RMMG
Revista Médica de Minas Gerais

ARTIGO ORIGINAL

Esfregaço de sangue periférico de pacientes com anemia hemolítica: estudo retrospectivo em um hospital universitário no Rio de Janeiro

Peripheral blood smear of patients with hemolytic anemia: a retrospective study in a university hospital in Rio de Janeiro

Francyne Ohana Candido de Souza[1], Katia Gleicielly Frigotto*[2], Yuri Nascimento Setti[1], Ingrid Caroline Rosa Diogo[1], Enrico Bruno Riscarolli[3], José Ronyeryson dos Santos Evangelista[4], Marilza Campos de Magalhães[2], Vitor Ribeiro Gomes de Almeida Valviesse[2]

RESUMO

Introdução: As anemias hemolíticas são condições caracterizadas por uma redução na meia-vida dos eritrócitos. Sua etiologia é diversa e pode ser suspeitada com base em alterações hematoscópicas. O esfregaço de sangue periférico se destaca nesse contexto devido ao seu baixo custo e relativa disponibilidade. **Objetivo:** Descrever os achados do esfregaço de sangue periférico em pacientes com anemias hemolíticas acompanhados em um hospital universitário no Rio de Janeiro. **Métodos:** Estudo transversal e retrospectivo, que utilizou dados dos prontuários médicos de pacientes diagnosticados com anemias hemolíticas entre 2018 e 2022 no ambulatório de hematologia de um hospital universitário no Rio de Janeiro. **Resultados:** Foram incluídos 24 pacientes, dos quais 66,67% (n=16) eram do sexo feminino. Os achados no esfregaço de sangue periférico incluíram: codócitos em 100% (n=4) dos pacientes talassêmicos; hemácias falciformes em 57,14% (n=7) dos casos de doença falciforme; esferócitos em 100% (n=1) dos casos de esferocitose hereditária; esferócitos em 75% (n=4) dos casos de anemia hemolítica autoimune por anticorpos quentes; hemácias aglutinadas em 100% (n=1) dos pacientes com anemia hemolítica autoimune por anticorpos frios; esquizócitos em 100% (n=2) dos casos de hemólise intravascular; e esferócitos, células-alvo e dacriócitos em 100% (n=2) dos pacientes com hemoglobinúria paroxística noturna. **Conclusão:** Os achados do esfregaço de sangue periférico foram consistentes com os diagnósticos etiológicos. No entanto, a doença falciforme foi predominantemente do tipo SC, e houve uma prevalência maior do que o esperado de pacientes do sexo feminino, divergindo dos dados descritos na literatura. Este estudo reforça a importância da avaliação da morfologia eritrocitária como uma ferramenta acessível e de baixo custo no diagnóstico das anemias hemolíticas, auxiliando na indicação de exames complementares.

Palavras-chave: Anemia hemolítica; Eritrócitos anormais; Hemoglobinopatias.

[1] Universidade Federal do Estado do Rio de Janeiro (UNIRIO), Rio de Janeiro, Brasil.

[2] Universidade Federal do Estado do Rio de Janeiro, Departamento de Clínica Médica (UNIRIO), Rio de Janeiro, Brasil.

[3] Universidade Federal do Rio de Janeiro (UFRJ), Rio de Janeiro, Brasil.

[4] Universidade do Grande Rio Professor José de Souza Herdy (UNIGRANRIO), Rio de Janeiro, Brasil.

Editor Associado Responsável:
Enio Roberto Pietra Pedroso
Faculdade de Medicina da Universidade Federal de Minas Gerais.
Belo Horizonte/MG, Brasil.

Autor Correspondente:
Katia Gleicielly Frigotto
E-mail: katiafrigotto@hotmail.com

Comitê de Ética:
Número do Parecer - 7.196.228.

Conflito de Interesse:
Não há.

Recebido em: 28 Fevereiro 2025
Aprovado em: 12 Novembro 2025
Data de Publicação: 17 Dezembro 2025.

DOI: 10.5935/2238-3182.2025e35103

ABSTRACT

Introduction: Hemolytic anemias are conditions characterized by a reduced eryth-rocyte half-life. Their etiology is diverse and can be suspected based on hematolog-ic alterations. The peripheral blood smear test stands out in this context due to its low cost and relative availability. **Objective:** To describe the peripheral blood smear findings in patients with hemolytic anemias followed at a university hospital in Rio de Janeiro. **Methods:** A retrospective cross-sectional study was conducted using data from the medical records of patients diagnosed with hemolytic anemias between 2018 and 2022 at the hematology clinic of a university hospital in Rio de Janeiro. **Results:** Twenty-four patients were analyzed, 66.67% (n=16) of whom were female. Peripheral blood smear findings included: codocytes in 100% (n=4) of thalassemic patients; sickle cells in 57.14% (n=7) of sickle cell disease cases; sphe-rocytes in 100% (n=1) of hereditary spherocytosis cases; spherocytes in 75% (n=4) of autoimmune hemolytic anemia due to warm antibodies; agglutinated red blood cells in 100% (n=1) of cold antibody autoimmune hemolytic anemia; schistocytes in 100% (n=2) of intravascular hemolysis cases; and spherocytes, target cells, and dacryocytes in 100% (n=2) of paroxysmal nocturnal hemoglobinuria cases. **Conclusion:** Peripheral blood smear findings were consistent with the etiological diag-noses. However, sickle cell disease was predominantly of the SC type, and there was a higher-than-expected prevalence of female patients, differing from the data reported in the literature. This study reinforces the importance of erythrocyte mor-phology evaluation as an accessible and cost-effective tool for diagnosing hemolyt-ic anemias, aiding in the selection of additional test.

Keywords: Hemolytic anemia; Abnormal erythrocytes; Hemoglobinopathies.

Introdução

As anemias hemolíticas (AHs) caracterizam-se pela destruição prematura das hemácias, cuja vida média normal é de 110 a 120 dias[1-3]. Elas se manifestam clinicamente quando a taxa de hemólise supera a capacidade da medula óssea de compensar a destruição celular, mesmo com aumento da produção de eritrócitos[2,3].

As AHs podem ser classificadas de acordo com a sua fisiopatologia em dois mecanismos principais: hemólise intracorpuscular, causada por defeitos intrínsecos das hemácias, geralmente hereditários, como enzimopatias, membranopatias e hemoglobinopatias[2,3]; e hemólise extracorpuscular, resultante de agressões externas, frequentemente adquiridas, como imunomediação, aloimunidade, induzida por drogas, toxinas endógenas ou exógenas, infecções ou mecânica, como por traumas de valvas protéticas ou deposição de fibrina em pequenos vasos[2,3].

Além disso, as AHs podem ser categorizadas pelo local de hemólise em intravascular ou extravascular[1,3,4]. Na intravascular, a lise das hemácias ocorre nos vasos sanguíneos e está associada a condições como deficiência de glicose-6-fosfato desidrogenase (G6PD), hemoglobinúria paroxística noturna (HPN), incompatibilidade AB0, traumas, infecções por *Clostridium perfringens* e malária por *Plasmodium falciparum*[1,4]. Já na extravascular, a hemólise ocorre em órgãos sólidos, como baço e fígado. Isso acontece, por exemplo, na deficiência de piruvato quinase, nas talassemias, na doença falciforme (DF), esferocitose hereditária (EH), eliptocitose, anemia hemolítica autoimune (AHAI) por anticorpos quentes, hemólise induzida por drogas e bartonelose[1,4].

As manifestações de AH variam de anemia compensada ou moderada a hemólise intravascular maciça. Algumas causas das AHs podem ser fatais, exigindo diagnóstico e tratamento rápidos[2]. Apesar de raras, as AHs têm impacto clínico significativo, exigindo internações, cirurgias e

transfusões de hemoconcentrados, impactando na saúde e na qualidade de vida dos pacientes, além de impactar diretamente no emprego de recursos dos serviços públicos de saúde[1,5].

O diagnóstico das AHs é desafiador devido à diversidade de etiologias e similaridade das manifestações clínico-laboratoriais[1,2]. Envolve uma abordagem multietapas que inclui histórico clínico, exame de esfregaço sanguíneo e teste direto de antiglobulina (TDA), complementados por exames mais específicos quando necessário[2]. Contudo, a limitação de recursos, especialmente no sistema público de saúde (SUS), pode dificultar o acesso a métodos específicos, especialmente em casos raros ou de difícil identificação[1,2,5,6]. Nesse contexto, é crucial que médicos utilizem de forma eficiente os recursos disponíveis, como o exame de distensão do sangue periférico, devido ao seu baixo custo e relativa disponibilidade[5,6].

O esfregaço de sangue periférico fornece informações sobre o formato, tamanho, coloração, presença de inclusões e outras características e anormalidades das células sanguíneas, tanto das hemácias como da série branca e plaquetas, além de também ser útil para identificar qualquer outro distúrbio hematológico ou maligno coexistente[1,2,5-7]. Nas AHs, essa análise pode identificar alterações específicas que auxiliam no diagnóstico etiológico e consequentemente tratamento mais rápido[1,4,5] . Esferócitos estão relacionados a defeitos de membrana, como na EH, ou à remoção repetitiva de membrana por macrófagos, como nas AHs imunológicas[1]. Esquistócitos são fragmentos celulares associados à destruição intravascular, típicos das síndromes de anemia hemolítica microangiopática (AHM)[1]. *Bite cells* e *blister cells* decorrem de fagocitose parcial, frequentemente ligadas a causas oxidativas, como a deficiência de G6PD[1,4].

Considerando que a hematoscopia é um método acessível e com relativa disponibilidade que, em conjunto com os sinais clínicos e laboratoriais de hemólise, oferece informações valiosas para o diagnóstico etiológico e para o direcionamento da investigação das AHs, o objetivo deste estudo foi descrever os achados hematoscópicos em pacientes com diferentes causas de AHs, atendidos em um ambulatório de hematologia de um hospital universitário no Rio de Janeiro, estabelecendo uma correlação entre esses achados e as distintas etiologias das AH[1,4-7].

Métodos

Trata-se de um estudo transversal e retrospectivo, realizado com dados extraídos de prontuários de 24 pacientes diagnosticados com AH, atendidos no ambulatório de hematologia de um hospital universitário no Rio de Janeiro.

A amostra foi composta por 24 pacientes, que tiveram diagnóstico de AH, independente da etiologia da doença, entre 1º de janeiro de 2018 e 27 de julho de 2022. Foram excluídos os pacientes menores de 18 anos, que não tinham lâminas de esfregaço de sangue periférico ao diagnóstico, ou que as lâminas não se encontravam em condições adequadas para avaliação. A análise do esfregaço de sangue periférico foi realizada por dois hematologistas independentes para minimizar o viés do observador. Em casos de discrepância, foi solicitada a opinião de um terceiro hematologista.

As lâminas de distensão sanguínea estudadas eram lâminas foscas lapidadas (26 mm x 76 mm), que foram coradas pelo método de May-Grunwald e Giemsa, seguindo a técnica de Romanowsky[8]. Essas lâminas foram avaliadas e tiveram suas imagens capturadas com um microscópio óptico, usando objetivas (obj) de 40x e 100x, sendo esta última sob óleo de imersão.

A coleta dos dados foi iniciada após aprovação do projeto pelo Comitê de Ética em Pesquisa local (número de parecer: 7.196.228). O termo de consentimento livre e esclarecido (TCLE) foi dispensado devido à impossibilidade de contato com grande parte dos pacientes, que não estavam mais em acompanhamento no ambulatório ou haviam falecido. Os dados referentes ao sexo, gênero, idade, diagnóstico e desfecho foram compilados em uma planilha do *Microsoft Excel* para análise estatística.

Resultados

No período estudado, 44 pacientes tiveram diagnóstico confirmado de AH, dos quais 17 foram excluídos devido a não ter sido realizado o exame de distensão sanguínea ao diagnóstico. Dentre os 27 pacientes restantes, 3 foram excluídos por as lâminas não estarem em condições adequadas para avaliação. Dessa forma, a amostra do estudo consistiu de 24 indivíduos, sendo 66.67% (n=16) do sexo feminino, e 33.34% do sexo masculino.

Desses, 29.17% (n=7) tiveram diagnóstico de DF, 20.84% (n=5) de AHAI, 16.67% (n=4) talassemia, 12.5% (n=3) AH com TDA negativo, 8.34% (n=2) HPN, 8.34% (n=2) AH intravasculares, e 4.17% (n=1) EH (Tabela 1).

Sobre os achados hematoscópicos na análise microscópica do exame de distensão sanguínea (Tabela 2), a anisocitose foi o achado mais prevalente nos indivíduos estudados, presente em 50% (n=12) dos pacientes. Policromatofilia foi observada nas lâminas de 29.17% (n=7) dos pacientes, anisocromia em 25% (n=6), e hipocromia em apenas um caso (4.17%).

Quanto aos pacientes diagnosticados com talassemias, em todas as lâminas de esfregaço de sangue periférico foram vistas células em alvo. Além disso, 75% dos talassêmicos apresentaram eliptócitos; 50% dacriócitos; e 50% acantócitos. Também foram observados drepanócito, esquizócito, esferócito, *bite cell*, e outros pecilócitos (Figura 1).

Dentre os pacientes diagnosticados com algum tipo de DF, foram encontradas células em alvo na análise do sangue periférico de todos os pacientes; em 57,14% deles foram observados drepanócitos; em 42,86% eliptócitos; e em 71,43% outros pecilócitos foram notados. Também foram observados esferócitos, *bite cell*, anisocromia e policromatofilia (Figura 2). Os pacientes diagnosticados com DF SS, todos apresentaram drepanócitos, enquanto naqueles

Tabela 1. Distribuição das diferentes anemias hemolíticas, de acordo com o sexo.

Anemia hemolítica	Percentagem amostral
Talassemia	16,67% (F=50%; M=50%)
Beta-talassemia	8,33% (F=50%; M=50%)
Alfa-talassemia	8,33% (F=50%; M=50%)
Doença falciforme	29,17% (F=85,7%; M=14,3%)
S/β-talassemia	4,17% (F=100%)
Doença falciforme SC	16,66% (F=75%; M=25%)
Doença falciforme SS	8,34% (F=100%)
Esferocitose hereditária	4,17% (F=100%)
Anemia hemolítica autoimune	20,84% (F=60%; M=40%)
Anticorpos quentes	16,67% (F=50%; M=50%)
Anticorpos frios	4,17% (F=100%)
Hemoglobinúria paroxística noturna	8,34% (M=100%)
Anemias hemolíticas intravasculares	8,34% (F=50%; M=50%)
Valva protética	4,17% (F=100%)
Anemia hemolítica microangiopática	4,17% (M=100%)
Anemias hemolíticas TDA negativo	12,5% (F=100%)

Legenda: F = Sexo feminino; M = Sexo masculino; TDA = Teste direto de antiglobulina.
Fonte: Elaborado pelos autores, 2024.

Tabela 2. Achados hematoscópicos encontrados em cada tipo de anemia hemolítica.

Anemia hemolítica	Achado hematoscópico
Talassemias	
	célula em alvo (100%)
	eliptócito (75%)
	dacriócito (50%)
	equinócito (50%)
	policromatofilia (50%)
	esferócito, drepanócito, esquizócito, *bite cell*, hipocromia (25%)
Doenças falciformes	
	célula em alvo (100%)
	drepanócito (57,14%)
	eliptócito (42,86%)
	anisocitose (42,86%)
	esferócito, *bite cell*, anisocromia, policromatofilia (14,29%)
Esferocitose hereditária	
	esferócito (100%)
	policromatofilia, anisocitose (100%)
Anemias hemolíticas autoimunes	
Anticorpos quentes	
	anisocitose (100%)
	esferócito (75%)
	anisocromia (75%)

	policromatofilia (50%)
	dacriócito (25%)
Anticorpos frios	
	hemácias aglutinadas (100%)
Hemoglobinúria paroxística noturna	
	células em alvo (100%)
	esferócito (100%)
	dacriócito (100%)
	anisocitose (100%)
	microesferócito, eliptócito, policromatofilia (50%)
Anemias hemolíticas intravasculares	
	esquizócito (100%)
Anemias hemolíticas TDA negativo	
	células em alvo (66,67%)
	acantócitos (66,67%)
	anisocitose (66,67%)
	anisocromia (66,67%)
	eliptócito (33,33%)
	esferócito (33,33%)
	neutrófilo plurisegmentado (33,33%)

Legenda: F = sexo feminino; M = sexo masculino; TDA = teste direto de antiglobulina.
Fonte: Elaborado pelos autores, 2024.

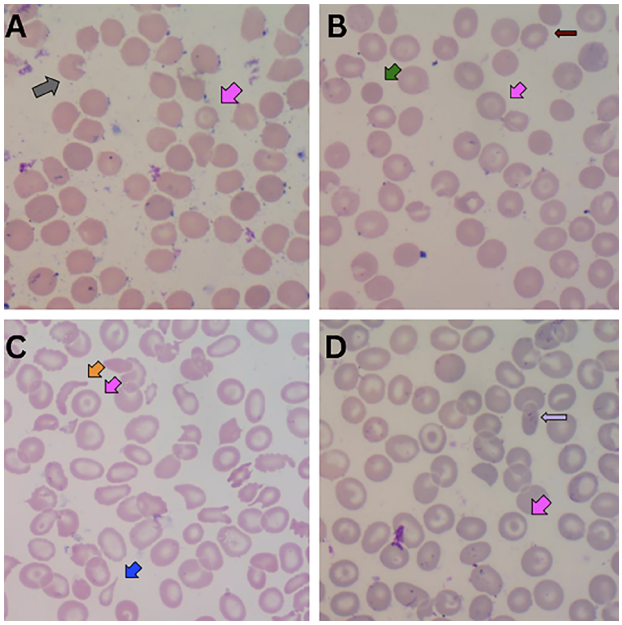

Figura 1. Alterações encontradas na hematoscopia dos pacientes com diagnóstico de talassemia **A.** βtalassemia minor: policromatofilia, células em alvo (seta rosa) e bite cell (seta cinza) em obj 100x; **B.** βtalassemia: célula em alvo (seta rosa), esferócito (seta verde) e acantócitos (seta marrom) em obj 100x; **C.** α-talassemia intermedia: célula em alvo (seta rosa), drepanócito (seta laranja), dacriócito (seta azul), e outros pecilócitos em obj 100x; **D.** α-talassemia: células em alvo (seta rosa), eliptócitos (seta lilás) e outros pecilócitos em obj 100x.

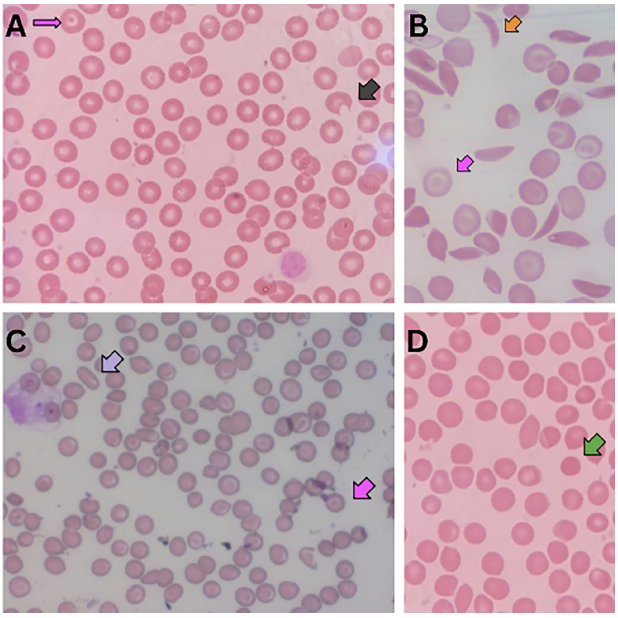

Figura 2. Alterações encontradas na hematoscopia dos pacientes com diagnóstico de doença falciforme. **A.** S/β-talassemia: célula em alvo (seta rosa) e *bite cell* (seta cinza) em obj 100x; **B.** Doença falciforme SC: policromatofilia, célula em alvo (seta rosa), drepanócito (seta laranja) e outros pecilócitos em obj 100x; **C.** Doença falciforme SC: anisocromia, células em alvo (seta rosa), eliptócito (seta lilás) e outros pecilócitos em obj 40x; **D.** S/β-talassemia: anisocitose, esferócitos (seta verde) e outros pecilócitos em obj 100x.

diagnosticados com DF SC, esse achado foi visto em 50%, e nenhum drepanócito foi visualizado no único paciente diagnosticado com hemoglobinopatia S/β-talassemia.

Quanto ao único indivíduo com diagnóstico de EH, foram observados esferócitos na sua microscopia, além de policromatofilia e anisocitose (Figura 3).

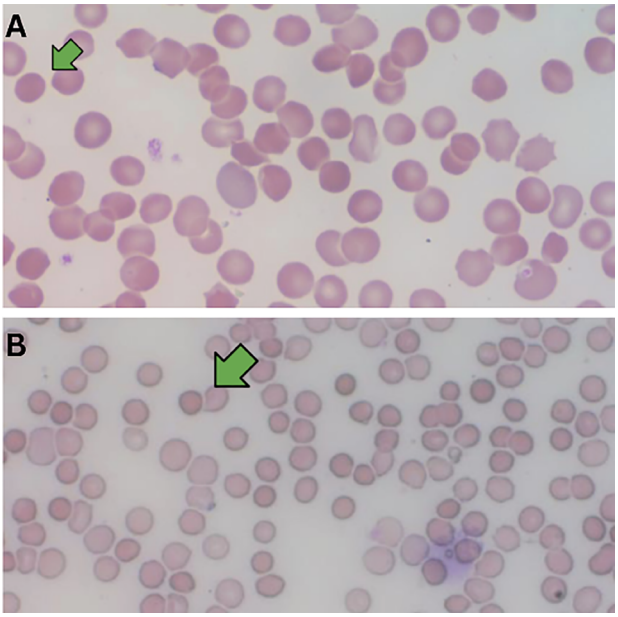

Figura 3. A e B: Esfregaço de sangue periférico do paciente com diagnóstico de esferocitose hereditária, evidenciando presença de policromatofilia, anisocitose e esferócitos (seta verde) em obj 100x.

Hemácias aglutinadas foram observadas na lâminas do único paciente com AHAI por anticorpo frio, porém não foram vistas em nenhum dos pacientes com AHAI por anticorpo quente. Em 75% das lâminas dos pacientes com AHAI por anticorpo quente foram vistos esferócitos, e dacriócitos foram observados em 25% dos casos (Figura 4).

Quanto aos dois pacientes diagnosticados com HPN, ambos apresentaram células em alvo, esferócitos, e dacriócitos, enquanto em apenas um deles foram vistos microesferócitos e eliptócitos (Figura 5).

Nos pacientes que apresentaram algum tipo de AH intravascular, o achado mais prevalente foi a presença de esquizócitos, que esteve presente nas lâminas de ambos os pacientes com esse diagnóstico (Figura 6). Dentre os pacientes com AH TDA negativo, em 66,67% das lâminas foram observadas células em alvo; acantócitos e outros pecilócitos. Eliptócitos e esferócitos foram vistos na hematoscopia de 33,33% desses pacientes. Também foi observada a presença de uma lâmina com neutrófilo plurissegmentado, porém o paciente tinha associado anemia por deficiência de vitamina B12.

Discussão

As AHs apesar de raras, podem ter repercussões clínicas importantes, podendo exigir internações, cirurgias e

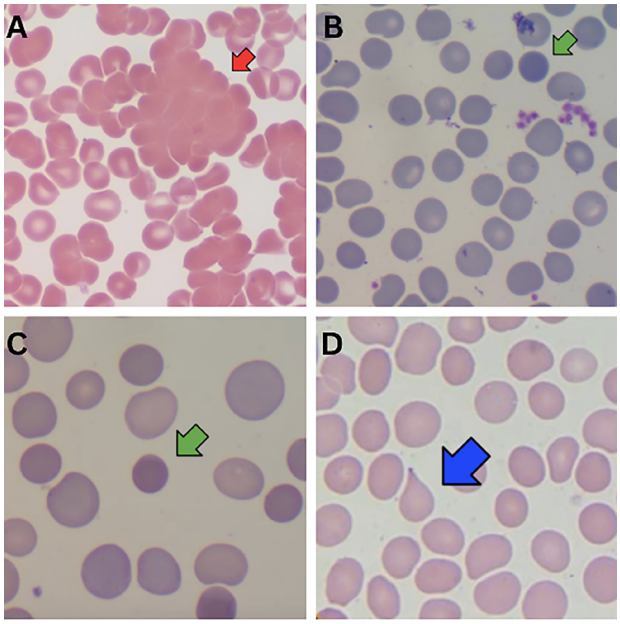

Figura 4. Alterações encontradas na hematoscopia dos pacientes com diagnóstico de anemia hemolítica autoimune. **A.** Anemia hemolítica autoimune por anticorpo frio: hemácias aglutinadas (seta vermelha) em obj 100x; **B.** Anemia hemolítica autoimune por anticorpo quente: anisocromia, anisocitose e esferócitos (seta verde) em obj 100x; **C.** Anemia hemolítica autoimune por anticorpo quente: policromatofilia, anisocromia, anisocitose e esferócitos (seta verde) em obj 100x; **D.** Anemia hemolítica autoimune por anticorpo quente: anisocitose, anisocromia e dacriócitos (seta azul) em obj 100x.

transfusão de hemoconcentrados[2,3]. Com múltiplas causas, o diagnóstico etiológico pode ser desafiador devido ao alto custo e à limitada disponibilidade de métodos específicos, especialmente em casos raros ou de difícil identificação[1,2,5,6]. Essas características impactam diretamente os recursos dos serviços públicos de saúde, exigindo atenção de profissionais de saúde e gestores para otimizar o diagnóstico, o tratamento e a utilização eficiente dos recursos disponíveis[5,6].

Diante das limitações de acesso a alguns métodos diagnósticos, é imprescindível saber manejar todos os artifícios á disposição[5,6]. O exame de distensão de sangue periférico destaca-se neste cenário devido ao seu baixo custo e relativa disponibilidade[1,2]. Além disso, certas anormalidades morfológicas dos glóbulos vermelhos só podem ser detectadas por meio da análise do esfregaço sanguíneo[2,5-7]. Embora algumas alterações possam ser inespecíficas, outras têm grande valor na identificação etiológica da AH, guiando a investigação e, frequentemente, suficientes para identificar a causa da hemólise[2,6].

Dentre as muitas causas de AHs, as talassemias afetam cerca de 1,5% da população global, sem preferência de gênero[9]. Elas resultam de alterações quantitativas nas cadeias de globina e são classificadas conforme a cadeia polipeptídica afetada (alfa ou beta)[2,4,9,10]. As síndromes α-talassêmicas apresentam quatro formas clínicas, e podem ser completamente assintomáticas, ou ainda incompatíveis com a vida, dependendo do número de genes envolvidos

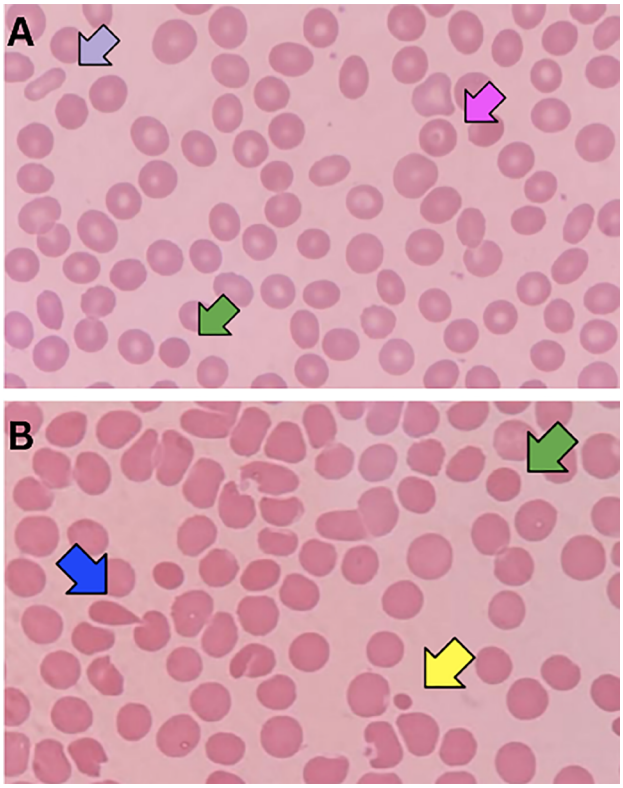

Figura 5. A e B: Alterações encontradas na hematoscopia dos pacientes com diagnóstico de hemoglobinúria paroxística noturna: anisocitose, eliptócito (seta lilás), célula em alvo (seta rosa), esferócito (seta verde), microesferócito (seta amarela), dacriócito (seta azul) e outros pecilócitos em obj 100x.

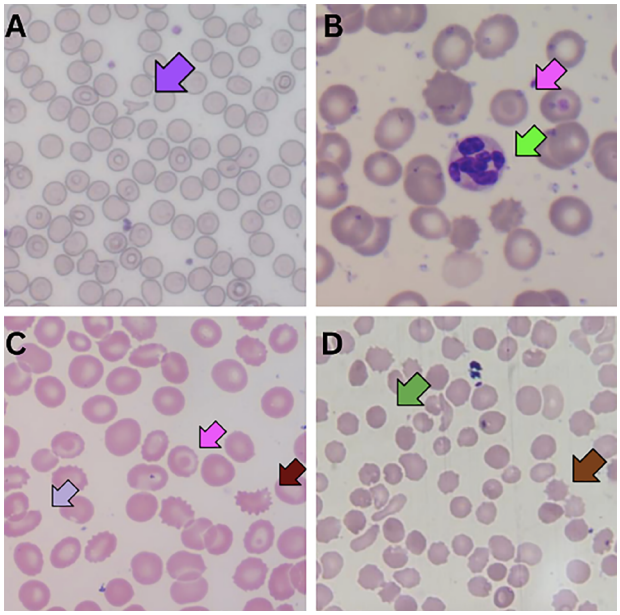

Figura 6. Alterações encontradas na hematoscopia dos pacientes com diagnóstico de anemia hemolítica intravascular mecânica e anemia hemolítica TDA negativo. **A.** Anemia hemolítica intravascular mecânica decorrente de prótese de valva mitral: esquizócitos (seta roxa) em obj 100x; **B.** Anemia hemolítica TAD negativo associada à deficiência de B12: células em alvo (seta rosa) e neutrófilo plurissegmentado (seta verde claro) em obj 100x; **C.** Anemia hemolítica TAD negativo: anisocitose, anisocromia, células em alvo (seta rosa), eliptócitos (seta lilás), acantócitos (seta marrrom) e outros pecilócitos em obj 100x; **D.** Anemia hemolítica TAD negativo: anisocitose, anisocromia, esferócitos (seta verde), acantócitos (seta marrom) e outros pecilócitos em obj 100x.

na produção da cadeia α: α-talassemia mínima (um gene afetado), α-talassemia minor ou traço α-talassêmico (dois genes afetados), α-talassemia intermediária ou doença da hemoglobina H (três genes afetados) e a α-talassemia major (quatro genes afetados)[2,10]. Sendo a α-talassemia minor e a doença da hemoglobina H as únicas formas responsáveis por AH durante a idade adulta[2]. As síndromes β-talassêmicas também apresentam formas clínicas distintas, que podem ser classificadas em: β-talassemia major, intermedia e minor (traço β-talassêmico)[10].

O diagnóstico das talassemias pode ser desafiador, especialmente porque a eletroforese de hemoglobina pode apresentar resultados normais, e os exames genéticos não são amplamente disponíveis[2]. A análise do esfregaço de sangue periférico desempenha um papel fundamental nesse contexto, podendo apresentar graus variados de microcitose, hipocromia, anisocitose, policromatofilia, poiquilocitose importante, podendo ser encontradas hemácias de diversas formas, como em alvo, dacriócitos, eliptócitos e esquizócitos[7]. Além de pontilhados basofílicos grosseiros, corpúsculos de Heinz, corpúsculos de Howell-Jolly, e corpúsculos de inclusão de hemoglobina H na α-talassemia intermediária[2,7]. Neste estudo, a pesquisa de corpúsculos foi limitada pela técnica de coloração utilizada. No entanto, células em alvo foram observadas em todos os pacientes com talassemia neste estudo, e eliptócitos e dacríocitos em 75% e 50% respectivamente dos casos de β-talassemia. Além disso, não houve diferença na prevalência entre os gêneros, corroborando os dados da literatura prévia. É importante reforçar que mesmo um diagnóstico provável de talassemia pelo esfregaço de sangue periférico ainda deve ser confirmado por cromatografia líquida de alta eficiência (HPLC) de hemoglobina (Hb), teste molecular ou algum outro método confiável[7].

Também foi observada a presença de equinócitos em 50% das lâminas. Os equinócitos são eritrócitos que apresentam várias projeções de superfície, distribuídas de maneira regular, e frequentemente são um artefato técnico, especialmente quando a amostra de sangue é armazenada em ácido etilenodiaminotetracético (EDTA) por períodos prolongados, ou quando há excesso de EDTA, bem como corantes excessivamente ácidos ou básicos[7].

No Brasil, a DF é uma das doenças hereditárias mais comuns, cuja incidência e prevalência variam substancialmente entre as regiões do Brasil, assim como o acesso aos cuidados de saúde[11]. Neste estudo, as DFs somaram a maioria dos casos de anemias hemolíticas, representando 29,17% dos casos. Dentre os tipos de DFs, a mais comum é a SS[12], diferente dos dados observados neste estudo. O leve predomínio de pacientes do sexo feminino é descrito na literatura, porém, nos resultados deste estudo,

foi observada uma proporção bem maior que a descrita[11-13]. Isso pode ter ocorrido devido à pequena amostra, não sendo este hospital um centro de referência para essas doenças, existindo outros centros próximos.

A análise do esfregaço de sangue típico na DF revela anisocitose, anisocromasia, drepanócitos (hemácias falciformes), hemácias em formato de barco, células-alvo, policromatofilia, pontilhado basofílico, eritroblastos e esferócitos[2,6,7]. Além disso, podem ser detectados sinais de hipoesplenismo, como corpos de Howell-Jolly, corpúsculos de Pappenheimer e acantócitos[2,6,7]. O diagnóstico é confirmado por eletroforese de hemoglobina, que mostra hemoglobina S em concentração superior a 50%, ou por HPLC de Hb, considerada o método preferencial por permitir a diferenciação entre Hb SS e formas heterozigotas[2,7], porém está disponível em apenas alguns serviços de referência no SUS.

Na S/β-talassemia, observam-se menos células falciformes, maior número de células-alvo, microcitose, hipocromia e corpúsculos de Pappenheimer[2,6,7]. Por outro lado, a hemoglobinopatia SC apresenta poucas células falciformes, menor policromatofilia, escassez de eritroblastos circulantes e sinais reduzidos ou ausentes de hipoesplenismo, devido ao desenvolvimento tardio dessa condição nesses pacientes[2,6,7]. Os achados deste estudo reforçam as características descritas na literatura. Células-alvo foram identificadas em todos os pacientes com anemia falciforme. Drepanócitos foram observados em todos os casos de doença falciforme SS, em 50% dos casos de hemoglobinopatia SC, e em nenhum caso de S/β-talassemia.

A EH é caracterizada por um citoesqueleto eritrocitário defeituoso que leva à deformação das hemácias ao passarem pela circulação esplênica[14]. O diagnóstico baseia-se na história clínica e familiar, TDA negativo e presença de esferócitos no esfregaço de sangue periférico[2,7]. Em casos típicos, exames adicionais não são necessários[2]. Na hematoscopia, também pode ser observado reticulocitose, policromatofilia e anisocitose[2-4,15], como evidenciado no único caso descrito neste estudo. Métodos como o teste de fragilidade osmótica, o teste de ligação eosina-5›-maleimida (EMA) usando citometria de fluxo, e ectacitometria podem confirmar o diagnóstico[2,4]. No entanto, o teste de fragilidade osmótica pode apresentar resultados normais ou alterados por outras membranopatias, dificultando a identificação[2,4]. Já a ectacitometria possui disponibilidade limitada no Brasil, e o teste de EMA, apesar de útil, é de alto custo e indisponível no SUS[2].

Embora este estudo tenha abordado somente a EH, outras membranopatias apresentam achados hematoscópicos específicos, como eliptócitos na eliptocitose, ovalócitos na ovalocitose e estomatócitos na estomatocitose, reforçando a importância do esfregaço de sangue periférico na investigação diagnóstica das AHs[1,2].

As AHAIs são distúrbios adquiridos caracterizados pela presença de autoanticorpos que atacam a membrana dos eritrócitos, resultando em hemólise[1,15]. Elas podem ser primárias ou secundárias a outras doenças e são classificadas em dois tipos: AHAI por anticorpos quentes, que atuam a temperaturas acima de 37 °C (Celsius), e por anticorpos frios, que atuam geralmente entre 0-4 °C[16]. É descrito na literatura uma ligeira predileção pelo sexo feminino, pelo menos em parte, devido à associação com doenças autoimunes[13]. O que vai de encontro com dados deste estudo, no qual o único caso com esse diagnóstico era do sexo feminino. A AHAI devido a anticorpos quentes é responsável por cerca de 75% de todas as AIHAs em adultos, indo de acordo com dados encontrados neste estudo[15]. O diagnóstico baseia-se principalmente na detecção de autoanticorpos e/ou componentes do complemento na superfície das hemácias, por meio do TDA, detecta autoanticorpos ou frações do complemento aderidos às hemácias, indicando anemias hemolíticas de origem imune quando positivo[1,2], além da exclusão de outras causas de anemia hemolítica, nas quais o esfregaço de sangue periférico pode ser um importante recurso[2]. O TDA é um teste muito sensível, mas sua interpretação deve levar em consideração o contexto e os achados no esfregaço de sangue[2].

O exame de distensão sanguínea geralmente revela graus variados de anisocitose, policromatofilia e esferócitos (presentes em cerca de 40% dos casos), com poucos ou nenhum esquistócito[2,13]. Na AHAI por anticorpos frios, a aglutinação de hemácias é uma característica comum no esfregaço de sangue periférico, além de policromasia, anisocitose, poiquilocitose, esferócitos e eritrofagocitose[2,7,13]. Neste estudo, 100% dos pacientes com AHAI por anticorpos frios apresentaram aglutinação, enquanto essa alteração não foi observada em pacientes com AHAI por anticorpos quentes. Esferócitos foram detectados em 75% dos casos de AHAI por anticorpos quentes. Alterações inespecíficas, como anisocitose, anisocromia e policromatofilia, também foram identificadas. Além disso, a hematocospia pode ajudar a identificar causas secundárias através de alterações em outras linhagens hematológicas[13].

As AHAIs também podem cursar com TDA negativo[2,13]. Pacientes com AHAI TDA negativo podem apresentar autoanticorpos IgA ou IgM não detectados rotineiramente, exigindo um TDA específico com anti-IgA e/ou anti-IgM[2,13]. O TDA também pode ser falsamente negativo quando há um número muito baixo de anticorpos ligados à superfície das hemácias ou quando a afinidade do anticorpo é baixa[2,13]. A lâmina de esfregaço de sangue periférico é uma etapa crítica na avaliação de AHs TDA negativo[3]. Embora raro, o diagnóstico de AHAI TDA negativo deve ser considerado apenas após a exclusão de outras causas[2]. Além disso, pacientes sem acesso a exames específicos ou sem resultados conclusivos são agrupados como casos de AH TDA negativo, o que reflete as dificuldades diagnósticas devido ao alto custo e à baixa disponibilidade de métodos específicos, especialmente em casos raros ou de difícil identificação[5,6].

As AHMs ou mecânicas são formas de anemia hemolítica intravascular causadas pelo cisalhamento e fragmentação dos eritrócitos ao atravessarem fluxos turbulentos em válvulas protéticas ou com defeitos, ou devido a danos microvasculares[1,7]. Essas condições podem

ocorrer após reparo da válvula mitral ou em casos de doença valvar nativa[2,7]. O diagnóstico de AHM, em particular, é clinicamente urgente, pois os pacientes podem progredir rapidamente[2,6]. A presença de eritrócitos fragmentados (esquizócitos) na microscopia é um indicativo importante para o diagnóstico[6]. Além dos esquizócitos, podem ser observados microesfeócitos, anisocitose, poiquilocitose, e policromasia[6]. Neste estudo, esquizócitos foram identificados nos dois pacientes com anemia hemolítica intravascular, sendo um caso associado à prótese valvar e outro à AHM.

A HPN é um distúrbio clonal raro das células-tronco hematopoiéticas, causado por uma mutação somática adquirida no gene *PIGA* do cromossomo X, que leva à deficiência de glicosilfosfatidilinositol (GPI) e das proteínas ancoradas por ele, podendo afetar não apenas os eritrócitos, mas também granulócitos, monócitos, linfócitos e plaquetas[2].

No exame de distensão sanguínea, pacientes com HPN apresentam apenas achados inespecíficos[2,4]. Um estudo que descreveu o esfregaço de sangue periférico de 20 pacientes com HPN, mostrou que a principal alteração foi a presença de eliptócitos (50%) seguidos de dacriócitos (25%) ou células em forma de lágrima, que são frequentemente associadas à insuficiência medular, células-alvo (20%), pontilhado basofílico (15%), esquistócitos (10%), frequentemente associado a eventos trombóticos, e esferócitos (5%)[17]. No nosso estudo, alterações inespecíficas como anisocitose e policromatofilia foram vistas em 100% e 50% dos indivíduos respectivamente. Ademais, foram notados em ambos os pacientes, presença de esferócitos, dacriócitos e codócitos, e em um deles microesferócitos e eliptócitos. O diagnóstico confirmatório é feito por citometria de fluxo, que detecta a ausência de proteínas de superfície ancoradas às células sanguíneas, que passou a estar disponível no âmbito SUS para HPN somente em 2019[18].

As limitações deste estudo incluem a pequena amostra de pacientes, devido ao hospital não ser um centro de referência para essas doenças, existindo outros centros próximos. Além da impossibilidade de pesquisa de corpúsculos devido à técnica de coloração utilizada.

Conclusão

As alterações identificadas na análise das lâminas foram compatíveis com os diagnósticos etiológicos dos pacientes. Observou-se um predomínio de casos em mulheres, e as DFs foram as AHs mais prevalentes, em consonância com a literatura brasileira. No entanto, ao contrário do esperado, a hemoglobinopatia SC foi a forma mais comum de DF, e o predomínio do sexo feminino nas DFs foi superior ao relatado na literatura, possivelmente devido ao pequeno tamanho da amostra.

Os dados deste estudo ressaltam a importância do esfregaço de sangue periférico, um exame de baixo custo e relativamente disponível, para identificar achados morfológicos únicos ou incomuns, aliados aos dados do hemograma e às características clínicas, no diagnóstico das AHs e direcionamento eficiente e econômico de testes laboratoriais adicionais.

Contribuição dos Autores:

As contribuições dos autores estão estruturadas de acordo com a taxonomia (CRediT) descrita abaixo:

Conceptualização, Investigação, Metodologia, Visualização & Escrita – rascunho original: FOC de Souza; Setti YN; ICR Diogo; JRS Evangelista. *Administração do Projeto, Supervisão & Escrita – análise e edição*: MC de Magalhães; VRGA Valviesse; KG Frigotto. *Validação, Software*: EB Riscarolli. *Curadoria de Dados & Análise Formal*: KG Frigotto.

Copyright

Copyright© 2021 de Souza et al. Este é um artigo em acesso aberto distribuído nos termos da Licença *Creative Commons* Atribuição 4.0 Licença Internacional que permite o uso irrestrito, a distribuição e reprodução em qualquer meio desde que o artigo original seja devidamente citado.

Referências

1. Phillips J, Henderson AC. Hemolytic Anemia: Evaluation and Differential Diagnosis. Am Fam Physician. 2018 Sep;98(6):354-61.
2. Guillaud C, Loustau V, Michel M. Hemolytic anemia in adults: main causes and diagnostic procedures. Expert Rev Hematol. 2012 Abr;5(2):229-41.
3. Ruiz EF, Cervantes MA. Diagnostic approach to hemolytic anemias in the adult. Rev Bras Hematol Hemoter. 2015 Nov/Dez;37(6):423-5.
4. Jamwal M, Sharma P, Das R. Laboratory Approach to Hemolytic Anemia. Indian J Pediatr. 2020 Jan;87(1):66-74.
5. Abbas S, Shah MM, Iftikhar M. The Correlation of Red Cell Distribution Width With Peripheral Blood Smear: A Study From a Tertiary Care Hospital in Peshawar. Cureus. 2024 Nov 22;16(11):e74229.
6. Chabot-Richards DS, Foucar K. Does morphology matter in 2017? An approach to morphologic clues in non-neoplastic blood and bone marrow disorders. Int J Lab Hematol. 2017 Mai;39(Supl 1):23-30.
7. Ford J. Red blood cell morphology. Int J Lab Hematol. 2013 Jun;35(3):351-7.
8. Piaton E, Fabre M, Goubin-Versini I, Bretz-Grenier MF, Courtade-Saïdi M, Vincent S, et al. Guidelines for May-Grünwald-Giemsa staining in haematology and non-gynaecological cytopathology: recommendations of the French Society of Clinical Cytology (SFCC) and of the French Association for Quality Assurance in Anatomic and Cytologic Pathology (AFAQAP). Cytopathology. 2016 Out;27(5):359-68.
9. Hokland P, Daar S, Khair W, Sheth S, Taher AT, Torti L, et al. Thalassaemia-A global view. Br J Haematol. 2023 Apr;201(2):199-214.

10. Kattamis A, Kwiatkowski JL, Aydinok Y. Thalassaemia. Lancet. 2022 Jun 18;399(10343):2310-24.

11. Cançado RD, Costa FF, Lobo C, Migliavaca CB, Falavigna M, Souza Filho HCR, et a.l. Estimated mortality rates of individuals with sickle cell disease in Brazil: real-world evidence. Blood Adv. 2023 Ago;7(15):3783-92.

12. GBD 2021 Sickle Cell Disease Collaborators. Global, regional, and national prevalence and mortality burden of sickle cell disease, 2000-2021: a systematic analysis from the Global Burden of Disease Study 2021. Lancet Haematol. 2023 Ago;10(8):e585-e599. DOI: https://doi.org/10.1016/S2352-3026(23)00118-7.

13. Gehrs BC, Friedberg RC. Autoimmune hemolytic anemia. Am J Hematol. 2002 Abr;69(4):258-71.

14. Comité Nacional de Hematología; Donato H, Crisp RL, Rapetti MC, García E, Attie M. Esferocitosis hereditaria: Revisión. Parte I. Historia, demografía, etiopatogenia y diagnóstico. Arch Argent Pediatr. 2015 Jan;113(1):69-80.

15. Lecouffe-Desprets M, Néel A, Graveleau J, Leux C, Perrin F, Visomblain B, et al. Venous thromboembolism related to warm autoimmune hemolytic anemia: a case-control study. Autoimmun Rev. 2015 Nov;14(11):1023-8.

16. Reinhart WH, Piety NZ, Deuel JW, Makhro A, Schulzki T, Bogdanov N, et al. Washing stored red blood cells in an albumin solution improves their morphologic and hemorheologic properties. Transfusion. 2015 Ago;55(8):1872-81.

17. Canalejo K, Riera Cervantes N, Felippo M, Sarandría C, Aixalá M. Paroxysmal nocturnal haemoglobinuria. Experience over a 10 years period. Int J Lab Hematol. 2014 Abr;36(2):213-21.

18. Comissão Nacional de Incorporação de Tecnologias no Sistema Único de Saúde (Conitec). Relatório para sociedade: Citometria de fluxo para diagnóstico de hemoglobinúria paroxística noturna [Internet]. Brasília: Conitec; 2019; [acesso em 2024 Fev 6]. Disponível em: https://www.gov.br/conitec/pt-br/midias/consultas/relatorios/2019/sociedade/resoc173_citometria_hpn_final.pdf.

Este é um artigo de acesso aberto distribuído sob os termos da Creative Commons Attribution License.