RMMG
Revista Médica de Minas Gerais

RELATO DE CASO

# Cálculo de Jackstone - relato de caso de um achado raro em um hospital universitário no Brasil

*Jackstone calculus - a case report of a rare entity in a university hospital in Brazil*

Isabela Barroso Assuf[1], Giovanna Tolentino Brauns[2], Isabela Carim Fontoura[1], Clara Sarquis Rodrigues[3], Gabriela Neves de Alencar[1], Valentina Amorim Mendes[1], Lucas Carraro Serra Gomes[1], Gustavo Ventura Solano Torres[2], José Ronyeryson dos Santos Evangelista[2], Katia Gleicielly Frigotto*[4]

## RESUMO

**Introdução:** O cálculo de *Jackstone* é um tipo raro de cálculo do trato urinário, com poucos casos relatados na literatura e, até o momento, nenhum caso registrado no Brasil. Esse cálculo recebe esse nome por sua semelhança com um brinquedo infantil chamado "*Jacks*". **Relato de Caso:** Paciente masculino de 84 anos, com diagnóstico prévio de vírus da imunodeficiência humana, que foi admitido no serviço médico para investigação de uma massa cervical. Não havia história de sintomas urinários, cirurgias anteriores no trato urinário ou procedimentos invasivos. Uma tomografia computadorizada (TC) do abdome e pelve realizada na admissão para rastrear outras possíveis massas ou lesões, revelou hiperplasia prostática e uma única calcificação espiculada na bexiga. Neste caso, a obstrução do fluxo vesical devido ao aumento benigno da próstata é a causa provável do cálculo. Nenhum tratamento foi realizado em relação ao cálculo, pois o paciente apresentava concomitantemente outra condição grave que era mais importante de ser tratada naquele momento. **Conclusão:** O caso relatado tem características semelhantes com outros descritos na literatura, geralmente afetando pacientes mais velhos e frequentemente associados a causas obstrutivas primárias. É importante reconhecer a aparência típica do cálculo de *Jackstone* em exames radiológicos, para um tratamento rápido e eficaz, quando indicado. Este relato de caso contribui para o aumento das evidências sobre esta rara condição urológica.

**Palavras-chave:** Cálculo vesical; Cálculo de bexiga; Relato de caso.

[1] Faculdade Souza Marques, Rio de Janeiro, Brasil.

[2] Universidade do Grande Rio Professor José de Souza Herdy (Unigranrio), Rio de Janeiro, Brasil.

[3] Universidade Estácio de Sá (Unesa), Rio de Janeiro, Brasil.

[4] Departamento de Clínica Médica, Universidade Federal do Estado do Rio de Janeiro (Unirio), Rio de Janeiro, Brasil.

**Editor Associado Responsável:**

Claudemiro Quireze Jr.

Hospital das Clínicas da Universidade Federal de Goiás.

Goiânia/GO, Brasil.

**Autor Correspondente:**

Katia Gleicielly Frigotto

Clínica Médica, Universidade Federal do Estado do Rio de Janeiro (Unirio), Rio de Janeiro, Rio de Janeiro.

E-mail: katiafrigotto@hotmail.com

**Conflito de Interesse:**

Não há.

Recebido em: 13 Julho 2024.

Aprovado em: 27 Fevereiro 2025.

Data de Publicação: 23 Julho 2025.

DOI: 10.5935/2238-3182.2025e35404

## ABSTRACT

**Introduction**: The Jackstone Calculus is an uncommon type of urinary tract stone, with few cases reported in the literature and, so far, no cases recorded in Brazil. The calculus is named for its resemblance to a child's toy called “Jacks". **Case Report**: We report a rare case of an 84-year-old male patient with a previous diagnosis of human immunodeficiency virus who was admitted to the medical service to investigate the cervical mass. There was no history of urinary symptoms, previous urinary tract surgeries or invasive procedures. A computed tomography (CT) scan of the abdomen and pelvis performed upon admission to screen for other possible masses or lesions revealed prostatic hyperplasia and a single spiculated calcification in the bladder that resembled a toy jack. In this case, the bladder outflow obstruction due to benign prostatic enlargement is the likely cause of this stone. No treatment was carried out regarding the calculi, because the patient had another serious condition that was more important to be treated, and he also did not present symptoms of the vesical calculi. **Conclusion**: Jackstone's stone is a rare urological condition. The present case report agrees with others described in the literature, generally affecting older patients and often associated with primary obstructive causes. Physicians must recognize its typical appearance on radiological examinations, allowing for quick and effective treatment, when indicated. Our case contributes to the increasing evidence into this rare urological condition.

**Keywords:** Vesical calculi; Bladder calculus; Case report.

## Introdução

O cálculo de *Jackstone* é um tipo raro de cálculo do trato urinário, encontrado principalmente na bexiga e raramente no trato urinário superior[1-3]. O cálculo é nomeado por sua semelhança com um brinquedo infantil chamado "*Jacks*"[1,4-8]. Tem uma aparência espiculada, semelhante a espinhos, com um núcleo central denso e é composto principalmente de oxalato de cálcio di-hidratado.

Symeonidis et al. (2022)[9] conduziram uma revisão sistemática da literatura e reuniram 11 estudos relatando cálculos de *Jackstone* vesicais, cada um com um desfecho diferente, a depender de cada paciente e suas comorbidades associadas. Pacientes com essa condição tinham idade média de 73 anos (variação: 55–84), com a maioria (78,6%) apresentando um único cálculo[9]. Cerca de metade dos pacientes (42,9%) foram submetidos à remoção simultânea de cálculo vesical e cirurgia prostática, enquanto aproximadamente 35,7% foram submetidos apenas à cistolitomia aberta[9].

Apresentamos um caso em que um cálculo de *Jackstone* foi achado incidentalmente durante uma tomografia computadorizada (TC) abdominal, sendo o primeiro caso relatado no Brasil.

## Relato de Caso

Um paciente masculino de 84 anos, com diagnóstico prévio de vírus da imunodeficiência humana há 20 anos, carga viral indetectável e linfócitos T CD4 534 mm³, tratado com lamivudina 300 mg por dia e dolutegravir 50 mg por dia, apresentou-se com uma massa cervical na região cervical direita, que apareceu há 6 anos e cresceu progressivamente desde então, evoluindo com astenia e disfagia ao ingerir sólidos há 2 anos.

Não havia história de outros sintomas como disúria, hesitação, alteração no fluxo urinário ou frequência de micção, hematúria, febre sugestiva de sepse urinária, retenção urinária aguda ou crônica, urgência, noctúria, enurese noturna, episódios de incontinência urinária ou eliminação de cálculos, e nenhum problema urinário anterior era conhecido. Não havia histórico de cirurgias anteriores no trato urinário ou procedimentos invasivos como cateterismo.

O exame físico revelou uma massa cervical medindo aproximadamente 10 cm de diâmetro na região cervical direita, endurecida, aderida a planos profundos, com saída de líquido hialino, estendendo-se até a região supraclavicular. Não havia nenhuma outra alteração no exame físico. O paciente foi admitido ao serviço médico para realizar uma biópsia para investigação da massa cervical que revelou carcinoma de células escamosas. Os exames laboratoriais não revelaram nenhuma anormalidade, exceto um nível de fosfatase alcalina de 259 U/L (faixa de referência, 38–112 U/L). Os valores laboratoriais incluíram níveis normais de ureia e creatinina no sangue, nível de cálcio sérico de 9,4 mg/dL (faixa de referência, 8,6–10,5 mg/dL) e nível de fósforo sérico de 3,8 mg/dL (faixa de referência, 2,7–4,7 mg/dL). A análise de urina foi negativa para esterases leucocitárias, glóbulos brancos e glóbulos vermelhos.

Uma TC com contraste do abdômen e pelve realizada na admissão para rastrear outras possíveis massas ou lesões revelou hiperplasia prostática (cerca de 57 g) e uma única calcificação espiculada na bexiga, que se assemelhava ao brinquedo *jack*, medindo aproximadamente 1,9x1,8 cm (Figura 1).

Durante a hospitalização, o paciente desenvolveu pneumonia, que foi tratada com piperacilina e tazobactam. No entanto, ele evoluiu com choque séptico e foi a óbito aproximadamente 19 dias após a admissão.

## Discussão

Apresentamos um caso raro em que um cálculo de *Jackstone* foi achado incidentalmente durante uma tomografia abdominal. Apenas alguns casos de *Jackstones* foram relatados anteriormente na literatura médica[1,5,8], e nenhum no Brasil.

O cálculo de *Jackstone* tem uma forma característica devido ao conteúdo mineral específico desses cálculos[1,3,6,7]. São geralmente são cálculos de oxalato de cálcio di-hidratado, radiopacos, que precipitam como cristais mono-hidratados ou di-hidratados[1,3-6]. A forma espiculada tem sido atribuída a abrasões repetitivas contra a parede da bexiga, o que mantém a camada cristalina livre de apatita obstrutiva ou mucoproteína aderente, permitindo assim uma deposição contínua de oxalato de cálcio principalmente nas projeções espinhosas[2-4,8]. Como resultado, o cálculo cresce principalmente nas extremidades distais, resultando na sua forma irregular e espiculada[5].

A obstrução do trato vesical continua sendo a causa mais comum de cálculos vesicais em adultos[1,5,6]. Os fatores mais comuns que predispõem à formação de cálculos vesicais incluem doenças prostáticas, cirurgias anteriores no trato urinário inferior, anomalias metabólicas, corpos estranhos intravesicais, lesões na medula espinhal e cálculos no trato urinário superior, porém a maioria não são *Jackstones*[1,5-7]. A apresentação desse cálculo varia de completamente assintomáticos a sintomas como dor supra púbica, disúria, hesitação, intermitência, noctúria, frequência e retenção urinária[1,5]. A TC é altamente sensível e específica na identificação desses cálculos[2].

No caso relatado, a obstrução do fluxo vesical devido à doença prostática benigna é a causa provável[1,5]. Uma próstata aumentada restringe o cálculo em sua localização e contribui para o seu crescimento ao causar estase urinária[1,5].

As opções de tratamento incluem cistoscopia, cistostomia percutânea e cistostomia aberta com remoção da pedra[2]. É importante reconhecer a forma característica dos *Jackstones*, pois eles são suscetíveis à litotripsia[1,3,5,6,8]. Em nosso caso, nenhum tratamento foi realizado em relação ao cálculo, pois o paciente apresentava concomitantemente outra condição grave que era mais importante ser tratada no momento.

## Conclusão

O cálculo de *Jackstone* é uma condição urológica rara, com poucos casos relatados na literatura e, até o momento, nenhum caso registrado no Brasil. O caso relatado tem características semelhantes aos outros já descritos na literatura, geralmente afetando pacientes mais velhos e frequentemente associados a causas obstrutivas primárias. É importante reconhecer a aparência típica do cálculo de *Jackstone*, para um tratamento rápido e eficaz, quando indicado. Existem várias opções terapêuticas disponíveis, mas eliminar a causa subjacente continua sendo a principal medida terapêutica do tratamento. Este relato de caso contribui para o aumento das evidências sobre esta rara condição urológica.

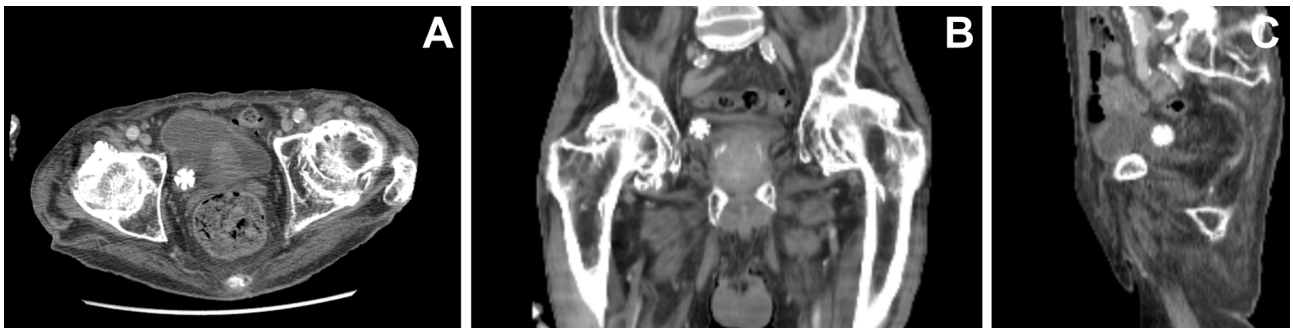


**Figura 1. A.** TC de abdome e pelve mostrando o cálculo de *Jackstone* na bexiga; Corte axial; **B.** Corte coronal; **C.** Corte sagital.

## Contribuição dos Autores:

As contribuições dos autores estão estruturadas de acordo com a taxonomia (CRediT) descrita abaixo:

*Conceptualização, Investigação, Metodologia, Visualização & Escrita – análise e edição*: IBA; GTB; ICF; CSR; GNA. *Administração do Projeto, Supervisão & Escrita – rascunho original*: VAM; LCSG; GVST; JRSE; KGF.

## Copyright

Copyright© 2021 Assuf et al. Este é um artigo em acesso aberto distribuído nos termos da Licença *Creative Commons* Atribuição 4.0 Licença Internacional que permite o uso irrestrito, a distribuição e reprodução em qualquer meio desde que o artigo original seja devidamente citado.

## Referências

1. Subasinghe D, Goonewardena S, Kathiragamathamby V. Jack stone in the bladder: case report of a rare entity. BMC Urol. 2017 Jun 5;17(1):40.
2. Anderson KM, Herring JC. A Jackstone Calculus Residing in a Urinary Bladder Diverticulum. Cureus. 2022 Out 10;14(10):e30140.
3. Carneiro C, Cunha MF, Brito J. Jackstone Calculus. Urology. 2020 Mar;137:e6-e7.
4. Roose R, Feyaerts F. Jackstone Calculus: A Spiky Cause of Haematuria. J Belg Soc Radiol. 2018 Abr 19;102(1):37.
5. Singh KJ, Tiwari A, Goyal A. Jackstone: A rare entity of vesical calculus. Indian J Urol. 2011 Out;27(4):543-4.
6. Perlmutter S, Hsu CT, Villa PA, Katz DS. Sonography of a human jackstone calculus. J Ultrasound Med. 2002 Set;21(9):1047-51.
7. Banerji JS. Jackstone Calculus. Mayo Clin Proc. 2019 Dez;94(12):2383-84.
8. Heathcote JD, Rosen PA. Jackstone Calculus. J Am Osteopath Assoc. 2018 Set 1;118(9):627.
9. Symeonidis EN, Memmos D, Anastasiadis A, Mykoniatis I, Savvides E, Langas G, et al. Jackstone: A Calculus "Toy" in the Bladder. A Case Report of Rare Entity and Comprehensive Review of the Literature. Acta Med Litu. 2022;29(1):149-56.

Este é um artigo de acesso aberto distribuído sob os termos da Creative Commons Attribution License.