RMMG
Revista Médica de Minas Gerais

RELATO DE CASO

Histiocitose de células de langerhans: importante diagnóstico diferencial de dermatoses comuns da infância

Langerhans cell histiocytosis: important differential diagnosis of common childhood dermatoses

Daniella Cristina Reis Araújo[1], Thaís Braga Cerqueira[1], Tatiana Ferreira França[1], Isabela Boechat Morato[1], Romina Aparecida dos Santos Gomes[1]

RESUMO

Introdução: A histiocitose de células de Langerhans (HCL) é caracterizada pela proliferação clonal de precursores imaturos de células dendríticas com acúmulo em diversos órgãos. A idade mediana de diagnóstico na infância é três anos de idade e pode simular dermatoses comuns da infância. Apresentamos um relato de caso de HCL com manifestação inicial cutânea e posterior apresentação multissistêmica grave. **Relato de caso:** Masculino, um ano e sete meses, previamente hígido, apresentava lesões eritematodescamativas, crostosas e pruriginosas no couro cabeludo, supercílios e região cervical, além de eritema na região inguinal. Tratado como dermatite seborreica e eczema de fraldas, sem melhora. Surgimento posterior de hiperceratose subungueal, petéquias em palmas e plantas, febre, icterícia e otorragia. Hipótese de HCL confirmada por biópsia de lesão do ouvido direito e biópsia cutânea. Extensão propedêutica evidenciou acometimentos otorrinolaringológico, dos sistemas ósseo, hematopoiético, pulmonar e hepatobiliar. Apesar do tratamento quimioterápico, houve progressão para insuficiência hepática, associação com quadro séptico e evolução para óbito. **Discussão:** As manifestações cutâneas na HCL englobam pápulas, placas e nódulos eritematopruriginosos no couro cabeludo, área de fraldas e axilas. Podem mimetizar dermatoses comuns da primeira infância como a dermatite seborreica, dermatite de fraldas, dermatite herpetiforme e escabiose, sendo importante a realização de biópsia cutânea com imuno-histoquímica nos casos com progressão a despeito da terapêutica otimizada. **Conclusão:** O acometimento isolado da pele na HCL, geralmente, aponta um melhor prognóstico, porém a possibilidade de acometimento sistêmico grave justifica um monitoramento rigoroso. O reconhecimento e tratamento precoces são fundamentais para um melhor prognóstico, devendo ser lembrada como diagnóstico diferencial em dermatoses na infância.

Palavras-chave: Histiocitose; Histiocitose de células de Langerhans; Dermatite seborreica; Diagnóstico diferencial; Dermatopatias; Eczema

[1] Hospital das Clínicas da Universidade Federal de Minas Gerais, Belo Horizonte, Minas Gerais, Brasil.

Editor Associado Responsável:
Agnaldo Soares Lima.
Faculdade de Medicina da Universidade Federal de Minas Gerais.
Belo Horizonte/MG, Brasil.

Autor Correspondente:
Daniella Cristina Reis Araújo
E-mail: mailto:daniella.reis.a@gmail.com

Comitê de Ética CAAE:
53203821.0.0000.5149

Número do Parecer:
5.137.680

Conflito de Interesse:
Não há.

Recebido em: 18 Julho 2023
Aprovado em: 17 Novembro 2024
Data de Publicação: 23 Maio 2025.

DOI: 10.5935/2238-3182.2025e401

ABSTRACT

Introduction: Langerhans cell histiocytosis (LCH) is characterized by clonal proliferation of immature dendritic cell precursors that infiltrate several organs. The median age of diagnosis in childhood is three years old and can simulate common childhood dermatoses. We present a case report of LCH with initial cutaneous manifestation and subsequent severe multisystemic presentation. **Case report:** Male, one year and seven months old, previously healthy, had erythematous, scaly and itchy lesions in the scalp, eyebrow and cervical region, in addition to inguinal erythema. The patient was treated as seborrheic dermatitis and diaper eczema, without improvement. Subsequently new signs appeared: subungual hyperkeratosis, petechiae in palms and plants, fever, jaundice and otorrhagia. HCL hypothesis was confirmed by histological analysis. Propaedeutic extension showed otorhinolaryngological involvement, affected bones, hematopoietic abnormalities, pulmonary and hepatobiliary involvement. Despite chemotherapy treatment, there was progression to liver failure, infection and death. **Discussion:** The cutaneous manifestations in LCH include pruritic papules, plaques and erythematous nodules on the scalp, diaper area and armpits. They can mimic common early childhood dermatoses such as seborrheic dermatitis, diaper dermatitis, herpetiform dermatitis and scabies, and skin biopsy with immunohistochemistry are essential in cases with progression despite of optimized therapy. **Conclusion:** Isolated skin involvement in LCH generally indicates a better prognosis, however, the possibility of severe systemic involvement justifies rigorous monitoring. Early recognition and treatment are essential for a better prognosis, and should be remembered as a differential diagnosis in childhood dermatoses.

Keywords: Histiocytosis; Langerhans cell histiocytosis; Seborrheic dermatites; Differential diagnosis; Skin conditions; Eczema

Introdução

A histiocitose de células de Langerhans (HCL) é uma doença rara causada pela proliferação clonal de células dendríticas imaturas, caracterizada por um acúmulo de histiócitos patológicos CD1a + e CD207 +[1]. Ocorre principalmente em crianças, com pico de incidência entre um e três anos de idade[2]. Existe uma ampla gama de manifestações clínicas, a depender do sítio de infiltração dos clones neoplásicos, sendo a pele frequentemente acometida. Lesões cutâneas eritematocrostosas pruriginosas em face, couro cabeludo e áreas de dobras podem ser os primeiros sinais para suspeição da doença[3] e simulam patologias comuns da infância, levando a atraso diagnóstico.

Diante de suspeita clínica, a biópsia e a imuno-histoquímica selam o diagnóstico. O tratamento específico precoce é essencial para um melhor prognóstico[1] e por isso é de grande importância conhecer a HCL como um possível diagnóstico diferencial diante de lesões cutâneas infantis. Apresentamos um relato de caso de HCL com manifestação inicialmente cutânea, tratado a princípio como dermatite seborreica extensa, e posterior apresentação multissistêmica grave e óbito, apesar da instituição de quimioterapia.

Relato de caso

Paciente do sexo masculino, previamente hígido, de um ano e sete meses de idade, apresentava lesões eritemato-descamativas, crostosas e pruriginosas em couro cabeludo, regiões frontal e cervical, além de eritema em região inguinal. Tratado com medicações tópicas para dermatite seborreica e eczema de fraldas, sem melhora em avaliação

subsequente. Surgimento posterior de hiperceratose subungueal, petéquias em palmas e plantas, febre, icterícia e otorragia (Figuras 1 a 3). Levantada a hipótese de HCL com confirmação por biópsia cutânea, que evidenciou proliferação de células histiocíticas na derme, com núcleos reniformes com fendas, eosinófilos e linfócitos de permeio, e epidermotropismo (Figuras 4 e 5). Imuno-histoquímica S100 e CD38 positivos e Ciclina D1 focal.

Figura 1. Lesões eritematodescamativas, crostosas e pruriginosas em couro cabeludo.

Figura 2. Placa eritematosa na região interglútea.

Figura 3. Lesões eritematodescamativas e crostosas no pavilhão auricular, têmpora e couro cabeludo.

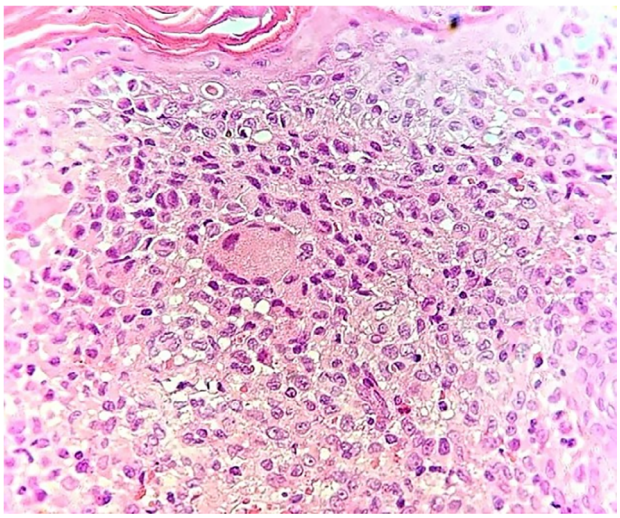

Figura 4. Junção dermoepidérmica revelando proliferação clonal de células de Langerhans (núcleos alongados e irregulares com nucléolos inconspícuos e citoplasma eosinofílico pálido.

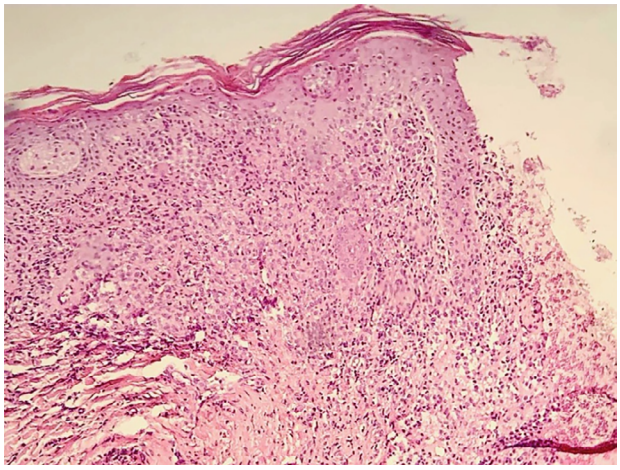

Figura 5. Pele apresentando denso e difuso infiltrado histiocítico dérmico e epidermotrópico com frequentes eosinófilos de permeio (HE, 100x).

Em propedêutica, realizada em regime de internação, apresentou anemia normocítica, normocrômica, reticulocitose, hipercolesterolemia e hipertrigliceridemia, elevação de enzimas canaliculares e transaminases. Ultrassonografia abdominal mostrou hepatomegalia, esplenomegalia e linfonodomegalia no hilo hepático. Colangioressonância sem alterações no estudo das vias biliares. Biópsia hepática foi compatível com colangite esclerosante secundária e de lesão do pavilhão auricular direito foi sugestiva de histiocitose de células de Langerhans, com imuno-histoquímica marcando CD1a, S100, CD68 e Ki67. A ressonância nuclear magnética do crânio evidenciou lesão infiltrativa no osso esfenoide direito, com invasão de seio cavernoso homolateral. Presença de cistos e micronódulos esparços no parênquima pulmonar à tomografia computadorizada de tórax. Submetido também à análise hematológica: mielograma exibia alterações mielodisplásicas inespecíficas e a biópsia de medula óssea não mostrou infiltração neoplásica.

Foi iniciado tratamento quimioterápico com vimblastina e prednisolona, além de mastoidectomia. Para tratamento de infecção secundária, recebeu também antibioticoterapia venosa. Após estabilidade clínica e primeiro ciclo de quimioterapia, recebeu alta hospitalar para acompanhamento ambulatorial multidisciplinar. Foi reinternado após um mês por piora da ascite e icterícia e suspeita de infecção cutânea secundária. Introduzida antibioticoterapia de amplo espectro, antifúngico sistêmico, atingindo estabilidade clínica. A seguir, em unidade de terapia intensiva pediátrica, foi iniciada segunda linha de quimioterapia com clorodeoxiadenosina (cladribina). A despeito de todas as medidas, houve progressão da insuficiência hepática e novo quadro séptico, com evolução para óbito.

Discussão

A HCL é definida por um acúmulo e infiltração de células dendríticas, com características semelhantes às das células de Langerhans, em diferentes órgãos do corpo[4]. Apesar de sua semelhança fenotípica com as células de Langerhans normais[5], que são células dendríticas da mucosa e da pele[6], as células patológicas da HCL originam-se de precursoras mieloides imaturas.

Por ser uma doença rara, com um amplo espectro de apresentação e múltiplos diagnósticos diferenciais, a HCL revela-se como uma patologia desafiadora, porém com avanços nos últimos anos com relação à descrição de sua fisiopatologia, tratamento e prognóstico.

Embora possa ocorrer em qualquer faixa etária, predomina na infância e é muito rara em adultos[2]. A incidência é estimada em cinco casos por milhão em crianças antes dos 15 anos de idade e a idade mediana de diagnóstico na infância é três anos de idade[5]. Entre 5%-10% dos pacientes apresentam lesões desde o nascimento ou logo após, porém o pico de incidência encontra-se entre um e três anos de idade[2], como ocorreu no caso relatado. Estudos de base populacional mostraram uma maior incidência em hispânicos e menor em negros e brancos/não hispânicos[7]. Como no quadro em questão, há predomínio no sexo masculino, com uma razão de acometimento de dois indivíduos para cada três do sexo feminino. Como muitas vezes a doença localizada pode regredir espontaneamente, a prevalência provavelmente é subestimada[5].

Com relação à sua fisiopatologia, a HCL foi considerada durante décadas uma proliferação clonal reativa das células de Langerhans, porém, nos últimos anos, ela tem sido definida como uma neoplasia de origem mieloide, com um componente inflamatório significativo, o que permitiu o desenvolvimento de terapias mais direcionadas[6] e o aumento na sobrevida. Mutações somáticas são tipicamente encontradas em um proto-oncogene na via da MAPKinase (principalmente BRAF-V600E)[1]. Porém, cerca de um quarto dos casos não apresenta anomalias genômicas conhecidas. Apesar das descobertas moleculares, a HCL não é uma neoplasia clássica, uma vez que há evidências que sua expressão clínica é em grande parte causada por propriedades inflamatórias do clone celular patológico. No processo inflamatório fisiológico, antígenos estranhos estimulam a secreção de interleucina-1 pelas células de Langerhans. A interleucina-1, por sua vez, aumenta a atividade da via MAPK, que pode ser exacerbada por mutações do BRAF, como acontece na HCL[5]. Associação com outras neoplasias foi relatada em raros casos.

Os fatores de risco para o seu desenvolvimento não são totalmente elucidados. Os padrões de apresentação variam desde lesão única ou acometimento de um órgão isoladamente, que podem ter regressão espontânea, ou a doença disseminada, com envolvimento de múltiplos órgãos, o que sugere uma patogênese complexa. Alguns estudos indicam que infecções neonatais e maternas, ausência de vacinação na infância, história familiar de patologias da tireoide, fertilização *in vitro*, transfusões durante a infância e condições socioeconômicas mais baixas estão associados à maior incidência de HCL em sua forma disseminada[6]. Sugerindo predisposição genética em alguns casos, estudos também demonstraram que a taxa de concordância é maior em gêmeos monozigóticos do que em gêmeos dizigóticos[2].

A distinção entre as formas de acometimento único ou multissistêmicas é essencial para o prognóstico e o tratamento[8], mas somente a avaliação clínica associada à histologia não é o suficiente para o seguimento. Como todos os órgãos podem ser afetados, é necessária uma avaliação abrangente. No relato de caso em questão, o acometimento multissistêmico foi identificado graças ao acompanhamento seriado, associado à propedêutica extensa com exames de imagem, laboratoriais e histopatológicos.

Avaliação sistêmica minuciosa é essencial em todos os pacientes para identificar a extensão da doença e definir o tratamento específico: anamnese e exame físico completos, com atenção especial à pele, linfonodos, orelhas, cavidade oral, ossos, pulmões, tireoide, fígado, sistema nervoso central e baço. Avaliação do crescimento e pesquisa de sintomas específicos, como poliúria e polidipsia, também

estão indicadas. Os testes laboratoriais recomendados incluem hemograma, testes de função hepática e avaliação eletrolítica[5]. Os exames de imagem preconizados são radiografia de ossos longos, crânio e pelve, além de ultrassonografia do fígado e baço. Propedêutica adicional deve ser realizada sob indicações específicas[8]. No caso descrito, além dos exames recomendados, também foram realizados mielograma e biópsia de medula óssea, que estão indicados na literatura em pacientes com suspeita de doença multissistêmica apresentando citopenia, para descartar outras causas de insuficiência medular[8].

A HCL é atualmente classificada de acordo com o envolvimento de sistemas únicos ou múltiplos[5]. Na HCL multissistêmica, forma de apresentação deste caso, dois ou mais órgãos ou sistemas estão envolvidos no diagnóstico, com ou sem acometimento de órgãos de risco (baço, fígado e /ou medula óssea), que ocorre em 50% dos casos. A taxa de mortalidade varia entre 10% e 50% para aqueles com doença multissistêmica, sendo que o prognóstico é pior em crianças com menos de dois anos de idade e quando há disfunção orgânica[9]. Assim, o paciente do presente relato apresentava importantes indicadores de mau prognóstico: faixa etária, disfunção orgânica e envolvimento de órgãos de risco.

Dois terços das crianças apresentam manifestações em um único sistema. Os órgãos mais afetados são ossos (80%), seguido da pele (33%), hipófise (25%), fígado (15%), baço (15%), sistema hematopoiético (15%), pulmões (15%), nódulos linfáticos (5%-10%) e o sistema nervoso central, excluindo a hipófise (2%-4%). Sintomas gerais como febre, letargia e perda de peso podem estar presentes naqueles casos com acometimento de um único órgão e também nas doenças multissistêmicas[5].

Em pacientes menores de dois anos de idade, a manifestação mais comum é a cutânea e, considerando todas as faixas etárias, a pele é o segundo órgão mais frequentemente envolvido[5]. A variedade de apresentações inclui lesões pruriginosas, maculares ou maculopapulares[4], hipocrômicas ou hipercrômicas erupções papulopustulares similares à varicela, placas eritematosas, liquenificadas ou semelhantes à poiquilodermia, vesículas, lesões simulando tumores vasculares, máculas ou placas purpúricas, úlceras hemorrágicas e até pápulas amarelo-alaranjadas[5].

Os locais de acometimento mais comuns são tronco, cabeça, face, membros, pescoço, axilas, virilha, períneo e nádegas. Outros sítios de envolvimento relatados incluem as mucosas, extremidades, flexuras, regiões retroauriculares, perianais, genitália, locais de trauma anterior e pálpebras, simulando calázios refratários ao tratamento. Na mucosa oral pode haver gengivite, sangramento, ulceração, fraturas patológicas de mandíbula e perda de dentes. Já o envolvimento ungueal é raro, mas pode se apresentar como onicólise, paroníquia, pústulas subungueais, hemorragia ou hiperceratose e estrias purpúricas[5].

O paciente descrito iniciou o quadro com acometimento cutâneo, o mais comum na sua faixa etária, também nas regiões mais usuais. Recebeu diagnóstico de uma dermatose comum, a dermatite seborreica, com a qual compartilha características clínicas, sendo tratado inicialmente como tal. Corroborando a literatura, a partir da ausência de melhora do quadro após instituído tratamento, associada ao surgimento de novos sintomas, aventou-se a hipótese diagnóstica de HCL. Após início do tratamento específico para HCL, apresentou melhora parcial das lesões, seguida de períodos de exacerbação e acometimento posterior de cavidade oral e ungueal.

Em 87% a 93% dos casos o envolvimento cutâneo é associado à doença multissistêmica, sendo febre, hepatomegalia, espelanomegalia, acometimento ósseo e pulmonar as associações mais comuns. Em apenas 2% do total de casos é observada doença cutânea isolada e, devido à diversidade de apresentações, cerca de 16% dos pacientes não possuem o diagnóstico adequado de HCL. Dermatoses comuns da primeira infância, como dermatite seborreica, dermatite de fraldas, dermatite herpetiforme, escabiose**, além da dermatite infecciosa relacionada ao HTLV1**, podem ser mimetizadas por esses sinais e sintomas, sendo importante a realização de biópsia cutânea com imuno-histoquímica nos casos em que há progressão a despeito da terapêutica otimizada[5].

Podem estar presentes hepatomegalia, alterações na função hepática e até icterícia no contexto da colangite esclerosante induzida por histiocitose. O acometimento linfonodal ocorre principalmente em crianças com doença multissistêmica[5]. A HCL pulmonar é uma manifestação rara que acomete principalmente adultos tabagistas, mas não faz parte do espectro da doença em crianças[2]. O envolvimento ósseo em 75% dos casos é unifocal, sendo o crânio o local mais comum de envolvimento[5]. No entanto, qualquer osso pode estar envolvido e os das mãos e dos pés são geralmente poupados[6]. Em relação ao envolvimento pituitário, a apresentação clássica é o diabetes *insipidus*, observado em 50% dos pacientes com acometimento sistêmico[5].

O diagnóstico da HCL é realizado por meio da histologia característica associada a um quadro clínico e/ou radiológico compatível[4]. O anatomopatológico mostra eosinófilos, neutrófilos, linfócitos, histiócitos, pode haver necrose e abscessos, além das células da HCL. As células da HCL são grandes, têm aspecto ovalado e mononuclear, com um núcleo proeminente e citoplasma eosinofílico. Elas coram positivamente na imuno-histoquímica para a proteína S-100, CD1a e CD207 (langerina), além de conter inclusões citoplasmáticas em forma de bastonete: os grânulos de Birbeck evidenciados somente por microscopia eletrônica[6].

A análise histológica da biópsia cutânea do paciente em questão evidenciou proliferação de células histiocíticas na derme, com eosinófilos e linfócitos de permeio, além de imuno-histoquímica com S100 e CD38 positivos e Ciclina D1 focal. **Apesar da indisponibilidade no serviço dos marcadores CD1a e CD207 para a biópsia cutânea, o quadro clínico permitiu conduzir o caso com alto grau de probabilidade diagnóstica.**

Atualmente, a análise da mutação *BRAFV600E* no plasma e na urina tem se mostrado uma ferramenta promissora para o diagnóstico e monitoramento da atividade da doença[6].

A colaboração internacional através da *Histiocyte Society* tem buscado padronizar o acompanhamento e o manejo desses pacientes. Mesmo assim, ainda há muito debate sobre a melhor estratégia de tratamento, que depende da extensão da doença[9]. Em crianças com HCL cutânea isolada, a terapia sistêmica é indicada apenas para doença sintomática ou progressiva, porque geralmente se resolve espontaneamente[8]. As indicações de tratamento sistêmico incluem casos com acometimento de órgãos de risco como fígado, baço e sistema hematopoiético e quando há acometimento funcional de outros órgãos. O acompanhamento multidisciplinar está indicado[4].

Muitos medicamentos são usados em HCL: **drogas anti-inflamatórias** não esteroidais (AINEs), corticoesteroides, quimioterápicos, como vincristina, vinblastina, VP-16 (etoposídeo), mercaptopurina, metotrexato, citarabina e cladribina. Além de drogas consideradas imunossupressores ou imunomoduladoras, como interferon alfa, anti-TNF-alfa, ciclosporina, talidomida, entre outros, como imatinibe, retinoides e bisfosfonatos[4]. As dificuldades em desenvolver terapias mais eficazes estão ligadas aos desafios na compreensão da patogênese da doença[6].

A terapia-alvo é uma área de pesquisa que traz uma opção de tratamento experimental individualizada: é direcionado às mutações na via MAPK, especialmente BRAF-V600[8]. Pacientes com doença de alto risco podem ser candidatos ideais a essa modalidade terapêutica, porém estudos ainda estão em andamento.

Na evolução da HCL, as recaídas ou reativações são frequentes. As recaídas são definidas por um novo acometimento em um paciente cujo primeiro acometimento se resolveu completamente. Já a reativação se refere à extensão ou deterioração da condição de um órgão já acometido, como aconteceu com o paciente do relato de caso. Normalmente uma recaída, por si só, não é fatal e o prognóstico permanece relacionado ao envolvimento de cada órgão, e não à quantidade de recaídas[4].

O monitoramento desses pacientes após o tratamento é **imprescindível**: 88% por cento das reativações ocorrem nos primeiros dois anos de acompanhamento. Entretanto, é essencial monitorá-los também após os dois anos iniciais, porque algumas das sequelas, como a neurodegeneração, podem ocorrer muitos anos após o diagnóstico inicial[8].

Pode estar associada a várias morbidades e a consequências permanentes, seja pelo próprio curso da doença ou relacionadas ao seu tratamento[10]. Dos pacientes com doença multissistêmica, 71% desenvolvem sequelas, enquanto apenas 24% dos pacientes com HCL de sistema único as desenvolvem, sendo as mais frequentes diabetes *insipidus* (24%), problemas ortopédicos (20%), perda auditiva (13%) e sequelas neurológicas (11%)[8].

Os fatores prognósticos estabelecidos na HCL incluem a extensão da doença ao diagnóstico, presença de disfunção de órgãos de risco e resposta precoce à terapia[11]. O acometimento isolado da pele e lesões ósseas limitadas geralmente se relacionam a um melhor prognóstico e maior chance de regressão espontânea. Porém, a progressão para doença multissistêmica é observada em até 40% dos casos, o que justifica um monitoramento rigoroso mesmo quando são observadas apenas lesões cutâneas[6].

CONCLUSÃO

Apesar de rara, a histiocitose de células de Langerhans pode apresentar morbidade importante e o retardo no seu diagnóstico pode ser fatal. O polimorfismo de suas apresentações a torna diagnóstico diferencial de diferentes patologias, com envolvimento de múltiplos sistemas, sendo a pele um dos mais acometidos. Portanto, o caso relatado exalta a importância da suspeita clínica de HCL, tanto do pediatra quanto do dermatologista, considerando-a como diagnóstico diferencial das dermatoses comuns da infância, principalmente quando refratárias aos tratamentos convencionais. Sua identificação, tratamento precoce e acompanhamento multidisciplinar são pilares fundamentais para a melhora do prognóstico desses pacientes.

Contribuições do Autores

As contribuições dos autores estão estruturadas de acordo com a taxonomia (CRediT) descrita abaixo:

Conceptualização, curadoria de dados, investigação, metodologia, recursos, visualização e Escrita – rascunho original: DCRA; TBC; TFF; IBM. Análise Formal, supervisão e validação: RASG. Administração do Projeto: DCRA; TBC; TFF. Escrita – análise e edição: DCRA; TBC; TFF; IBM; RASG.

Copyright

Copyright© 2021 Araújo et al. Este é um artigo em acesso aberto distribuído nos termos da Licença *Creative Commons* Atribuição 4.0 Licença Internacional que permite o uso irrestrito, a distribuição e reprodução em qualquer meio desde que o artigo original seja devidamente citado.

Referências

1. Le Louet S, Barkaoui MA, Miron J, Galambrun C, Aladjidi N, Chastagner P, et al. Childhood Langerhans cell histiocytosis with severe lung involvement: a nationwide cohort study. Orphanet J Rare Dis. 2020 Sep 9;15(1):241. DOI: https://doi.org/10.1186/s13023-020-01495-5.

2. Leung AKC, Lam JM, Leong KF. Childhood Langerhans cell histiocytosis: a disease with many faces. World J Pediatr. 2019 Dec;15(6):536-45. DOI: https://doi.org/10.1007/s12519-019-00304-9.

3. Li Z, Yanqiu L, Yan W, Xiaoying Q, Hamze F, Siyuan C, et al. Dois estudos de relato de caso de histiocitose de células de Langerhans com uma análise de 918 pacientes de células de Langerhans histiocitose em literaturas publicadas na China. Int J Dermatol. 2010 Out;49(10):1169-74. DOI: https://doi.org/10.1111/j.1365-4632.2009.04360.x.

4. Donadieu J, Héritier S. Histiocytose langerhansienne de l'enfant [Child Langerhans cell histiocytosis]. Presse Med. 2017 Jan;46(1):85-95. DOI: https://doi.org/10.1016/j.lpm.2016.09.013.

5. Krooks J, Minkov M, Weatherall AG. Langerhans cell histiocytosis in children: History, classification, pathobiology, clinical manifestations, and prognosis. J Am Acad Dermatol. 2018 Jun;78(6):1035-44. DOI: https://doi.org/10.1016/j.jaad.2017.05.059.

6. Monsereenusorn C, Rodriguez-Galindo C. Características Clínicas e Tratamento da Histiocitose de Células de Langerhans. Hematol Oncol Clin North Am. 2015 Out;29(5):853-73. DOI: https://doi.org/10.1016/j.hoc.2015.06.005.

7. Ribeiro KB, Degar B, Antoneli CB, Rollins B, Rodriguez-Galindo C. Ethnicity, race, and socioeconomic status influence incidence of Langerhans cell histiocytosis. Pediatr Blood Cancer. 2015 Jun;62(6):982-7. DOI: https://doi.org/10.1002/pbc.25404.

8. Krooks J, Minkov M, Weatherall AG. Langerhans cell histiocytosis in children: Diagnosis, differential diagnosis, treatment, sequelae, and standardized follow- up. J Am Acad Dermatol. 2018 Jun;78(6):1047-56. DOI: https://doi.org/10.1016/j.jaad.2017.05.060.

9. Majumder A, Wick CC, Collins R, Booth TN, Isaacson B, Kutz JW. Pediatric Langerhans cell histiocytosis of the lateral skull base. Int J Pediat Otorhinolaryngol. 2017 Aug;99:135-140. DOI: https://doi.org/10.1016/j.ijporl.2017.06.011.

10. Chow TW, Leung WK, Cheng FWT, Kumta SM, Chu WCW, Lee V, et al. Late outcomes in children with Langerhans cell histiocytosis. Arch Dis Child. 2017 Sep;102(9):830-5. DOI: https://doi.org/10.1136/archdischild-2016-312185.

11. Abla O, Rollins B, Ladisch S. Langerhans cell histiocytosis: progress and controversies. Br J Haematol. 2019 Dec;187(5):559-62. DOI: https://doi.org/10.1111/bjh.16099.

Este é um artigo de acesso aberto distribuído sob os termos da Creative Commons Attribution License.