

Relato de caso: intoxicação grave por etilenoglicol e os desafios no seu diagnóstico

Case report: severe ethylene glycol poisoning and the challenges in its diagnosis

Juliana Sartorelo Almeida^{1*}, Adebald de Andrade Filho¹, Natália Dias do Nascimento¹, Pedro Henrique², Antonio José Marinho Cedrim Filho¹

RESUMO

Introdução: O etilenoglicol (EG) é um líquido largamente utilizado como anticongelante em todo o mundo. Existem muitos relatos de intoxicação, acidental e proposital, e o acesso a esse álcool é facilitado em nosso país. O diagnóstico da intoxicação por EG é desafiador por diversos motivos: dosagem sérica inacessível, manifestações inespecíficas, dificuldades de coleta na história clínica, fatores que podem levar ao atraso do início da terapia específica e resultar em piores desfechos clínicos. **Relato de Caso:** Relatamos um caso em que houve ingestão acidental da substância por paciente sabidamente etilista, e as etapas desde a investigação clínica até o tratamento específico. **Discussão:** Considerações sobre o diagnóstico e tratamento com o uso do antídoto específico (fomepizol ou etanol, de acordo com a disponibilidade) e indicações de hemodiálise são discutidas posteriormente ao relato. O envenenamento por álcoois tóxicos pode mimetizar diversos tipos de afecções e seu desfecho é altamente dependente da suposição clínica rápida e instituição do tratamento em tempo ótimo. **Conclusão:** O caso relatado demonstra que uma forte suspeita clínica de intoxicação por álcool tóxico autoriza o tratamento com antídoto específico impactando diretamente o desfecho do quadro.

Palavras-chave: Etilenoglicol; Intoxicação; Acidose; Antídotos.

¹ Hospital João XXIII, Centro de Informação e Assistência Toxicológica de Minas Gerais (CIATOXMG), Belo Horizonte, Minas Gerais, Brasil.

² Universidade Federal de Minas Gerais (UFMG), Belo Horizonte, Minas Gerais, Brasil.

Editor Associado Responsável:

Mário Benedito Costa Magalhães
Faculdade de Ciências da Saúde da Universidade do Vale do Sapucaí.
Pouso Alegre/MG, Brasil.

Autor Correspondente:

Juliana Sartorelo Almeida
Hospital João XXIII, Setor de Toxicologia (CIAToxMG), Belo Horizonte, Minas Gerais.
E-mail: jsartorelo@gmail.com

Conflito de Interesse:

Os autores declaram não ter conflitos de interesse.

Comitê de Ética:

CEP - FHEMIG - Submetido e aprovado na plataforma Brasil sob número da CAAE: 67658923.7.0000.5119.

Recebido em: 16 Agosto 2024.

Aprovado em: 17 Novembro 2024.

Data de Publicação: 14 Abril 2025.

DOI: 10.5935/2238-3182.2025e35402

ABSTRACT

Introduction: Ethylene glycol (EG) is a liquid widely used throughout the world as an antifreeze. Many reports have shown accidental and intentional intoxication, and access to this alcohol is quite easy in Brazil. However, the diagnosis of EG poisoning is challenging for several reasons: inaccessible serum levels, non-specific manifestations, difficulties in collecting clinical history, all factors that can lead to a delay in beginning specific therapy, as well as worse clinical outcomes. **Case Report:** The present case reports on an accidental intake of this substance by a patient, known to be an alcoholic, and the steps taken from clinical investigation to specific treatment. **Discussion:** Considerations regarding diagnosis and treatment, with the use of a specific antidote (fomepizole or ethanol, according to availability), and indications for hemodialysis will be discussed later in this report. Poisoning by toxic alcohols can mimic different types of conditions and its outcome is highly dependent on rapid clinical assessment and beginning of treatment within an optimal time. **Conclusion:** The reported case demonstrates that a strong clinical suspicion of toxic alcohol poisoning authorizes treatment with a specific antidote to improve the patient's condition.

Keywords: Ethylene glycol; Poisoning; Acidosis; Antidotes.

INTRODUÇÃO

O etilenoglicol (EG) é um líquido incolor, inodoro e com um sabor doce¹. É largamente utilizado como anticongelante em todo o mundo¹. Faz parte de composição de vários produtos no Brasil, tais como: aditivos para água de radiador, fluidos de freio, soluções utilizadas na indústria de refrigeração, fluidos de limpador de para-brisa, solventes, produtos de limpeza entre outros¹. Existem muitos relatos de intoxicação por etilenoglicol, a grande maioria por via oral, seja contaminação acidental de bebidas alcoólicas ou ingestão acidental ou proposital de líquidos que possuem EG em sua composição^{1,2}. A dosagem letal de EG é em torno de 1,5mg/kg de peso corporal, mas com grande variação². Assim como o metanol, o EG é rapidamente absorvido pelo trato gastrointestinal e o pico sérico ocorre dentro de uma a duas horas após ingestão².

A intoxicação por etilenoglicol está associada a um elevado grau de morbidade e mortalidade, se não for identificada e tratada rapidamente. Metabolizado pela álcool-desidrogenase (ADH), a toxicidade desse composto está relacionada, sobretudo aos seus metabólitos glicolaldeído, ácido glicólico, ácido glioxílico e ácido oxálico podendo causar acidemia metabólica, neurotoxicidade, lesão renal aguda (LRA) e morte^{2,3}.

O diagnóstico dessa intoxicação é desafiador, pois não há disponibilidade, em nosso meio, de dosagem do mesmo e seus metabólitos em tempo hábil para o tratamento¹. As manifestações clínicas são inespecíficas e, muitas vezes, não há história clara de ingestão, principalmente no atendimento inicial, fator que pode levar ao atraso do início da terapia específica e resultar em piores desfechos clínicos¹⁻³.

O objetivo deste trabalho é relatar um caso de intoxicação por ingestão acidental de água de radiador de automóvel e discutir os desafios e a importância da caracterização clínica e da anamnese na definição diagnóstica da intoxicação. O trabalho foi submetido e aprovado pelo Comitê de Ética da instituição, através da Plataforma Brasil, sob o número de CAEE: 67658923.7.0000.5119.

RELATO DE CASO

Paciente masculino, 69 anos, etilista pesado, deu entrada em Unidade de Pronto Atendimento (UPA), levado pelo Serviço de Atendimento Móvel de Urgência (SAMU), após ser encontrado confuso, taquidispneico e hipotenso (80x50mmHg) em via pública. Admitido em Escala de Coma de Glasgow (ECG) 13, confuso, com pressão arterial (PA) de 230x120mmHg, taquidispneico com padrão de Kussmaul, taquicárdico, com cianose periférica e glicemia capilar de 175mg/dL.

Foi realizada propedêutica laboratorial que identificou acidose metabólica intensa com ânion GAP elevado. Iniciada reposição de bicarbonato de sódio, porém as gasometrias seriadas revelaram acidose metabólica refratária e comprometimento da função renal, sem resposta à hidratação venosa. Oito horas após a admissão na UPA, paciente intercorreu com rebaixamento do nível de consciência (ECG 7). Realizada intubação orotraqueal em sequência rápida, sem intercorrências. Após uma hora desse procedimento, evoluiu com hipotensão refratária a volume, sendo iniciada norepinefrina por via intravenosa.

Em contato com um Centro de Informação e Assistência Toxicológica, o médico assistente contactou familiares do paciente na tentativa de melhor esclarecimento do caso. O sobrinho que morava com o paciente relatou que este era etilista pesado de longa data, com alta vulnerabilidade social, fazia uso diário de cachaça e que costumava tomar álcool 70% com groselha quando não encontrava a sua bebida de preferência. Informou que suspeitava que o paciente houvesse ingerido solução de coloração rosa em garrafa de refrigerante, que continha fluido para radiador de automóveis com etilenoglicol, que se assemelhava à mistura que o paciente costumava ingerir (Figura 1).

A suspeita de intoxicação por álcool tóxico somada à refratariedade ao tratamento instituído motivou a transferência do paciente para o Hospital de referência. Admitido na unidade sedado, oligoanúrico, instável hemodinamicamente com droga vasoativa e bem adaptado à ventilação mecânica. A propedêutica laboratorial mostrava persistência da acidose metabólica grave, hipernatremia e lesão renal aguda (LRA) (Tabela 1). O paciente havia recebido na UPA cerca de 2.000ml de bicarbonato de sódio a 8,4%. Indicada diálise, realizada implantação de cateter duplo-lúmen (CDL) e transferência ao Centro de Terapia Intensiva (CTI).

Nesse contexto, devido à acidose metabólica intensa, ânion gap alargado e relato de familiar, a hipótese de intoxicação por álcool tóxico foi fortalecida e optou-se por iniciar tratamento com infusão contínua de etanol a 10% norteada pela etanolemia, com objetivo de manutenção de nível sérico de etanol de 100 a 150mg/dL, infusão contínua de bicarbonato de sódio e hemodiálise (HD) (Figura 2).

O tratamento com etanol foi mantido por 40 horas, e durante a administração a etanolemia foi avaliada a cada 2 horas. Detalhes do tratamento realizado estão destacados na Tabela 2.

Houve melhora progressiva, com suspensão de aminas, correção da acidose e dos distúrbios hidroeletrólíticos e extubação no quinto dia, com retorno da diurese espontânea e suspensão da HD (Tabela 1).

No sexto dia de CTI, evoluiu com agitação psicomotora atribuída à síndrome de abstinência alcoólica (SAA) e iniciado benzodiazepínico.

Recebeu alta após 17 dias de internação, com escórias renais normalizadas e sem sequelas neurológicas.



Figura 1. Substância supostamente ingerida pelo paciente.

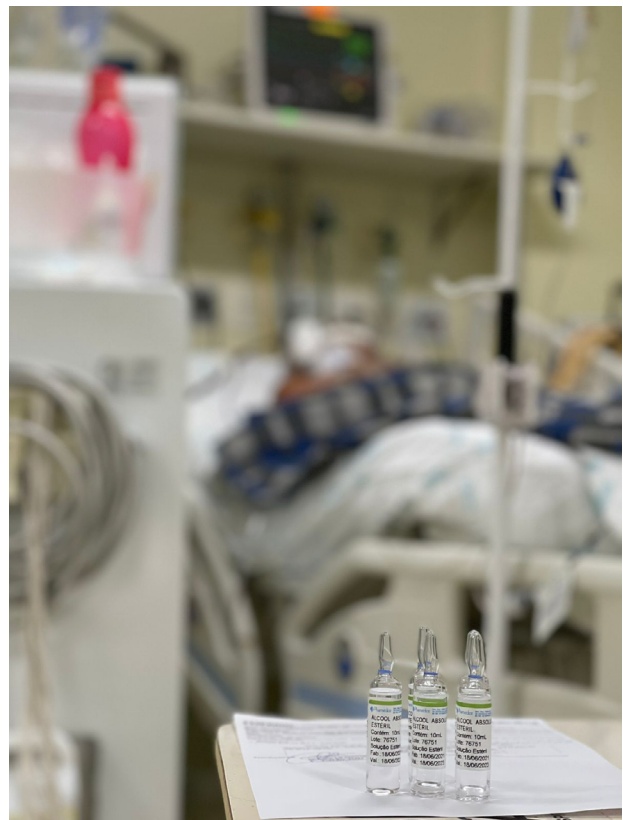


Figura 2. Administração do antídoto ao paciente: momento crítico de intervenção com etanol (antídoto disponível).

Tabela 1. Evolução laboratorial do paciente.

Exame	Dia 1	Dia 2	Dia 3 após admissão	Dia 4 após HD e etanol	Dia 5 Suspensão BIC e etanol	Dia 7	Dia 8 ExToT Suspensa HD	Dia 9	Dia 15	Dia 17 Alta
Bicarbonato mEq/L	1,5	7	12	21	24,4	21,6	25,3	23,5		
pH	6,8	6,92	7,29	7,39	7,49	7,48	7,45	7,40		
Pressão parcial CO ₂ (mmHg)	9	44	30	35	32	29	34	38		
Pressão parcial de O ₂ (mmHg)	72	144	126	90	120	154	64	68		
Creatinina (mg/dL)	1,7	2,5	3,5	2,6	3,45	3,3	5,24	4,47	1,89	2,07
Transaminase oxalacética (U/L)	42	75			38					
Transaminase pirúvica (U/L)	19	25			19					
Ureia (mg/dL)	28	47	87	28	64	78	109	84	59	84
Leucócitos (mm ³)	24.000	25080			6.100	3510	8310	10270	7310	
Sódio (mEq/L)	145	155	152	141	132	136	142	150	144	136
Potássio (mEq/L)	3,7	3,4	3,4	3,0	3,3	4,0	3,5	3,7	4,4	4,2
Lactato (mmol/L)	24	17	23	12	3,3	1	1,02	1,6		
Ânion Gap (mEq/L)			46	21						
Exame de Urina			Oxalato ++							
Etanol (g/L)					*Manteve-se entre 0,7 e 1,58 ao longo do tratamento					

Legenda: CO₂ = Dióxido de carbono; O₂ = Oxigênio; HD = Hemodiálise; BIC = Bicarbonato de Sódio; EXTOT = Extubação.

Tabela 2. Tratamento empregado.

Tipo de Tratamento	Dose	Modo de administração
Bicarbonato de sódio	1-3mEq/Kg por via intravenosa até a correção da acidose	133mEq de bicarbonato diluído em 250ml de dextrose a 5%, na velocidade de 150 a 250ml/h, deve ser suspenso quando o paciente atingir pH>7,35. Os níveis de potássio e sódio devem ser monitorados.
Etanol	Dose inicial: 0,6-1,0 g/Kg (7,5-12,5 ml de solução de etanol a 10% em glicose/kg). Dose de manutenção: 1,4ml de solução de etanol a 10%/kg/h. Dose de manutenção durante a hemodiálise: 3,3ml de solução de etanol a 10%/kg/h.	Diluição: 50ml de etanol a 100% em 450ml de dextrose a 5%. Realize a dosagem de etanol sérico a cada 2 horas. A concentração sérica deve ser mantida entre 100-150mg/dL.
Hemodiálise	A diálise é indicada em pacientes que apresentam acidose metabólica com pH<7,30 apesar do tratamento, deterioração dos sinais vitais apesar dos cuidados de suporte agressivos, insuficiência renal ou distúrbios hidroeletrólíticos graves.	O ajuste da dose de etanol a ser administrada durante a diálise é essencial, assim como o monitoramento da etanolemia.

continua...

... continuação Tabela 2

Tipo de Tratamento	Dose	Modo de administração
Tratamento adjuvante	Uso de aminas em doses usuais para tratamento do choque, corrigir distúrbios eletrolíticos.	Monitore a glicemia capilar a cada 1/1 a 2/2 horas durante a administração de etanol, análise periódica da gasometria (4-4 a 6-6 horas) para avaliar íons e acidose.

DISCUSSÃO

A ingestão de etilenoglicol e outros álcoois tóxicos ocorre tanto acidentalmente como por tentativas de autoexterminio e homicídio⁴. Uma vez ingerido, a toxicidade do etilenoglicol relaciona-se à sua metabolização pela enzima álcool desidrogenase (ADH), gerando glicolaldeído e que, subsequentemente, é convertido em ácido glicólico, ácido glioxílico e ácido oxálico⁴.

O ácido oxálico é capaz de formar cristais de oxalato de cálcio, que se depositam em diversos órgãos e podem levar à disfunção renal, neurológica, miocárdica e pulmonar^{1,2,4,5}.

Os metabólitos do EG atingem o rim e levam à insuficiência renal aguda que pode ser reversível, mas retarda a eliminação do etilenoglicol, tornando um círculo vicioso⁵. A insuficiência renal é principalmente devida ao dano aos túbulos induzido pelo glicolato, embora a obstrução dos túbulos por cristais de oxalato precipitados possa contribuir^{3,5}. A hipocalcemia na overdose de etilenoglicol pode resultar da formação de oxalato de cálcio. Os cristais de oxalato de cálcio podem ser identificados no exame de urina e corroborar a hipótese de intoxicação por etilenoglicol^{1,2}. O EG, na ausência de tratamento, tem meia-vida estimada entre três e nove horas^{1,2,4}.

Inicialmente, o quadro apresentado pelo paciente intoxicado é inespecífico, com predomínio de confusão mental, náuseas e vômitos⁶. O quadro clínico inicial pode ser confundido com intoxicação por etanol^{1,2,5}. A equipe assistente deve fazer todos os esforços para identificar a fonte original e a natureza da exposição. A intoxicação por EG geralmente é diagnosticada clinicamente, deve existir uma forte suspeita ou história clara de ingestão. O diagnóstico definitivo por cromatografia gasosa raramente está disponível a tempo de orientar o tratamento em nosso meio. A presença de dor no flanco, hematúria e oligúria sugerem intoxicação avançada por etilenoglicol^{5,6}. Paralisia dos nervos cranianos e tetania também podem ocorrer².

É importante descartar os diagnósticos diferenciais; existem outras causas de acidose metabólica com ânion gap aumentado tais como cetoadidose diabética, intoxicação por tolueno, intoxicação por salicilatos e choque. Outro diagnóstico diferencial importante, principalmente em alcoolistas crônicos, é a cetoadidose alcoólica^{2,7}. Pacientes com história de alcoolismo e relatos de embriaguez recente podem apresentar quadro que mimetiza a acidose produzida por álcoois tóxicos. As concentrações de etanol no sangue neste momento podem ser baixas ou indetectáveis. Na abstinência de álcool, altos níveis de catecolaminas e cortisol amplificam

as respostas hormonais ao jejum (baixos níveis de insulina, altos níveis de glucagon), causando um aumento acentuado na lipólise. O aumento da liberação periférica de ácidos graxos e a entrega ao fígado são necessários para o desenvolvimento da cetogênese rápida. Uma baixa relação insulina/glucagon é um pré-requisito para a oxidação dos ácidos graxos hepáticos, de modo que a cetoadidose grave geralmente ocorre somente após a cessação da ingestão de etanol^{2,7}.

À medida que o EG é metabolizado, a acidemia metabólica aparece após um período latente de aproximadamente 3–6 horas após ingestão^{2,4}. A seguir, neurotoxicidade progressiva (coma, edema cerebral, paralisia de nervos cranianos e convulsões), taquicardia com hipertensão ou hipotensão, dificuldade respiratória e insuficiência renal aguda podem se instalar^{3,4}.

As doses letais mínimas de etilenoglicol não são bem definidas e, embora já tenha sido relatada como aproximadamente 1g/kg de peso corporal, há relatos na literatura de morte com ingestas menores e sobrevivências após ingestas maiores^{2,3}. Sabe-se que existem vários fatores que podem afetar essa variabilidade, incluindo o grau de diluição do produto, a ingestão concomitante de álcool, a ocorrência de vômitos e a função renal prévia do paciente⁸. Porém, todo paciente com suspeita de intoxicação por etilenoglicol tem alta chance de complicações e risco de óbito, caso não seja tratado em tempo hábil^{2,8}. Nesse sentido, um paciente com estado mental alterado, associado a histórico de ingestão de álcool, fácil acesso a produtos com etilenoglicol, respiração acidótica merece consideração dessa ingestão potencialmente mortal⁷.

Uma vez ingerido, o etilenoglicol é rapidamente absorvido e em duas horas as concentrações séricas máximas são atingidas, fator que leva à não indicação de lavagem gástrica nos pacientes que chegam depois desse intervalo de tempo^{1,2}. Carvão ativado, lavagem gástrica e xarope de ipecacuanha não têm papel no manejo da exposição ao álcool tóxico^{1,2}.

A mortalidade de envenenamentos por EG varia muito devido às diferenças na quantidade ingerida e tempo do início do tratamento específico⁸. A maior mortalidade é encontrada em pacientes com acidose metabólica intensa (pH<7,1) e o maior tempo desde exposição e início do tratamento (maior que 10 horas)^{2,8}.

À admissão do paciente em questão, apesar do relato de familiares de etilismo pesado, não havia, a princípio, história de ingestão de etilenoglicol. O paciente foi admitido confuso e, na revisão laboratorial, apresentava acidose metabólica intensa com ânion gap elevado. A despeito

da administração de bicarbonato de sódio, as gasometrias seriadas da admissão revelaram acidose metabólica refratária à reposição de bicarbonato. O quadro clínico e laboratorial do paciente, associado à história de etilismo pesado – inclusive com relato prévio de ingestão de álcool 70% com groselha – e à vulnerabilidade social vivenciada pelo paciente despertaram a suspeição de uma possível ingestão de álcool tóxico. Após outros contatos com familiares, foi confirmada a existência de fluido de radiador de automóveis (com EG em sua composição) na residência e, prontamente, levantada a suspeita da intoxicação e início do tratamento específico. A semelhança do produto com a bebida que o paciente costumava ingerir, e o fato de estar acondicionado em embalagem não original e utilizada para consumo de bebidas, contribuiu para que a ingestão acidental ocorresse.

A presença de acidose metabólica com ânion gap aumentado, refratária às medidas habituais, em paciente com suspeita de intoxicação, fala fortemente a favor de ingestão de álcool tóxico². Pacientes com intoxicação por etilenoglicol podem apresentar elevações na concentração sérica de lactato. A presença de cristais de oxalato na urina corrobora a intoxicação por EG, mas não é patognomônico desta e deve-se tomar cuidado para não interpretar erroneamente resultados positivos ou negativos.

O manejo do paciente intoxicado por álcoois tóxicos consiste em medidas de suporte geral, principalmente com ações para estabilização clínica e correção da acidose, antídoto específico e hemodiálise^{1,4,5}.

Atualmente, existem dois antídotos para o tratamento da intoxicação por EG; o etanol tem sido usado como antídoto desde a década de 1960 e é o único disponível no Brasil^{1,7}. O fomepizol foi aprovado nos EUA na década de 1990 e onde está disponível substituiu o etanol como antídoto, pois sua administração é muito mais fácil, exigindo menor retaguarda de laboratório de toxicologia para controle do nível sérico de etanol⁸. Há de se considerar também o número menor de reações adversas se comparado com o etanol usado com antídoto⁸. A tiamina e a piridoxina são usadas para facilitar a conversão de glioxilato em não metabólitos tóxicos em vez de oxalato⁸.

Ambos os antídotos são mais eficazes quando administrados na fase inicial da intoxicação, antes que níveis significativos dos metabólitos tóxicos sejam observados⁸. Condição que ressalta, mais uma vez, a importância da rápida identificação e abordagem de um caso suspeito de intoxicação por álcool tóxico. Além de medidas de suporte geral e do antídoto específico, a hemodiálise tem importância no tratamento da intoxicação por álcoois tóxicos pois, além de remover os metabólitos tóxicos e o composto ainda não metabolizado, pode atuar na correção da acidose metabólica e distúrbios hidroeletrólitos^{1-4,8}.

O etanol está incluído na Política Nacional de Antídotos do Brasil como tratamento para intoxicação por álcool tóxico⁹, mas não há distribuição pelo Ministério da Saúde. Atualmente, o acesso à substância se dá por meio de farmácias de manipulação, conforme interesse da instituição de saúde em viabilizá-lo. Embora o acesso ao antídoto não seja difícil,

o uso de etanol sem dosagem periódica da etanolemia do paciente torna o procedimento arriscado e prejudicial^{2,6}. Portanto, mesmo com acesso ao antídoto, se não houver possibilidade de dosagem do etanol sérico a cada 2 horas, o tratamento torna-se inviável.

A dose dos antídotos (fomepizol ou etanol) precisa ser ajustada durante a hemodiálise, pois ambos são dialisáveis^{2,8}. A interrupção da diálise é recomendada quando o ânion gap for menor que 18mmol/L ou sugerida se a concentração sérica de EG for menor que 4mmol/L^{2,8}. A dose de fomepizol é 15mg/kg por via intravenosa, seguido de 10mg/kg a cada 12 horas, com ajustes para hemodiálise ou após mais de dois dias de tratamento⁸.

No caso de se optar pelo etanol, indica-se dose de ataque de 10mL/kg de uma solução de etanol a 10% em solução glicosada a 5%^{1,2,8}. A dose de ataque deve ser administrada durante 60 minutos para evitar efeitos colaterais excessivos (por exemplo, hipotensão, depressão respiratória, sonolência)^{1,2}. Dose de manutenção solução de etanol a 10%, começando com 1mL/kg por hora, é apropriada para manter qualquer concentração atual de etanol^{1,2}. Essa taxa de manutenção pode ser ajustada de acordo com as concentrações seriadas de etanol e aumentada em cerca de 50% durante a hemodiálise. As concentrações de etanol devem ser medidas inicialmente a cada uma ou duas horas^{1,2}.

Na ausência de acidose metabólica significativa ou insuficiência renal, os tratamentos dialíticos podem ser evitados sem resultados adversos para o paciente se forem utilizados inibidores do álcool desidrogenase^{6,8}. Além de antídotos específicos, a tiamina e a piridoxina podem ser utilizadas para facilitar a conversão do glioxilato em metabólitos não tóxicos em vez do oxalato^{2,8}.

CONCLUSÃO

O diagnóstico e o tratamento da intoxicação por EG em pacientes é, portanto, um grande desafio nos serviços de emergência. Pode imitar diferentes tipos de condições e seu resultado é altamente dependente da suspeita clínica rápida e do início do tratamento em um tempo ideal.

No caso descrito, apesar de inicialmente não haver histórico de ingestão, o paciente foi tratado de forma assertiva e, após suspeita diagnóstica, recebeu medidas específicas que melhoraram suas manifestações clínicas. Este caso ilustra que uma forte suspeita clínica de intoxicação por álcool tóxico justifica o uso de um antídoto específico, que pode influenciar significativamente o resultado do paciente. A administração precoce do antídoto é crucial para melhorar o prognóstico em exposições tóxicas onde há indicação de tratamento específico. Ressalta-se aqui a importância da intervenção oportuna em casos de suspeita de exposição tóxica.

CONTRIBUIÇÃO DOS AUTORES

As contribuições dos autores estão estruturadas de acordo com a taxonomia (CRediT) descrita abaixo:

Conceptualização, Investigação, Metodologia, Visualização & Escrita – análise e edição: JSA; AAF. *Administração do Projeto, Supervisão & Escrita – rascunho original:* PHOP; AAF. *Curadoria de Dados e Análise Formal:* NDN. *Curadoria de dados e Investigação:* AJMC.

COPYRIGHT

Copyright© 2021 Almeida et al. Este é um artigo em acesso aberto distribuído nos termos da Licença *Creative Commons* Atribuição 4.0 Licença Internacional que permite o uso irrestrito, a distribuição e reprodução em qualquer meio desde que o artigo original seja devidamente citado.

REFERÊNCIAS

1. Andrade Filho A, Campolina D, Dias MB. Toxicologia na prática clínica. 2ª ed. Belo Horizonte: Foliam; 2013.
2. Hoffman RS, Howland MA, Lewin NA, Nelson LS, Goldfrank LR. Goldfrank's toxicologic emergencies. 10ª ed. New York: McGraw-Hill; 2014.
3. Kraut JA, Kurtz I. Toxic alcohol ingestions: clinical features, diagnosis, and management. *Clin J Am Soc Nephrol.* 2008;3(1):208-25.
4. Leth PM, Gregersen M. Ethylene glycol poisoning. *Forensic Sci Int.* 2005 Dec 20;155(2-3):179-84. DOI: <https://doi.org/10.1016/j.forsciint.2004.11.012>.
5. Ng PCY, Long BJ, Davis WT, Sessions DJ, Koyfman A. Toxic Alcohol Diagnosis and Management: An Emergency Medicine Review. *Intern Emerg Med.* 2018;13(3):375-83. DOI: <https://doi.org/10.1007/s11739-018-1799-9>.
6. Kruse JA. Methanol and Ethylene Glycol Intoxication. *Crit Care Clin.* 2012;28(4):661-711. DOI: <https://doi.org/10.1016/j.ccc.2012.07.002>.
7. Wrenn KD, Slovis CM, Minion GE, Rutkowski R. The syndrome of alcoholic ketoacidosis. *Am J Med.* 1991 Ago;91(2):119-28. DOI: [https://doi.org/10.1016/0002-9343\(91\)90003-g](https://doi.org/10.1016/0002-9343(91)90003-g).
8. Rietjens SJ, de Lange DW, Meulenbelt J. Ethylene glycol or methanol intoxication: which antidote should be used, fomepizole or ethanol? *Neth J Med.* 2014 Fev;72(2):73-9.
9. Lei nº 14.715, de 30 de outubro de 2023 (BR). Altera a Lei nº 8.080, de 19 de setembro de 1990 (Lei Orgânica da Saúde), para incluir no campo de atuação do Sistema Único de Saúde (SUS) a formulação e a execução da política de informação e assistência toxicológica e de logística de antídotos e medicamentos utilizados em intoxicações [Internet]. Brasília (DF): Secretaria Especial para Assuntos Jurídicos; 2023; [acesso em 2024 janeiro 24]. Disponível em: https://www.planalto.gov.br/ccivil_03/_ato2023-2026/2023/lei/114715.htm.

