VIII CONGRESSO MÉDICO DA REGIÃO CENTRO-SUL DE MINAS GERAIS:

Perspectivas médicas frente aos novos desafios da área da saúde

TRABALHOS APROVADOS NO VIII CONGRESSO MÉDICO DA REGIÃO CENTRO-SUL DE MINAS GERAIS

Resumo

INTERNAÇÕES POR CONDIÇÕES SENSÍVEIS À ATENÇÃO PRIMÁRIA NA POPULAÇÃO IDOSA DA ZONA DA MATA DE MINAS GERAIS, BRASIL (TRIÊNIO 2016–2018)

HOSPITALIZATION FOR PRIMARY CARE SENSITIVE CONDITIONS IN THE OLDER POPULATION FROM THE ZONA DA MATA DE MINAS GERAIS, BRAZIL (2016–2018)

Júlio César Cimino Pereira Filho[1], Isabella Cherametta Feijóo[1], Matheus Silva Sousa[1], Tânia Maria Gonçalves Quintão Santana[1], Juliano Bergamaschine Mata Diz[1].

1 Faculdade de Medicina de Barbacena (FAME). Barbacena, MG-Brasil

Autor correspondente: Juliano Bergamaschine Mata Diz. Email: julianodiz@gmail.com

INTRODUÇÃO: As internações por condições sensíveis à atenção primária (ICSAP) constituem uma lista nacional de condições de saúde, que engloba 19 grupos de causas/diagnósticos, conforme a Décima Revisão da Classificação Internacional de Doenças (CID-10). São condições em que se pode reduzir o risco de hospitalizações desnecessárias dentro da atenção primária à saúde (APS) por meio de ações efetivas de promoção/prevenção, estratégias adequadas de manejo (ie. diagnóstico e tratamento) ou encaminhamento apropriado para atenção especializada, quando necessário. A lista serve como um indicador de qualidade dos serviços prestados pela APS e pode ser usada para se determinar a carga epidemiológica atrelada às ICSAP nos mais diversos cenários (eg. população e contexto). OBJETIVO: Descrever o perfil epidemiológico das ICSAP na população idosa da Zona da Mata de Minas Gerais, Brasil, no triênio 2016–2018. MÉTODO: Estudo ecológico descritivo com dados do Sistema de Informação Hospitalar do Sistema Único de Saúde (SIH/SUS) brasileiro. A variável ICSAP foi acessada por meio do tabulador TabWin® versão 4.1.5 (www.datasus.gov.br). Os dados utilizados foram extraídos dos arquivos gerados pela Autorização de Internação Hospitalar (AIH). A unidade de análise foi a população idosa com idade maior ou igual 60 anos que teve a AIH emitida nas Regionais de Saúde dos munícipios de Juiz de Fora, Leopoldina e Ubá entre os anos de 2016 e 2018. Ao todo, 83 munícipios da Zona da Mata Mineira estão vinculados à essas três Regionais. Os resultados foram descritos por meio de frequência absoluta (n) e relativa (%). Todas as análises estatísticas foram conduzidas com o uso da calculadora eletrônica Epitools® (Ausvet, 2018; https://epitools.ausvet.com.au). RESULTADOS: No período entre janeiro/2016 e dezembro/2018 foram identificadas nas três Regionais de Saúde avaliadas, 113.055 hospitalizações em idosos, das quais 38.572 ou 34,1% (IC95%=33,8–34,4) corresponderam às ICSAP. A frequência de ICSAP no sexo feminino foi de 34,5% (IC95%=34,1–35,9) e no sexo masculino foi de 33,4% (IC95%=33,1–33,8). As causas/diagnósticos de ICSAP mais comuns em ambos os sexos foram insuficiência cardíaca (mulheres=21,6%; homens=21,4%), doenças cerebrovasculares (mulheres=14,9%; homens=16,4%), angina (mulheres=11,6%; homens=15,6%), doenças pulmonares (mulheres=8,2%; homens=9,2%) e diabetes mellitus (mulheres=8,0%; homens=5,6%). As 10 principais causas/diagnósticos de ICSAP na população investigada estão apresentadas na Figura 1. O custo financeiro (por valor total) relacionado às ICSAP na população idosa foi de R$ 64,5 milhões ou 29,2% (IC95%=29,2–29,2) do custo total no período avaliado. CONCLUSÃO: A frequência de ICSAP na população idosa da Zona da Mata Mineira no triênio 2016–2018 foi alta. Em outras palavras, esse grupo de condições representou uma em cada três internações. Para o total de internações, houve discreta diferença entre os sexos. No geral, a insuficiência cardíaca foi a condição mais frequente. Chama atenção a discrepância entre as frequências de angina (maior em homens) e diabetes mellitus (maior em mulheres). O custo financeiro das ICSAP correspondeu a quase um terço do custo total. Os dados aqui apresentados podem auxiliar gestores na elaboração e/ou melhoria de medidas que visam diminuir as ICSAP e seus impactos negativos sobre o sistema de saúde da Zona da Mata Mineira.
Palavras-chave: Atenção primária. Internação hospitalar. População idosa.

INTRODUCTION: Hospitalizations for primary care sensitive conditions (HPCSC) constitute a national list of health conditions, which includes 19 groups of causes/diagnoses, according to the Tenth Revision of the International Classification of Diseases (ICD-10). These are conditions in which the risk of unnecessary hospitalizations in primary health care (PHC) settings my be reduced through effective promotion/prevention actions, adequate management strategies (ie. diagnosis and treatment) or appropriate referral to specialized care, when required. The list serves as an indicator of the quality of services provided by PHC and may be used to determine the epidemiological burden resulting from HPCSC in the most diverse scenarios (eg. population and context). OBJECTIVE: To describe the epidemiological profile of HPCSC in the older population from the Zona da Mata de Minas Gerais, Brazil, in the period 2016–2018. METHOD: Descriptive ecological study with data from

Resumo / Anexo I

the Hospital Information System of the Brazilian Unified Health System (SIH/SUS). The HPCSC variable was accessed through the TabWin® tabulator version 4.1.5 (www.datasus.gov.br). The data used were extracted from the files generated by the Hospitalization Authorization (HA). The unit of analysis was the older population aged 60 years or over who had HA emitted in the Health Regionals of the municipalities of Juiz de Fora, Leopoldina and Ubá, between 2016 and 2018. A total of 83 municipalities in the Zona da Mata Mineira are linked to these three Regionals. The results were described as absolute (n) and relative (%) frequencies. All statistical analyzes were conducted using the Epitools® epidemiological calculator (Ausvet, 2018; https://epitools.ausvet.com.au). RESULTS: From January/2016 to December/2018, 113,055 hospitalizations in older adults were identified into the three Health Regionals, of which 38,572 or 34.1% (95%CI=33.8–34.4) corresponded to HPCSC. The frequency of HPCSC in females and males was 34.5% (95%CI=34.1–35.9) and 33.4% (95%CI=33.1–33.8), respectively. The most common causes/diagnoses of HPCSC in both sexes were heart failure (females=21.6%; males=21.4%), cerebrovascular diseases (females=14.9%; males=16.4%), angina (females=11.6%; males=15.6%), lung diseases (females=8.2%; males=9.2%), and diabetes mellitus (females=8.0%; males=5.6%). The ten main causes/diagnosis of HPCSC accessed in this study are shown in Figure 1. The financial cost (by total value in 2016–2018) related to HPCSC in the older population was R$ 64.5 million or 29.2% (95%CI=29.2–29.2) of the total cost. CONCLUSION: The frequency of HPCSC in the older population from the Zona da Mata Mineira regarding the period 2016–2018 was high. In other words, this group of conditions accounted for one in three hospitalizations. For the total number of hospitalizations, there was a slight difference between sexes. Overall, heart failure was the most frequent condition. Attention is drawn to the discrepancy between the frequencies of angina (higher in males), and diabetes mellitus (higher in females). The financial cost of HPCSC corresponded to almost a third of the total cost. The data presented here can help managers to develop and/or improve conducts that aim to reduce HPCSC and their negative impacts on health system of the Zona da Mata Mineira.
Keywords: Primary care. Hospitalization. Older population.

Anexo I

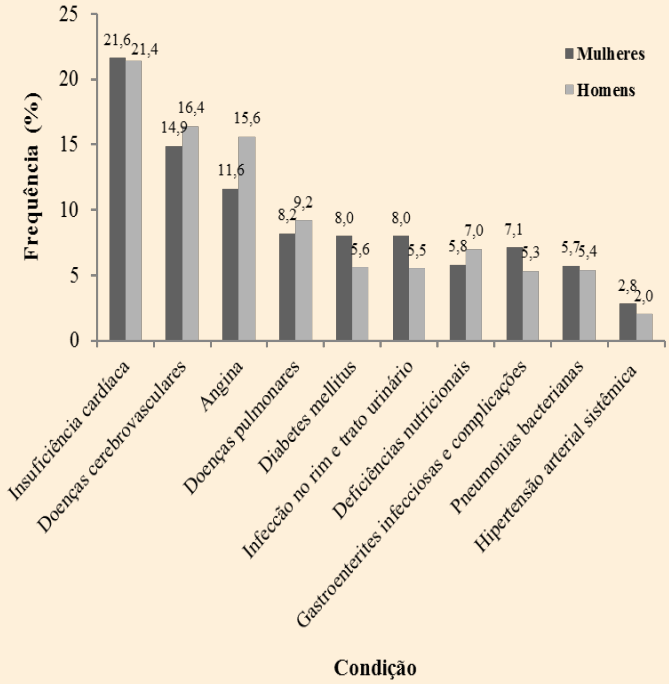

Figura 1. Frequência de internações por condições sensíveis à atenção primária, conforme causas/diagnósticos (CID-10), na população idosa da Zona da Mata de Minas Gerais, Brasil, no triênio 2016–2018 (n=38.572 internações).

Resumo

ECTOPIA CORDIS DIAGNOSTICADA PELO ULTRASSOM: RELATO DE CASO

ECTOPIA CORDIS DIAGNOSED BY ULTRASOUND: CASE REPORT

Luciana Juvêncio Silva[1], Luísa Fernandes Ramos[1], Luíza Carnevale Veloso[1], Mariana Alves Elias[1], Adeylton Rosa Paiva[2].

1Faculdade de Medicina de Barbacena. Barbacena, MG-Brasil
2Faculdade de Medicina de Barbacena. Barbacena, MG-Brasil

Autor correspondente: Luciana Juvêncio Silva. Email: lucianajuvencio@icloud.com

Resumo
Introdução: Ectopia cordis (EC) é uma condição caracterizada pela localização extra-torácica do coração, associado com malformações cardíacas, no diafragma e no esterno. A prevalência dos casos de EC em nascidos vivos varia entre 5-8 por milhão, com grandes taxas de mortalidade. O ultrassom (2D e 3D) é considerado a primeira linha para o diagnóstico, geralmente realizado no primeiro trimestre ou no início do segundo. Para a monitorização do desenvolvimento EC durante a gestação, pode ser usado ressonância magnética nuclear e o ecocardiograma fetal. O presente trabalho visa relatar o caso de ectopia cordis identificado pela ultrassonografia abdominal no segundo trimestre de gestação. Relato de caso: V.A.V.F, 20 anos, segunda gestação após um aborto em 2020 por implantação anembrionada, compareceu ao serviço de ultrassonografia em 20/07/2021 para ultrassom obstétrico morfológico. A gestação era de 19 semanas e 2 dias pela DUM, e 18 semanas pelo primeiro ultrassom na data de 20/05/2021. Na avaliação ultrassonográfica morfológica foi evidenciado um cordão umbilical curto, medindo em torno de 6,0 cm, (sugestivo de Body Stalk) contendo uma artéria e um veia, com inserção na porção longitudinal da placenta. Adjacente ao cordão foi visto a membrana amniótica com sugestiva de Brida. Observou-se também defeitos morfológico de fechamento de crânio nas suturas parietal e occipital com herniação de todo tecido cerebral, recoberto pelas meninges e pele, formando uma encefalocele com total desarranjo de conteúdo encefálico. No interior do tórax foi evidenciado os vasos da base, o coração estava herniado na linha média do abdômen, acima da inserção do cordão sugerindo Ectopia Cordis. O coração apresentava CIV com batimentos cardiofetais rítmicos. No abdômen havia um defeito de fechamento da parede abdominal na linha média próxima a inserção do cordão onde observa-se o coração ectópico. Foi realizado cesariana com 32 semanas, e o recém-nascido foi encaminhado a UTI neonatal, e veio a óbito algumas horas após. Discussão: A ectopia cordis é uma anomalia genética rara e consiste no coração está alojado parcialmente ou totalmente fora da caixa torácica. A etiologia dessa patologia não está muito bem elucidada na literatura, porém consiste na falha primária da descida da fusão da linha média das pregas laterais do corpo. O diagnóstico é realizado por meio da ultrassonografia durante a gestação, assim como na paciente que foi realizado com 18 semanas, podendo ser observado na décima semana de gestação e sendo assim as formas mais graves de ectopia cordis ultrassonagrafadas. Essa anomalia pode ser corrigida com a realização de cirurgia, porém a correção da forma grave permanece desafiadora devido à potencial distorção anatômica causada pelo reposicionamento do coração na cavidade torácica. Conclusão: A ectopia cordis (EC), embora rara, é fisiopatologicamente importante e deve ser incluída no diagnóstico diferencial das patologias cardiacas. O reconhecimento adequado, tratamento e manejo dos sintomas combinados com os avanços nas técnicas médicas e cirúrgicas podem fornecer uma base para a sobrevivência. Sendo assim, o pré-natal e a ultrassonografia de segundo trimestre são de suma importância no diagnóstico oportuno desta anomalia.
Palavras-chave: Cardiologia. Ultrassom. Malformação Cardíaca.

Abstract
Introduction: Ectopia cordis (EC) is a condition characterized by the extrathoracic location of the heart, associated with cardiac, diaphragm and sternum malformations. The prevalence of EC cases in live births varies between 5-8 per million, with high mortality rates. Ultrasound (2D and 3D) is considered the first line for diagnosis, usually performed in the first or early second trimester. For monitoring EC development during pregnancy, nuclear magnetic resonance and fetal echocardiography can be used. The present work aims to report the case of ectopia cordis identified by abdominal ultrasound in the second trimester of pregnancy. Case report: V.A.V.F, 20 years old, second pregnancy after an abortion in 2020 due to anembryonic implantation, attended the ultrasound service on 07/20/2021 for morphological obstetric ultrasound. The gestation was 19 weeks and 2 days by LMP, and 18 weeks by the first ultrasound on 05/20/2021. In the morphological ultrasonographic evaluation, a short umbilical cord, measuring around 6.0 cm, (suggestive of Body Stalk) containing an artery and a vein, with insertion in the longitudinal portion of the placenta. Adjacent to the cord was seen the amniotic membrane with suggestive of Brida. Morphological defects of skull closure were also observed in the parietal and occipital sutures with herniation of the entire brain tissue, covered by the meninges and skin, forming an encephalocele with total disarrangement of brain contents. Inside the thorax, the vessels of the base were evidenced, the heart was herniated in the midline of the abdomen, above the insertion of the cord, suggesting Ectopia Cordis. The heart had VSD with rhythmic fetal heart beats. In the abdomen there was a closing defect of the abdominal wall in the midline near the insertion of the cord where the ectopic heart is observed. A cesarean section was performed at 32 weeks, and the newborn was sent to the neonatal ICU, and died a few hours later. Discussion: Ectopia cordis is a rare genetic anomaly and consists of the heart partially or completely outside the rib cage. The etiology of this pathology is not very well elucidated in the literature, but it consists of the primary failure of the descent of the midline fusion of the lateral folds of the body. The diagnosis is performed by means of ultrasound during pregnancy, as well as in the patient who was performed at 18 weeks, and can be observed in the tenth week of gestation and thus the most severe forms of ectopia cordis are ultrasound. This anomaly can be corrected with surgery, but correction of the severe form remains challenging due to the potential anatomical distortion caused by repositioning the heart in the thoracic cavity. Conclusion: Ectopia cordis (EC), although rare, is pathophysiologically important and should be included in the differential diagnosis of cardiac pathologies. Proper recognition, treatment and management of symptoms combined with advances in medical and surgical techniques can provide a foundation for survival. Therefore, prenatal care and second trimester ultrasound are of paramount importance in the timely diagnosis of this anomaly.
Keywords: Cardiology. Ultrasound. Cardiac Malformation.

Resumo

HIPERTENSÃO PORTAL SECUNDÁRIA A CATETERISMO UMBILICAL: UM RELATO DE CASO

PORTAL HYPERTENSION SECONDARY TO UMBILICAL CATHETERISM: A CASE REPORT

Eduarda de Souza Coelho[1], Gustavo Alves Machado[1], Marina Méscolin Reis de Paula[1], Rafaela Maciel Pereira de Figueiredo[1], Marcella Biaso Bacha Guerra de Paula[2].

[1]Faculdade de Medicina de Barbacena . Barbacena, MG-Brasil
[2] Universidade Federal de Minas Gerais – UFMG. Belo Horizonte, MG-Brasil

Autor correspondente: Eduarda de Souza Coelho. Email: eduardasouzac@hotmail.com

Resumo
INTRODUÇÃO: Uma das principais causas de hemorragia digestiva alta (HDA) na pediatra é a obstrução extra-hepática da veia porta (OEHVP) com hipertensão portal, secundária a trombose de veia porta (TVPo). Sabe-se que a presença de cateterismo venoso umbilical (CVU) no período neonatal é um importante fator de risco para esse desenvolvimento. A maior parte dos casos de TVPo no recém-nascido (RN) é assintomática, sendo um diagnóstico acidental, em que a maioria evolui para resolução espontânea, e uma pequena parcela evolui para OEHVP com hipertensão portal. Nessa situação, as repercussões são significativas com presença de varizes esofágicas e HDA, além de outras complicações secundárias à hipertensão portal. O presente relato tem por objetivo descrever a evolução de um caso de hipertensão portal secundária a cateterismo umbilical. RELATO DE CASO: Paciente, sexo feminino, de 35 semanas e 2 dias ao nascimento, peso de 1575g, apgar 9/10, manteve-se na Unidade de Terapia Intensiva (UTI), sendo submetida a cateterismo umbilical por 2 dias, e antibioticoterapia por 9 dias. Recebeu alta da UTI, permaneceu em ganho de peso por 10 dias na enfermaria, recebendo alta hospitalar com peso de 1990g. Com 1 ano e 6 meses foi internada com episódio de melena e submetida a Endoscopia Digestiva Alta (EDA) que revelou varizes esofagianas e Ultrassom (US) abdominal que considerou a possibilidade de Síndrome de Hipertensão Portal por hepatopatia. Foi realizado acompanhamento com EDA, US abdominal e exames laboratoriais, realizada escleroterapia com ethamolin a 2,5% e observado presença de trombose de veia porta extra-hepática com extensão intra hepática bilateral antiga compensada por colaterais periportais calibrosos com transformação cavernomatosa, hipertensão portal, hiperesplenismo com baço Boyd IV, leucopenia, plaquetopenia e colangiopatia portal. Foram relatados outros 3 episódios de HDA, sendo o último em outubro de 2018. O caso foi solucionado com realização de shunt esplenorrenal e colecistectomia e paciente recebeu alta hospitalar em dezembro de 2018. DISCUSSÃO: Os principais fatores de risco para TVPo após CVU são sepse, posição do cateter e seu tempo de permanência. Além disso, CVU eleva o risco para a TVPo ao provocar um desequilíbrio na hemostase, segundo a Tríade de Virchow, pois gera dano endotelial pela passagem do cateter, redução do lúmen vascular e consequentemente do fluxo portal. Geralmente a maioria dos quadros são assintomáticos, porém uma pequena parcela pode evoluir com OEHVP, hipertensão portal e complicações como hiperesplenismo, varizes de esôfago e HDA. Ademais, é possível ocorrer alterações laboratoriais como elevação de transaminases e plaquetopenia que pode ser explicada pelo consumo de plaquetas para a formação do trombo. O diagnóstico é feito por meio de exames de imagem, sendo a US abdominal com doppler, o método mais usado em pediatria. O tratamento é feito com a realização de um shunt porto-sistêmico. Caso não seja possível realizar a cirurgia, pode ser feita abordagem endoscópica com ligadura elástica das varizes. Devido às graves consequências possíveis e a possibilidade de intervenção modificadora da história natural da doença, uma abordagem sistematizada aos RN de risco pode ter grandes benefícios.
Palavras-chave: Trombose. Hipertensão portal. Cateterismo venoso umbilical, Neonato.

Abstract
INTRODUCTION: One of the main causes of upper gastrointestinal bleeding (UPH) in pediatricians is extrahepatic portal vein obstruction (OEHVP) with portal hypertension secondary to portal vein thrombosis (PoVT). It is known that the presence of umbilical venous catheterization (UVC) in the neonatal period is an important risk factor for this development. Most cases of DVT in the newborn (NB) are asymptomatic, being an accidental diagnosis, in which the majority evolves to spontaneous resolution, and a small portion evolves to OEHVP with portal hypertension. In this situation, the repercussions are significant with the presence of esophageal varices and ADH, in addition to other complications secondary to portal hypertension. The present report aims to describe the evolution of a case of portal hypertension secondary to umbilical catheterization. CASE REPORT: Patient, female, 35 weeks and 2 days at birth, weight of 1575g, Apgar 9/10, remained in the Intensive Care Unit (ICU), undergoing umbilical catheterization for 2 days, and antibiotic therapy for 9 days. He was discharged from the ICU, remained in weight gain for 10 days in the ward, being discharged from the hospital with a weight of 1990g. At 1 year and 6 months, she was hospitalized with an episode of melena and underwent Upper Digestive Endoscopy (EDA) which revealed esophageal varices and an abdominal ultrasound (US) that considered the possibility of Portal Hypertension Syndrome due to liver disease. Follow-up was performed with UDE, abdominal US and laboratory tests, sclerotherapy with 2.5% ethamolin was performed and the presence of extrahepatic portal vein thrombosis with old bilateral intrahepatic extension was observed, compensated by large periportal collaterals with cavernomatous transformation, portal hypertension, Boyd IV spleen hypersplenism, leukopenia, thrombocytopenia and portal cholangiopathy. Another 3 episodes of ADH were reported, the last one in October 2018. The case was resolved with splenorenal shunt and cholecystectomy and the patient was discharged from the hospital in December 2018.DISCUSSION: The main risk factors for DVT after UVC are sepsis, catheter position and length of stay. In addition, UVC increases the risk for DVT by causing an imbalance in hemostasis, according to Virchow's Triad, as it generates endothelial damage through the passage of the catheter, reduction of the vascular lumen and, consequently, of the portal flow. Generally, most cases are asymptomatic, but a small portion can progress to OEHVP, portal hypertension and complications such as hypersplenism, esophageal varices and ADH. Furthermore, laboratory alterations such as elevated transaminases and thrombocytopenia may occur, which can be explained by the consumption of platelets for thrombus formation. The diagnosis is made through imaging tests, with Doppler abdominal US being the most used method in pediatrics. Treatment is performed with a portosystemic shunt. If surgery is not possible, an endoscopic approach with elastic ligation of the varicose veins can be performed. Due to the serious possible consequences and the possibility of intervention modifying the natural history of the disease, a systematic approach to NBs at risk can have great benefits.
Keywords: Thrombosis. Portal hypertension. Umbilical venous catheterization. Neonate.

Resumo

DISPLASIA NEURONAL DE CÓLON: UM RELATO DE CASO

NEURONAL COLON DYSPLASIA: A CASE REPORT

Marina Méscolin Reis de Paula[1], Marco Antônio Miranda Sant'Ana[1], Ana Clara Abreu Lima de Paula[2], João Pedro Portilho Falci Miranda[3], Marcella Biaso Bacha Guerra de Paula[4].

[1]Faculdade de Medicina de Barbacena. Barbacena, MG-Brasil
[2]Universidade Federal de Juiz de Fora. Juiz de Fora, MG - Brasil
[3]Universidade Iguaçu. Itaperuna, RJ - Brasil
4Universidade Federal de Minas Gerais – UFMG. Belo Horizonte, MG - Brasil

Autor correspondente. Marina Méscolin Reis de Paula. Email: marinamescolin@gmail.com

Resumo/Abstract:
INTRODUÇÃO: A Displasia Neuronal Intestinal (DNI) é uma patologia que afeta os plexos nervosos submucosos do intestino. São descritas em duas apresentações: a DNI-A que representa uma forma extremamente rara, ocorre majoritariamente no período neonatal e possui como sintomas principais desde obstrução intestinal aguda até quadro de diarréia e sangramento digestivo baixo; e a DNI-B, que representa mais de 95% dos casos e caracteriza-se por hiperplasia dos plexos submucosos do sistema nervoso entérico parassimpático colinérgico. O tipo B acomete preferencialmente o cólon distal, podendo acometer qualquer segmento do sistema nervoso entérico e ocorre em diferentes faixas etárias. Esta forma da doença é responsável por quadros graves de constipação intestinal refratários ao tratamento clínico, acompanhados ou não por incontinência fecal retentiva e sangramento digestivo baixo, obstrução intestinal aguda ou episódios de enterocolite. O presente relato se trata de uma paciente com constipação crônica e com dor em cólica recorrente intensa, onde foi optado por tratamento cirúrgico tendo como diagnóstico a DNI-B. RELATO DE CASO: Paciente, sexo feminino, 43 anos, com relato de constipação crônica, com piora no último ano. Nega desejo evacuatório e evacua em média uma vez por semana, com o uso de laxante irritativo, acompanhado de dor abdominal intensa. Realizou colonoscopia com sigmoide angulado com identificação de grande quantidade de líquido ao passar pela angulação. Realizado enema opaco, foi identificado cólon esquerdo com perda de haustração. Já fez uso de laxante osmótico e lubiprostona sem sucesso. Optado por retossigmoidectomia com anastomose colorretal primária. Evoluiu sem intercorrências no pós operatório e com evacuações diárias e fezes Bristol 3. Enviada a peça cirúrgica para anatomia patológica e imunohistoquímica que corroborou o diagnóstico de displasia neuronal. DISCUSSÃO: Os principais achados histopatológicos da DNI-B são hiperganglionose, gânglios gigantes, células ganglionares ectópicas e aumento de atividade da enzima acetilcolinesterase na lâmina própria e ao redor dos vasos sanguíneos da submucosa, que podem ter origem a partir de uma alteração primária, determinada geneticamente. Esta hipótese é sustentada pela associação dessa displasia do tipo B a outras doenças congênitas intestinais e extra-intestinais e, outro ponto de vista entende essa forma como uma resposta adaptativa do sistema nervoso entérico. Neste sentido, a DNI-B foi encontrada como alteração histopatológica secundária a fenômenos intestinais obstrutivos ou inflamatórios. Na maioria dos casos, o diagnóstico desse formato é realizado a partir da análise histopatológica das biópsias de reto de pacientes que apresentam constipação intestinal grave. As duas modalidades terapêuticas são representadas pelo tratamento clínico conservador que é realizado a partir de modificações na dieta, uso de laxativos e lavagens intestinais e pelo tratamento cirúrgico que pode ser realizado através de esfincterotomia, ressecção cirúrgica ampla ou colostomia temporária.

Resumo

Figura 1: Enema opaco demonstrando cólon esquerdo com perda de haustrações.

Palavras-chave: Constipação intestinal. Cólon. Cirurgia Colorretal. Enema Opaco.

INTRODUCTION: Intestinal Neuronal Dysplasia (IND) is a pathology that affects the intestinal submucosal nerve plexuses. They are described in two forms: IND-A, which represents an extremely rare form, occurs mostly in the neonatal period and its main symptoms may vary from acute intestinal obstruction to diarrhea and lower gastrointestinal bleeding; and IND-B, which represents more than 95% of cases and is characterized by hyperplasia of the cholinergic parasympathetic enteric nervous system's submucosal plexuses. Type B mostly affects the distal colon, it may affect any segment of the enteric nervous system and occurs in different age groups. This form of the disease is responsible for severe clinical treatment-refractory cases of constipation, whether or not accompanied by retentive fecal incontinence and lower gastrointestinal bleeding, acute intestinal obstruction or episodes of enterocolitis. The present report is about a patient with chronic constipation and severe recurrent colic. Surgical treatment was performed with the diagnosis of IND-B. CASE REPORT: Patient, female, 43 years old, experiencing chronic constipation, worse in the last year. Denies having an urge to defecate and evacuates once a week on average, using an irritant laxative, accompanied by severe abdominal pain. Patient had an angled sigmoid colonoscopy with identification of a large amount of fluid while going through the angulation. A barium enema was performed, which identified the left colon with loss of haustration. The patient has already used osmotic laxative and amitiza without success. Rectosigmoidectomy with primary colorectal anastomosis was performed. Patient evolved without complications in the postoperative period, presenting daily evacuations and Bristol 3 stools. The surgical specimen was sent for pathological anatomy and immunohistochemistry, which confirmed the diagnosis of neuronal dysplasia. DISCUSSION: The main histopathological findings of IND-B are hyperganglionosis, giant ganglia, ectopic ganglion cells and increased activity of enzyme acetylcholinesterase in the lamina propria and around the submucosal blood vessels, which may originate from a primary alteration, genetically determined. This hypothesis is supported by the association of this type B dysplasia with other intestinal and extraintestinal congenital diseases, and another point of view understands this form as an adaptive response of the enteric nervous system. In this sense, IND-B was found as a histopathological alteration secondary to obstructive or inflammatory intestinal phenomena. In most cases, the diagnosis of this form is made from the histopathological analysis of rectal biopsies from patients with severe constipation. The two therapeutic modalities are represented by the conservative clinical treatment that is carried out from dietary modifications, use of laxatives and bowel washouts and by the surgical treatment that can be performed through sphincterotomy, wide surgical resection or temporary colostomy.

Figure 1: Barium enema showing left colon with loss of haustrations.

Keywords: Constipation. Colon. Colorectal Surgery. Barium Enema.

Resumo

ESTEATOHEPATITE NÃO ALCOÓLICA EM PACIENTE PORTADOR DE SÍNDROME METABÓLICA: UM RELATO DE CASO

NONALCOHOLIC STEATOHEPATITIS IN A PACIENT WITH METABOLIC SYNDROME: A CASE REPORT

Raissa Lohayne Pereira[1], Paloma Nunez Campos[1], Rafaela Maciel Pereira de Figueiredo[1], Felipe Veloso Ribeiro Rodrigues[1], José Eugênio Dutra Câmara Filho[1].

1Faculdade de Medicina de Barbacena. Barbacena, MG-Brasil

Autor correspondente: Raissa Lohayne Pereira. Email: raissalohayne@icloud.com

Resumo

INTRODUÇÃO: A doença hepática gordurosa não alcóolica (DHGNA) é definida pelo acúmulo de lipídios no fígado na ausência de uso significativo de álcool, sendo a esteato-hepatite não alcoólica (EHNA) uma das formas de manifestação dessa patologia, caracterizada por esteatose e inflamação dos hepatócitos. Embora a fisiopatologia da DHGNA não esteja completamente esclarecida, a mesma representa uma doença poligênica e multifatorial, tendo a síndrome metabólica e a resistência insulínica como fatores causais da EHNA. A síndrome metabólica, por sua vez, é determinada por um conjunto de alterações, incluindo obesidade, hiperglicemia, hipertensão arterial sistêmica, dislipidemia e resistência insulínica, e são esses distúrbios metabólicos os responsáveis por contribuir para o desfecho da esteatose e por determinar o tratamento. **RELATO DE CASO:** Paciente masculino, 49 anos, encaminhado ao ambulatório de gastroenterologia em maio de 2017 com diagnóstico prévio de síndrome metabólica, apresentando triglicérides (TG) 439 mg/dL, colesterol total (CT) 215 mg/dL, HDL 65 mg/dL, Gama GT (GGT) 215 U/L, aspartato aminotransferase (AST) 63 U/L, alanina aminotransferase (ALT) 111 U/L, ácido úrico 7,37 mg/dl, glicemia de jejum 86 mg/dL e ultrassonografia de abdome total com aspecto sugestivo de esteatose hepática leve (grau I). Foi solicitada elastografia hepática, que evidenciou grau F1 de estadiamento de fibrose segundo a classificação de Metavir, concluindo o diagnóstico. Foi prescrito ao paciente vitamina E 800 mg, rosuvastatina 10 mg, ciprofibrato 100 mg e alopurinol 300 mg. Em fevereiro de 2018 os exames mantiveram-se alterados, sendo suspenso o ciprofibrato e adicionado genfibrozila 900 mg. Os exames foram repetidos novamente em outubro, e mesmo com a mudança do tratamento não houve normalização dos resultados, optando pela substituição da genfibrozila pelo fenofibrato 250 mg. O paciente retornou em maio de 2019, sem melhora significativa dos exames laboratoriais, sendo então acrescentado ezetimiba 10 mg à terapia medicamentosa. Após essa modificação, foi mantido o acompanhamento e monitorização do paciente, que finalmente apresentou estabilidade do quadro em dezembro de 2020, com HDL 47 mg/dL, AST 29 U/L, ALT 17 U/L, TG 205 mg/dL, CT 140 mg/dL, ácido úrico 5,6 mg/dL, Gamma GT 86 U/L e glicose 69 mg/dL. **DISCUSSÃO**: A esteato-hepatite não alcoólica é uma forma grave de evolução da DHGNA, caracterizada por uma resposta inflamatória que pode levar à fibrose avançada, cirrose e hepatocarcinoma. No entanto, as doenças cardiovasculares (DCV) representam a causa mais comum de morte nesses pacientes. O tratamento de escolha concentra-se no controle das condições médicas associadas à EHNA, como diabetes e obesidade, sendo o uso de hipolipemiantes e hipoglicemiantes considerados seguros pelas diretrizes atuais. A ezetimiba também é um fármaco utilizado para a melhora do quadro, uma vez que seu mecanismo atua na inibição da absorção intestinal de colesterol. Contudo, mesmo que os medicamentos em ensaio clínico pareçam ter potencial para retardar a evolução e reduzir a morbimortalidade relacionadas à DHGNA, levará tempo até que sejam consenso na prática clínica diária. Portanto, a conduta atual ainda é baseada no monitoramento da progressão da doença e na mudança no estilo de vida, incluindo perda de peso e atividade física.

Palavras-chave: Hepatopatia Gordurosa não Alcoólica. Síndrome Metabólica. Fígado.

Abstract

INTRODUCTION: Nonalcoholic fatty liver disease (NAFLD) is defined by the accumulation of lipids in the liver in the absence of significant alcohol use, with non-alcoholic steatohepatitis (NASH) being one of the manifestations of this pathology, characterized by steatosis and inflammation of hepatocytes. Although the pathophysiology of NAFLD is not fully understood, it represents a polygenic and multifactorial disease, with metabolic syndrome and insulin resistance as the causal factors of NASH. Metabolic syndrome is determined by a set of alterations, which include obesity, hyperglycemia, systemic arterial hypertension, dyslipidemia and insulin resistance, and these metabolic disorders are responsible for contributing to the outcome of steatosis and for determining the treatment. **CASE REPORT:** Male patient, 49 years old, referred to the gastroenterology clinic in May 2017 with a previous diagnosis of metabolic syndrome, presenting triglycerides (TG) 439 mg/dL, total cholesterol (TC) 215 mg/dL, HDL 65 mg/dL, Gamma GT 215 U/L, aspartate aminotransferase (AST) 63 U/L, alanine aminotransferase (ALT) 111 U/L, uric acid 7.37 mg/dl and total abdominal ultrasound (US) with an aspect suggestive of mild hepatic steatosis (grade I). Hepatic elastography was requested, which showed an F1 staging of fibrosis staging according to the Metavir classification, concluding the diagnosis. The patient was prescribed vitamin E 800 mg, rosuvastatin 10 mg, ciprofibrate 100 mg and allopurinol 300 mg. In February 2018, the tests remained unchanged, with ciprofibrate being suspended and gemfibrozil 900 mg added. The exams were repeated again in October, and there was no normalization of the results even with the change in treatment, opting for the substitution of gemfibrozil for fenofibrate 250 mg. The patient returned in May 2019, without significant improvement in laboratory tests, and ezetimibe 10 mg was then added to the drug therapy. After this modification, the follow-up and monitoring of the patient was maintained, who finally showed stability in December 2020, with HDL 47 mg/dL, AST 29 U/L, ALT 17 U/L, TG 205 mg/dL, CT 140 mg/dL, uric acid 5.6 mg/dL, Gamma GT 86 U/L and glucose 69 mg/dL. **DISCUSSION:** Nonalcoholic steatohepatitis is a severe form of NAFLD progression, characterized by an inflammatory response that can lead to advanced fibrosis, cirrhosis and hepatocarcinoma. However, cardiovascular diseases (CVD) represent the most common cause of death in these patients. The treatment of choice focuses on the management of medical conditions associated with NASH, such as diabetes and obesity, with the use of lipid-lowering and hypoglycemic drugs considered safe by current guidelines. Ezetimibe is also a drug used to improve the condition, since its mechanism acts to inhibit the intestinal absorption of cholesterol. However, even if the drugs in clinical trials appear to have the potential to delay the progression of NAFLD and reduce disease-related morbidity and mortality, it will take time for them to reach consensus in daily clinical practice. Therefore, current management is still based on monitoring disease progression and lifestyle changes, including weight loss and physical activity.

Keywords: Non-alcoholic Fatty Liver Disease. Metabolic Syndrome. Liver.

Resumo

CRANIOPLASTIA EM PACIENTE APÓS REALIZAÇAO DE CRANIOTOMIA DESCOMPRESSIVA: RELATO DE CASO

CRANIOPLASTY IN A PATIENT AFTER DECOMPRESSIVE CRANIOTOMY: CASE REPORT

Marina Méscolin Reis de Paula[1], Júlia Camargos Silva[1], Pedro Hermann Braun de Paula[1], Rafael Affonso de Rezende Oliveira[1], Tarcísio Araújo de Oliveira[1].

[1]Faculdade de Medicina de Barbacena. Barbacena, MG-Brasil.

Autor correspondente: Marina Méscolin Reis de Paula. Email: marinamescolin@gmail.com

Resumo

INTRODUÇÃO: A craniotomia descompressiva (CD) é um método cirúrgico utilizado para a redução imediata da pressão intracraniana que se mostra benéfico em relação a mortalidade e morbidade no Traumatismo Crânio Encefálico (TCE). A presença de falha óssea craniana após CD está relacionada a implicações estéticas, alterações hemodinâmicas e da função cerebral. Entre as manifestações clínicas estão queixas de tontura, desconforto na incisão, intolerância à mudança de posição cefálica e dores no local da incisão. Em alguns casos, juntamente da depressão dos tecidos moles sobre o tecido cerebral, déficits neurológicos são evidenciados assim como a perda da força muscular contralateral, alterações cognitivas e sintomas irritativos corticais. Portanto, após a retirada do retalho ósseo, o paciente deve ser submetido à cranioplastia. O presente relato se trata de um paciente submetido à cranioplastia após CD. RELATO DE CASO: Paciente, 33 anos, submetido a CD há dois anos devido TCE, apresenta falha óssea em região fronto-têmporo-parietal direita extensa. A indicação de cranioplastia foi baseada na estabilidade do quadro clínico do paciente juntamente, buscando reduzir potenciais lesões e resultado estético. Foi realizada a aplicação de cimento cirúrgico sobre a falha óssea e dando continuidade a calota craniana. DISCUSSÃO: A cranioplastia após craniectomia por trauma é um procedimento neurocirúrgico comum e seguro que restaura a barreira protetora do crânio e pode ser fundamental na normalização da dinâmica do fluido cefalorraquidiano após cirurgia descompressiva. Os principais valores da cranioplastia são restaurar o contorno estético e fornecer proteção cerebral. O reparo cirúrgico da cranioplastia corrige defeitos na calota craniana, que ocorre frequentemente por conta de traumas. O procedimento consiste no descolamento do couro cabeludo com restauração do contorno do crânio com o osso original do crânio que foi retirado durante a craniotomia descompressiva ou com o uso de material sintético. A cranioplastia é indicada para proteção contra impactos, melhora da função neurológica, estética e redução das dores de cabeça, além do tratamento da síndrome de trefinado, que é uma complicação rara com disfunção neurológica, gerando déficit motor, cognitivo e linguístico. A encefalomalácia, também chamada de gliose, é uma região do tecido cerebral ou do conjunto encefálico que sofreu algum dano, logo, são lesões cicatriciais (lesões das cicatrizes deixadas por uma doença ou acidente). Ela é uma consequência advinda de diversos fatores, como doenças, acometimentos, acidentes, tudo o que possa diminuir a densidade do encéfalo, sendo as causas mais comuns os tumores que comprimem por tempo prolongado o tecido cerebral, traumatismo craniano, isquemia, esclerose múltipla, AVC, trauma, manipulação cirúrgica, por exemplo.

Palavras-Chaves: Craniotomia. Encefalomalacia. Lesões Encefálicas Traumáticas. Neurocirurgia.

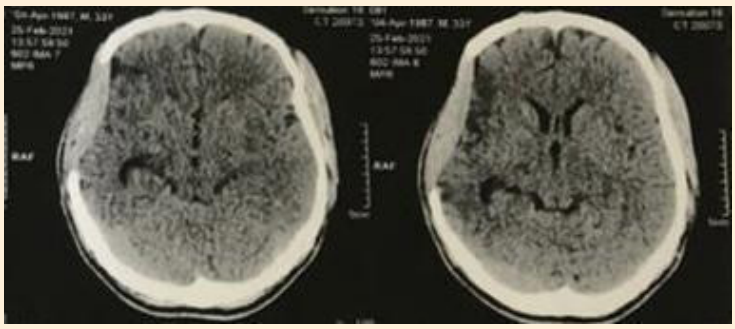

Figura 1: Craniectomia Fronto-têmporo-parietal direita, notando-se encefalomalácia no parênquima adjacente.

Resumo

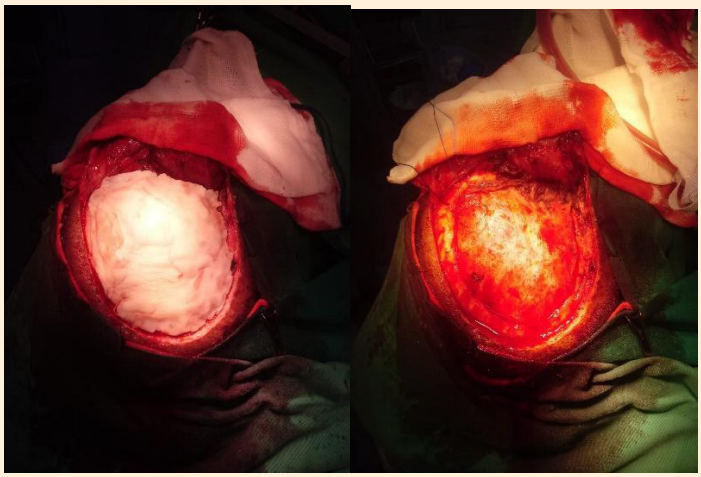

Figura 2: Aplicação de cimento cirúrgico sobre a falha óssea.

Abstract
INTRODUCTION: Decompressive craniotomy (DC) is a surgical procedure used to reduce the intracranial pressure method that shows benefit in relation to mortality and morbidity in Traumatic Brain Injury (TBI). The presence of bone failure after CD is related to the implications of aesthetic function, cerebral hemodynamic changes. Among the clinical manifestations are complaints of change, discomfort in the incision, intolerance to the change of head position and pain at the incision site. In some specific cases, as well as in the reduction of muscle strength, brain changes, changes in muscle resistance are evident, cognitive changes and symptoms. Therefore, after bone removal, the patient must be set up for cranioplasty. The present report is about a safe patient for cranioplasty after CD. CASE REPORT: Patient, 33 years old, who underwent decompressive craniotomy (DC) 2 years ago due to traumatic brain injury (TBI), presents an extensive bone failure in the right fronto-temporo-parietal region. The indication for cranioplasty was based on the stability of the patient's clinical condition together, seeking to reduce potential injuries and aesthetic results. The application of surgical cement was performed on the bone defect and continuing the skullcap. DISCUSSION: Cranioplasty after trauma craniectomy is a common and safe neurosurgical procedure that restores the protective barrier of the skull and may be instrumental in normalizing cerebrospinal fluid dynamics after decompressive surgery. The main values of cranioplasty are to restore aesthetic contour and provide brain protection. Surgical repair of cranioplasty corrects defects in the skullcap, which often occur due to trauma. The procedure consists of scalp detachment with restoration of the skull contour with the original skull bone that was removed during decompressive craniotomy or with the use of synthetic material. Cranioplasty is indicated for protection against impacts, improvement of neurological function, aesthetics and reduction of headaches, in addition to the treatment of trephined syndrome, which is a rare complication with neurological dysfunction, generating motor, cognitive and linguistic deficits. Encephalomalacia, also called gliosis, is a region of brain tissue or the brain set that has suffered damage, so they are scar lesions (lesions of scars left by an illness or accident). It is a consequence arising from several factors, such as diseases, affections, accidents, everything that can decrease the density of the brain, the most common causes being tumors that compress the brain tissue for a long time, head trauma, ischemia, multiple sclerosis, Stroke, trauma, surgical manipulation, for example.

Keywords: Craniotomy. Encephalomalacia. Brain Injuries. Traumatic. Neurosurgery.

Resumo

ABORDAGEM DA PERFURAÇÃO UTERINA DURANTE PROCEDIMENTO DE CURETAGEM POR DOENÇA TROFOBLÁSTICA GESTACIONAL: RELATO DE CASO

UTERINE PERFORATION APPROACH DURING CURETTAGE PROCEDURE FOR GESTATIONAL TROPHOBLASTIC DISEASE: A CASE REPORT

Giovana Bellettato Reche[1], Natália Salgado Gomes[1], Vanessa Israel de Souza Assunção[1], Sarah Machado Salvador Elias[1], Mariana de Oliveira Azevedo[2].

1Faculdade de Medicina de Barbacena. Barbacena, MG-Brasil
2Santa Casa de Misericórdia de Belo Horizonte. Belo Horizontee, MG-Brasil

Autor correspondente: Giovana Bellettato Reche. Email: gbellreche@gmail.com

Resumo

INTRODUÇÃO: A doença trofoblástica gestacional (DTG) pode ser definida como uma anomalia proliferativa que acomete as células que compõem o tecido trofoblástico placentário, cito e sinciciotrofoblasto. Os dois principais fatores de risco para DTG são a idade materna superior a 35 anos e a história prévia de DTG. Suas manifestações clínicas incluem sangramento transvaginal de repetição e intensidade variável, útero aumentado de volume para a idade gestacional e cistos tecaluteínicos evidenciados em exame de imagem. Atualmente, a ampla disponibilidade da ultrassonografia (US) e da dosagem do β-hCG sérico tem originado cada vez mais diagnósticos precoces da DTG. A perfuração uterina espontânea originando quadro de hemoperitônio é rara, mas a friabilidade do órgão pede cuidados redobrados durante procedimentos terapêuticos invasivos. Nesse sentido, apresentamos um caso de perfuração uterina durante procedimento de curetagem por doença trofoblástica gestacional. **RELATO DE CASO:** Paciente do sexo feminino, 37 anos, G3PN1C1A0, comparece em consulta de pronto atendimento, assintomática, encaminhada por ultrassonografista, com exame de imagem evidenciando útero com volume de 443 cm³, contornos irregulares e textura heterogênea. Endométrio espessado, irregular e heterogêneo, com presença de material líquido em aspecto de favo de mel. Cavidade pélvica com presença de volume moderado de líquido livre. Além disso, observou-se cisto complexo em ovário esquerdo, com fluxo ao doppler, compatível com cisto tecaluteínico. A hipótese de doença trofoblástica gestacional foi levantada. Pelo volume uterino, optou-se pela curetagem uterina, sendo o material encaminhado para o anátomo-patológico. Após o procedimento, a paciente evoluiu com taquicardia, hipotensão, hipocorada 4+/4+ e distensão abdominal. Aventada a hipótese de choque hemorrágico, foi reabordada através de uma laparotomia de urgência, que evidenciou hemoperitônio maciço, presença de grande quantidade de restos ovulares na cavidade e hematoma retroperitoneal e na região do sigmóide. Paciente submetida a histerectomia para contenção do sangramento, e posteriormente encaminhada ao Centro de Tratamento Intensivo (CTI). Evoluiu com instabilidade hemodinâmica, queda hematimétrica, parada cardiorrespiratória e, posteriormente, óbito. Anatomopatológico confirmou hipótese de doença trofoblástica gestacional. **DISCUSSÃO:** Havendo suspeita de DTG, deve-se pesquisar a existência de complicações e escolher o método mais apropriado de evacuação uterina. A DTG causa um aumento exacerbado do volume uterino, que se torna mais friável, com suas paredes mais delgadas e amolecidas, levando a um aumento no risco de perfuração durante o esvaziamento uterino. Por isso, os métodos de aspiração tem sido a opção de escolha para realização do esvaziamento uterino nessa doença, sendo a Aspiração Manual Intrauterina (AMIU) o método mais difundido devido ao custo. Possui eficácia semelhante à da curetagem, porém com menores índices de perfuração uterina, de sangramento e de tempo de internação. A histerectomia também pode ser uma alternativa para pacientes com idade avançada e/ou prole constituída. Em casos de perfuração uterina, o procedimento de esvaziamento deve ser interrompido e a identificação e síntese da lesão pode ser feita por laparoscopia ou laparotomia. Assim, o esvaziamento é finalizado sob visão direta. Se houver complicações hemostáticas, o manejo deve ser individualizado e a histerectomia se torna uma opção terapêutica.

Palavras-chaves: Perfuração uterina. Doença trofoblástica gestacional. Curetagem.

Abstract

INTRODUCTION: Gestational trophoblastic disease (GTD) can be defined as a proliferative anomaly that affects the cells that make up the placental trophoblastic tissue, cytotrophoblast and syncytiotrophoblast. Two of the most common risk factors for GTD are, mainly, maternal age over 35 years and a previous history of GTD. Its clinical manifestations include repeated transvaginal bleeding of variable intensity, enlarged uterus for gestational age and theca lutein cysts showed by imaging test. Currently, the great availability of ultrasound (US) and serum β-hCG measurement has increasingly early diagnosis of GTD. Spontaneous uterine perforation causing hemoperitoneum is rare, but the friability of the organ requires extra care during invasive therapeutic procedures. Therefore, we present a case of uterine perforation during a curettage procedure due to gestational trophoblastic disease. **CASE REPORT:** A 37-year-old female patient, G3P2A0, comes to emergency service, asymptomatic, referred by an ultrasonographer, with an imaging test showing an uterus volume of 443 cm³, irregular contours and heterogeneous texture. Thickened, irregular and heterogeneous endometrium, with the presence of honeycomb-like liquid material. Pelvic cavity with moderate volume of free fluid. In addition, a complex cyst was observed in the left ovary, with blood flow on Doppler, compatible with a theca lutein cyst. The hypothesis of gestational trophoblastic disease was raised. Due to the uterine volume, uterine curettage was chosen, and the material was sent for anatomopathological examination. After the procedure, the patient evolved with tachycardia, hypotension, pale color 4+/4+ and abdominal distension. Considering the hypothesis of hemorrhagic shock, she was approached again through an emergency laparotomy, which showed massive hemoperitoneum, presence of large amounts of ovular debris in the cavity and retroperitoneal and sigmoid region hematoma. The patient was submitted to hysterectomy to contain the bleeding, and later referred to the Intensive Care Unit (ICU). She evolved with hemodynamic instability, hematimetric decrease, cardiorespiratory arrest and, later, death. Pathology confirmed the hypothesis of gestational trophoblastic disease. **DISCUSSION**: If there is a suspicion of GTD, one must investigate the existence of complications and choose the most appropriate method of uterine evacuation. GTD causes an exacerbated increase in uterine volume, which becomes more friable, with its walls thinner and softer, leading to an increased risk of perforation during uterine evacuation. Therefore, aspiration methods have been the first option for performing uterine evacuation in this disease, with Manual Vacuum Aspiration (MVA) being the most popular method due to its cost. It has similar efficacy to curettage, but with lower rates of uterine perforation, bleeding and length of hospital stay. Hysterectomy can also be an alternative for patients with advanced age and/or constituted family. In cases of uterine perforation, the evacuation procedure must be interrupted and the identification and synthesis of the lesion can be done by laparoscopy or laparotomy. Thus, evacuation is completed under direct vision. If there are hemostatic complications, the approach must be individualized and hysterectomy becomes a therapeutic option.

Keywords: Uterine perforation. Gestational trophoblastic disease. Curettage.

Resumo

CRISE TIREOTÓXICA EM GESTANTE EVOLUINDO COM INSUFICIÊNCIA MITRAL GRAVE E DECESSO FETAL: UM RELATO DE CASO

THYROTOXIC CRISIS IN PREGNANT WOMAN EVOLVING WITH SEVERE MITRAL INSUFFICIENCY AND FETAL DEATH: A CASE REPORT

Giovana Bellettato Reche[1] ; Luiza Carnevale Veloso[1]; Sarah Machado Salvador[1] ,
Tulio Fagner Nunes e Silva[2] , Mariana de Oliveira Azevedo[3] .

1. Faculdade de Medicina de Barbacena, Barbacena, Minas Gerais - Brasil
2. Hospital Israelita Albert Einstein, São Paulo, São Paulo - Brasil
3. Santa Casa de Misericórdia de Belo Horizonte, Belo Horizonte, Minas Gerais - Brasil.

Autor Correspondente. Giovana Bellettato Reche - gbellreche@gmail.com

Resumo:
INTRODUÇÃO: A crise tireotóxica é uma condição hipermetabólica rara na gravidez. Ela consiste na exacerbação súbita das manifestações clínicas do hipertireoidismo, com descompensação de múltiplos sistemas. Tem como causas conhecidas as cirurgias tireoidianas, administração de sobrecarga de iodo (contraste iodado), interrupção indevida de tratamento com anti-tireoidianos, infecção, trauma, dentre outras. O diagnóstico pode ser fechado através de sintomatologia clínica característica do hipertireoidismo associado a níveis séricos muito elevados de T4 livre, T3 total e T4 total; com TSH suprimido. Apresentamos um caso de crise tireotóxica em gestante, evoluindo com insuficiência mitral grave e decesso fetal. **RELATO DE CASO:** Paciente feminina, 20 anos, G2PN1A0, com idade gestacional de 27 semanas e 1 dia, passado de hipertireoidismo sem tratamento. Foi admitida com relato de palpitação, ortopneia, prostração, hipocorada, taquicárdica, elevação pressórica, bulhas cardíacas hiperfonéticas e edema de membros inferiores. Exames admissionais evidenciaram TSH 0,01 µUI/mL e T4 livre de 11,4 µg/dL. Eletrocardiograma evidenciou taquicardia sinusal. Dado o diagnóstico de crise tireotóxica, foi iniciado protocolo com tiamazol, propranolol e furosemida. Houve melhora relativa de sintomatologia clínica apresentada. Nos dias subsequentes, paciente manteve picos hipertensivos, taquicardia, ausência de movimentação fetal e iniciou turgência jugular. Ecocardiograma constatou insuficiência mitral grave e exame físico associado a ultrassonografia evidenciaram decesso fetal. Paciente submetida a indução de parto com misoprostol para eliminação do feto e mantida internada para ajuste de medicações referência à parte endocrinológica. **DISCUSSÃO:** O tratamento para a crise tireotóxica deve ser realizado em uma área de cuidado intensivo com suporte necessário para manejo agudo. O tratamento da gestante consiste em iniciar tionamidas para inibição da formação de hormônio tireoidiano e considerar o controle da frequência cardíaca com propranolol. A terapia por corticosteroides também é fortemente encorajada, uma vez que inibe a conversão periférica de T4 em T3. A insuficiência cardíaca se desenvolve em 8% das mulheres com tireotoxicose não controlada. A mulher grávida com tireotoxicose possui reserva cardíaca mínima que, associado ao estado de alto débito cardíaco inerentes à patologia, pode levar à miocardiopatia dilatada. Felizmente, a miocardiopatia induzida pela tireoxina costuma ser reversível.
Palavras-chave: Crise tireotóxica. Insuficiência mitral. Decesso fetal

Abstract:
INTRODUCTION: Thyrotoxic crisis is a rare hypermetabolic condition in pregnancy. It consists of sudden exacerbation of the clinical manifestations of hyperthyroidism, with decompensation of multiple systems. It can come from a thyroid surgery, administration of iodid overload (iodated contrast), undue interruption of treatment with antithyroids, infection, trauma, among others. Diagnosis can be closed with clinical symptomatology characteristic of hyperthyroidism associated with very high serum levels of free T4, total T3 and total T4; with low TSH. We present a case of thyrotoxic crisis in pregnant women, evolving with severe mitral insufficiency and fetal death. **CASE REPORT:** Female patient, 20 years old, G2PN1A0, with gestational age of 27 weeks and 1 day, past of hyperthyroidism without treatment. She was admitted with reports of palpitation, orthopnea, prostration, pale skin, tachycardic, high elevation, hyperphonetic heart and limbs edema. Admission tests showed TSH 0.01 µUI/mL and free T4 of 11.4 µg/dL. Electrocardiogram showed sinus taquycardia. Given the diagnosis of thyrotoxic crisis, a protocol with tiamazole, propranolol and furosemide was initiated. There was relative improvement in clinical symptomatology presented. In the following days, the patient maintained hypertensive peaks, taquycardia, absence of fetal movement and initiated jugular venous examination. Echocardiogram found severe mitral insufficiency and physical examination associated with ultrasound showed fetal death. Patient submitted to induction of delivery with misoprostol for elimination of the fetus and kept hospitalized for adjustment of medications referent to the endocrine part. **DISCUSSION:** Treatment for thyrotoxic crisis should be carried out in an intensive care area with necessary support for acute management. The treatment of pregnant women consists of initiating thionamides to inhibit thyroid hormone formation and consider controlling heart rate with propranolol. Corticosteroid therapy is also strongly encouraged, as it inhibits peripheral conversion of T4 to T3. Heart failure develops in 8% of women with uncontrolled thyrotoxicosis. Pregnant women with thyrotoxicosis have minimal cardiac reserve that, associated with the state of high cardiac output inherent to the pathology, can lead to dilated cardiomyopathy. Fortunately, thyromyoxin-induced cardiomyopathy is usually reversible.
Keywords: Thyrotoxic crisis. Mitral insufficiency. Fetal death

Resumo

LEUCEMIA LINFOIDE AGUDA PRÓ-B: RELATO DE CASO

ACUTE LYMPHOCYTIC LEUKEMIA PRO-B: CASE REPORT

Marialice Sabará Possa[1] ; Aline Reis Tavares[1], Lívia Capucho Sanders[1], Aryane Caroline de Oliveira e Sousa [1], Marcelo Dias de Castro[1].

[1]Faculdade de Medicina de Barbacena FAME/ FUNJOBE, Barbacena, MG-Brasil.

Autor Correspondente: Marialice Sabará Possa - marialicespossa@gmail.com

Resumo:
Introdução: A leucemia é uma patologia de caráter agressivo resultante de alterações progressivas de células progenitoras pluripotentes de linhagem linfoide ou mielocítica, sua etiologia é desconhecida. As células blásticas (leucócitos anormais) podem expressar antígenos de superfície e citoplasma, denominadas de CD, que indicam o tipo de leucemia presente. Na Leucemia linfoide aguda pró-B (LLA pró-B), ocorre a expressão somente do CD19, representando cerca de 10% dos casos de LLA. Os principais sintomas da doença são decorrentes da anemia, plaquetopenia, linfonodomegalias e imunossupressão. **Relato de caso:** Paciente de 64 anos, sexo feminino, deu entrada em unidade especializada em tratamento oncológico com queixa de dispneia aos leves esforços, fraqueza generalizada, perda ponderal de cerca de 10 kg e sudorese noturna, há 03 meses. Ao exame físico a paciente se apresentava em bom estado geral, hidratada, mucosas hipocoradas (3+/4+), sem linfonodomegalias ou visceromegalias. Hemograma realizado na instituição apresentou hemoglobina de 7,5g/dL, hematócrito de 23g/dL, leucometria global de 6320mm^3 (1264 segmentados/mm) e contagem de plaquetas de 69000 mm^3. Mielograma constatou presença de aproximadamente 54% de linfoblastos B com fenótipo aberrante, com imunofenotipagem caracterizando LLA pró-B. **Objetivo:** Este trabalho objetiva relatar um caso de LLA pró-B, buscando atentar para sintomas gerais em pacientes sem fatores de risco exposicionais específicos, em idade adulta. **Discussão:**A paciente em questão apresentou apenas sintomas gerais, portanto, neste caso, o diagnóstico precoce foi de suma importância para um bom prognóstico. O tratamento de pacientes com mais de 60 anos é feito com quimioterapia e imunossupressão com corticóides em altas doses, sendo que a fase de indução objetiva a remissão completa do quadro hematológico e, em seguida, busca-se dar continuação as fases de consolidação e manutenção do quimioterápico. **Conclusão:** A LLA possui caráter agressivo e, quando não diagnosticada, pode levar o paciente a óbito. Apesar do considerável avanço no tratamento nos últimos anos, é importante lembrar que o prognóstico está ligado ao diagnóstico precoce, portanto, deve-se atentar a presença de sintomas gerais, com alterações hematológicas compatíveis, em pacientes sem outras justificativas orgânicas, para que o diagnóstico seja feito de forma rápida para otimizar o tratamento e sobrevida do paciente.
Palavras-chave: Leucemia Linfoide Aguda. Hematologia. Oncologia Médica.

Abstract:
Introduction: Leukemia is an aggressive type of cancer caused by progressive abnormalities resulting in induced pluripotent stem cells from lymphocytic or myelogenous origins, what causes those abnormalities is unknown. Dysfuncional cells called "blasts" (abnormal leukocytes) can express marker genes or cell surface markers, known as CD markers, which determine the type of leukemia. In Acute Lymphocytic Leukemia pro B (B-ALL), only CD19 expression occurs, it corresponds to almost 10% of ALL cases. Most symptoms are related to anemia, thrombocytopenia, lymphadenopathy and immunosuppression. **Case report:** 64 years-old patient, female, was admitted in a cancer treatment specialized unit complaining of dyspnea on mild exertion, generalized weakness, weight loss of about 10 kg and night sweats, in the last 03 months. At the physical examination, the patient was in good general condition, hydrated, pale (3+/4+), without lymphadenopathy or visceromegaly. Blood count performed at the institution showed results of hemoglobin of 7.5g/dL, hematocrit of 23g/dL, global white blood cell of 6320 mm^3 (1264 segmented/mm) and thrombocytes of 69000 mm^3. Myelogram showed the presence of approximately 54% of B lymphoblasts with an aberrant phenotype, characterized by immunophenotyping as B-ALL. **Objective**: Report a clinical case of B-ALL, seeking to call attention to patients in adulthood presenting general symptoms without any specific exposure to risk factors. **Discussion:** The case report patient presented just general symptoms, therefore, in this case, an early diagnosis was extremely important to a good prognosis. To patients with more than 60 years the chosen treatment is chemotherapy regímen and high doses of corticosteroids as immunosuppressive drugs, induction phase pursuit complete remission from hematological picture and, in addition the onward phases, seek consolidation and maintenance of the chemotherapy treatment. **Conclusion:** ALL is a disease with an aggressive behavior and if misdiagnosed can lead a patient to death. In the last years there was a considerable advance in leukemia treatment, although, it's important to remember that a good prognosis is related to an early diagnosis, therefore, we must pay attention in patients with general symptoms and hematological abnormalities, especially in patients without any other organic causes, so we can recognize the disease in no time and so optimize the treatment and patient survival.
Keywords: Precursor Cell Lymphoblastic Leukemia-Lymphoma. Hematology. Medical Oncology.

Resumo

ESTRATÉGIAS DE ABORDAGEM DA POLINEUROPATIA DIABÉTICA EM UNIDADES BÁSICAS DE SAÚDE EM UM MUNICÍPIO DE MÉDIO PORTE DE MINAS GERAIS

STRATEGIES OF APPROACH TO DIABETIC POLYNEUROPATHY IN BASIC HEALTH UNITS IN A MEDIUM-SIZED MUNICIPALITY OF MINAS GERAIS

Marco Antônio Miranda Sant'Ana[1]; Laís Mapa de Brito Fernandes[1]; Fernanda Sandrelly da Silva[1]; Mariana de Oliveira Azevedo[1]; Vinicius Siqueira dos Santos [2].

1 Faculdade de Medicina de Barbacena FAME/FUNJOBE
2 Universidade Gama Filho

Autor Corrrespondente:

Marco Antônio Miranda Sant'Ana - marcoams97@gmail.com

Resumo

INTRODUÇÃO: A polineuropatia diabética é uma doença comum e incapacitante que se caracteriza pela presença de sinais e/ou sintomas de disfunção nervosa periférica, em doentes com diabetes mellitus, após exclusão de outras causas. Está associada à perda progressiva das fibras nervosas do sistema nervoso periférico somático e autonômico, podendo manifestar-se com sequelas em um ou vários órgãos e sistemas. Em 50 a 70% dos pacientes, ela se apresenta de forma assintomática, tornando-a uma patologia subdiagnosticada e extremamente negligenciada. **OBJETIVO:** O presente estudo visa analisar a prevalência de sinais neuropáticos em Unidades Básicas de Saúde do município de Lavras – Minas Gerais. **MÉTODO:** Foram utilizados o Escore Total de Sintomas (Total Symptoms Score) e o Escore de Comprometimento Neuropático (Neuropathy Disability Score) como forma de quantificar sinais e sintomas, diagnosticar a doença e propor tratamento adequado. Nas unidades de saúde onde foram realizados os testes, grupos de discussão para a população diabética foram iniciados a fim de esclarecer sobre a doença e as possíveis complicações. **RESULTADO:** O teste foi aplicado em 115 pacientes com média de idade de 63 anos, predominantemente do sexo feminino (61,3%), com sobrepeso (53,9%) e hipertensos (86,08%). Observou-se que o teste apresentou resultados alterados em aproximadamente metade da população estudada, tanto no Escore Total de Sintomas (46,95%) quanto no Escore de Comprometimento Neuropático (45,21%). Foram excluídos pacientes com comorbidades que pudessem alterar a sensibilidade, como gota e erisipela. **CONCLUSÃO:** É importante que os médicos do primeiro nível de atenção aos usuários do Sistema Único de Saúde tenham conhecimento da doença, bem como da abordagem e do tratamento correto, para que a qualidade de vida dos pacientes possa ser garantida e que gastos com as complicações possam ser evitados. Além disso, é importante que os portadores do diabetes tenham ciência desta condição e da necessidade de testes clínicos anuais para rastreio e/ou controle.

Palavras-chave: Diabetes mellitus. Fibras nervosas. Polineuropatia diabética

Abstract:

INTRODUCTION: Diabetic polyneuropathy is a common and disabling disease that is characterized by the presence of signs and/or symptoms of peripheral nervous dysfunction in patients with diabetes mellitus, after excluding other causes. It is associated with the progressive loss of nerve fibers in the somatic and autonomic peripheral nervous system, and can manifest itself with sequelae in one or more organs and systems. In 50 to 70% of patients, it is asymptomatic, making it an underdiagnosed and extremely neglected pathology. **OBJECTIVE:** The present study aims to analyze the prevalence of neuropathic signs in Basic Health Units in Lavras - Minas Gerais. **METHOD:** The Total Symptoms Score and the Neuropathy Disability Score were used to quantify signs and symptoms, diagnose the disease, and propose appropriate treatment. In the health units where the tests were carried out, discussion groups for the diabetic population were started in order to clarify about the disease and the possible complications. **RESULT:** The test was applied to 115 patients with a mean age of 63 years, predominantly female (61.3%), overweight (53.9%) and hypertensive (86.08%). It was observed that the test showed altered results in approximately half of the studied population, both in the Total Symptom Score (46.95%) and in the Neuropathy Disability Score (45.21%). Patients with comorbidities that could alter sensitivity, such as gout and erysipelas, were excluded. **CONCLUSION:** It is important that doctors of the first level of care for users of the Unified Health System have knowledge of the disease, as well as the correct approach and treatment, so that the quality of life of patients can be guaranteed and that expenses with the complications faced avoided. . In addition, it is important for people with diabetes to be aware of this condition and the need for annual medical tests for screening and/or control.

Keywords: Diabetes mellitus. Nerve fibers. Diabetic neuropathies.

Resumo

RECONSTRUÇÃO DE ORELHA COM RETALHO AURICULAR POSTERIOR ILHADO EM "DOBRADIÇA": RELATO DE CASO

EAR RECONSTRUCTION WITH A "HINGE" ISLANDED POSTERIOR AURICULAR FLAP: CASE REPORT

Milena Pereira Santos[1], Clara Ramos Magalhães[1], Gabriel Campos Bomtempo[1], Luiza Vianna Renault Grossi[1], Dirceu José da Fonseca[2].

[1] Faculdade de Medicina de Barbacena – FAME/FUNJOB. Barbacena, MG-Brasil.
[2] Universidade Federal de Juiz de Fora – UFJF. Juiz de Fora, MG-Brasil.

Autor Correspondente: Milena Pereira Santos - milenapereirasantos@hotmail.com

Resumo

INTRODUÇÃO: A orelha é uma estrutura que, comumente, é relacionada apenas ao aspecto estético e, por isso, por muitas vezes é subestimada. Uma deformidade na região auricular pode gerar grandes implicações sociais e na auto-estima. A concha auricular se caracteriza por ser uma região de difícil restauração, assim, constitui um desafio que requer engenhosidade técnica e habilidade cirúrgica. Masson descreveu em 1972 o retalho auricular em "dobradiça" considerado ideal para a reconstrução de grandes deformidades e ser bem vascularizado minimizando, assim, risco de necrose. O presente relato se trata de um paciente submetido à reconstrução da orelha esquerda em detrimento a uma lesão ulcerada nesta região. **RELATO DE CASO:** Paciente 47 anos, do sexo masculino submetido a uma cirurgia de ressecção de lesão associado à reconstrução com retalho auricular posterior ilhado esquerda há 5 dias, em função a uma lesão ulcerada, em concha auricular que surgiu 2 anos antes e gerava corrimento. A indicação da reconstrução foi baseada na estabilidade do quadro clínico do paciente somada à necessidade de mitigar os riscos de potenciais lesões e obter um bom resultado estético. **DISCUSSÃO:** A reconstrução da orelha é um procedimento que possui opções limitadas, e a indicação para cada tipo de retalho a ser utilizado é clara. Em locais onde a ressecção é maior é difícil a obtenção de resultados satisfatórios. Para muitas reconstruções, se faz necessária a importação de pele de uma área sem pêlos em volta da orelha. A área a ser reconstruída varia desde uma porção da orelha até a totalidade da mesma. Defeitos parciais podem configurar apenas pele, pele e cartilagem ou toda a espessura da orelha. Por ser uma estrutura proeminente e exposta ao sol e a outros elementos, a orelha é um local frequentemente acometido por neoplasias malignas, portanto, deve ser protegida na vigência de ferimentos. Lesões situadas na delgada região cutânea que recobre a concha e em contato direto com o pericôndrio da cartilagem necessitam a inclusão da cartilagem subjacente. Apesar de existir a possibilidade desse defeito ser corrigido por meio de um enxerto cutâneo, a confecção de um retalho local se faz uma técnica mais rápida e oferece ainda melhor resultado em termos de ausência de contração, cor e restabelecimento do contorno.

PALAVRAS-CHAVE: Cirurgia plástica. Lesão ulcerada. Defeitos parciais.

Abstract:

INTRODUCTION: The ear is a structure that is commonly related only to the aesthetic aspect and, therefore, is often underestimated. A deformity in the auricular region can generate great social implications and in self-esteem. The auricular concha is characterized by being a region of difficult restoration, thus, it constitutes a challenge that requires technical ingenuity and surgical skill. In 1972, Masson described the "hinge" auricular flap, considered ideal for the reconstruction of large deformities and to be well vascularized, thus minimizing the risk of necrosis. The present report is about a patient who underwent reconstruction of the left ear at the expense of an ulcerated lesion in this region. **CASE REPORT:** 47-year-old male patient who underwent lesion resection surgery associated with reconstruction with a left isolated posterior auricular flap 5 days ago, due to an ulcerated lesion, in the auricular concha that appeared 2 years earlier and generated discharge . The indication for reconstruction was based on the stability of the patient's clinical condition added to the need to mitigate the risks of potential injuries and obtain a good aesthetic result. **DISCUSSION:** Ear reconstruction is a procedure that has limited options, and the indication for each type of flap to be used is clear. In places where the resection is greater, it is difficult to obtain satisfactory results. For many reconstructions, it is necessary to import skin from a hairless area around the ear. The area to be reconstructed varies from a portion of the ear to its entirety. Partial defects can configure just skin, skin and cartilage or the full thickness of the ear. As it is a prominent structure and exposed to the sun and other elements, the ear is a site frequently affected by malignant neoplasms, therefore, it must be protected in the presence of injuries. Lesions located in the thin cutaneous region that covers the concha and in direct contact with the perichondrium of the cartilage require the inclusion of the underlying cartilage. Although there is the possibility that this defect can be corrected by means of a skin graft, the creation of a local flap is a faster technique and offers even better results in terms of absence of contraction, color and restoration of the contour.

KEYWORDS: Plastic surgery. Ulcerated lesion. Partial defects.

Resumo

Figura 1 - Pré-operatório

Figura 2 - Marcação operatória

Figura 3 - Retalho auricular posterior

Figura 4 - Ressecção de lesão

Figura 5 - Retalho Auricular posterior ilhado em “dobradiça”

Figura 6 - Pós imediato

Figura 7 - Área doadora do retalho

Resumo

ADENOMA VERSUS CARCINOMA HEPATOCELULAR: RELATO DE CASO E REVISÃO DE LITERATURA

ADENOMA VERSUS HEPATOCELLULAR CARCINOMA: CASE REPORT AND LITERATURE REVIEW

Laís de Souza Almeida[1] ; Arthur Viana Vieira[1] ; Maria Júlia Andrade Rodrigues[1] ; Luiza Vianna Renault Grossi[1] ; Renato Santos Laboissière[2] .

1. Faculdade de Medicina de Barbacena. Barbacena, MG-Brasil.
2. Universidade Federal de Minas Gerais. Belo Horizonte, MG-Brasil.

Autor Correspondente: Arthur Viana Vieira - arthurvianavieira@yahoo.com.br

Resumo:
INTRODUÇÃO: O adenoma hepatocelular (AHC) é uma neoplasia hepática benigna rara, associada principalmente a mulheres jovens e de meia-idade, muitas vezes com histórico de exposição exógena ao estrogênio. Outros fatores de risco incluem o uso de andrógenos, obesidade, doença hepática gordurosa, doença de armazenamento de glicogênio, distúrbios vasculares hepáticos e outros distúrbios genéticos. Atualmente, sabe-se que o AHC constitui um grupo heterogêneo de tumores hepáticos, variando de acordo com etiologia, apresentação clínica, risco de transformação maligna ou hemorragia, achados radiológicos, características histopatológicas, manejo clínico e alterações moleculares subjacentes. Mediante a tamanha heterogeneidade, faz-se necessário diferenciá-lo de patologias hepáticas malignas, como o carcinoma hepatocelular (CHC). **RELATO DE CASO**: Mulher, 58 anos, ex-tabagista, hipertensa, dislipidêmica. Em ultrassonografia abdominal de rotina, foram detectados, incidentalmente, dois nódulos hepáticos. A ressonância magnética (RNM) constatou fígado com morfologia normal, presença de imagem nodular no segmento V adjacente a vesícula biliar, de contornos levemente lobulados, heterogênea, apresentando predomínio de sinal intermediário em T2 e T1, medindo 3,2 x 2,2 cm, sugestiva de adenoma. A segunda imagem nodular era sugestiva de hemangioma. Todos os exames laboratoriais encontravam-se normais, incluindo hemograma completo, transaminase pirúvica, transaminase oxalacética, gama GT, fosfatase alcalina, alfa fetoproteína, CA 19-9 e bilirrubinas. A paciente manteve acompanhamento regular, através de exames de imagem, por nove meses. Nova RNM evidenciou discreto aumento do suposto adenoma junto ao leito da vesícula biliar e optou-se por realização de hepatectomia parcial do segmento V e vesícula biliar. Os achados microscópicos da biópsia evidenciaram lesão tumoral composta por proliferação de cordões hepatocitários, arranjados em uma a duas camadas, sem atipias nucleares evidentes, em meio a áreas de esteatose. Identificaram-se também canais vasculares venosos e arteriais e alguns ductos sem associação com tratos portais. Vesícula biliar dentro dos limites de normalidade. O laudo anatomopatológico foi compatível com neoplasia hepática bem diferenciada, confirmando a principal hipótese de adenoma. **DISCUSSÃO:** Apesar de possuírem fatores etiopatogênicos bem estabelecidos e diferenças claras entre si, os diagnósticos clínicos do AHC e CHC podem gerar confluências. Os achados macroscópicos do AHC, incluem lesão bem delimitada, com áreas heterogêneas de hemorragia, calcificações e necrose, geralmente sem cápsula fibrosa. Possui natureza hipervascular, resultante de células hepatocitárias em rearranjo anormal (geralmente maiores que hepatócitos normais, presença de glicogênio e lípides, núcleo pequeno e regular e mitoses ausentes), septação irregular, ductos biliares e espaços porta ausentes, com suprimento vascular arterial. A RNM revela os mesmos aspectos da TC e a maioria apresenta hipersinal em T1 e T2. Ademais, a presença de gordura no nódulo é altamente sugestiva dessa patologia benigna. O CHC pode ter a aparência macroscópica de massa uni ou multifocal, infiltrativa ou não, variando desde lesões bem diferenciadas a altamente anaplásicas. Achados tomográficos e na RNM incluem hipervascularização, padrão mosaico, cápsula tumoral frequente e imagem hiperintensa em T2. É um desafio diferenciar tumorações hepáticas benignas e malignas, portanto a confiabilidade se faz através de um cuidado rigoroso em sua investigação histopatológica, associada a exames laboratoriais e de imagem e a história clínica do paciente.
PALAVRAS CHAVE: Adenoma hepatocelular. Carcinoma hepatocelular.

Abstract:
INTRODUCTION: Hepatocellular adenoma (AHC) is a rare benign liver neoplasm, associated mainly with young and middle-aged women, often with a history of exogenous estrogen exposure. Other risk factors include androgen use, obesity, fatty liver disease, glycogen storage disease, hepatic vascular disorders, and other genetic disorders. Currently, it is known that CHA constitutes a heterogeneous group of liver tumors, varying according to etiology, clinical presentation, risk of malignant transformation or hemorrhage, radiological findings, histopathological characteristics, clinical management and underlying molecular changes. Through such heterogeneity, it is necessary to differentiate it from malignant hepatic pathologies, such as hepatocellular carcinoma (HHP). **CASE REPORT**: Woman, 58 years old, former smoker, hypertensive, dyslipidemic. Two liver nodules were incidentally detected on routine abdominal ultrasound. Magnetic resonance imaging (MRI) revealed liver with normal morphology, presence of nodular image in segment V, adjacent to the gallbladder, of slightly lobulated contours, heterogeneous, presenting predominance of intermediate signal on T2 and T1, measuring 3.2 x 2.2 cm, suggestive of adenoma. The second nodular image was suggestive of hemangioma. All laboratory tests were normal, including complete blood count, pyruvic transaminase, oxalacetic transaminase, GT gamma, alkaline phosphatase, alpha fetoprotein, CA 19-9, and bilirubins. The patient maintained regular follow-up, through imaging, for 9 months. A new MRI showed a slight increase in the supposed adenoma, next to the gallbladder bed, and we opted for partial v-segment hepatectomy and gallbladder. Microscopic findings of the biopsy showed tumor lesion summation composed of proliferation of hepatocytic cords, arranged in one to two layers, without evident nuclear atys, in the midst of steatosis areas. Venous and arterial vascular canals and some ducts without association with portal tracts were also identified. Gallbladder within normal limits. The pathological report was compatible with well-differentiated liver neoplasia, confirming the main hypothesis of adenoma. **DISCUSSION**: Despite having well-established etiopathogenic factors and clear differences between them, clinical diagnoses of AHC and ChC can generate confluences. Macroscopic findings of AHC include well-delimited lesion, with heterogeneous areas of hemorrhage, calcifications, and necrosis, usually without fibrous capsule. It has a hypervascular nature, resulting from hepatocytic cells in abnormal rearrangement (usually larger than normal hepatocytes, presence of glycogen and lipids, small and regular nucleus and absent mitoses), irregular septation, bile ducts and absent portal spaces, with arterial vascular supply. MRI reveals the same aspects of CT and most have hypersignal on T1 and T2. In addition, the presence of fat in the nodule is highly suggestive of this benign pathology. Chc may have the macroscopic appearance of uni or multifocal mass, infiltrative or not, ranging from well-differentiated to highly anaplastic lesions. Tomographic and MRI findings include hypervascularization, mosaic pattern, frequent tumor capsule, and hyperintense T2-t2 imaging. It is a challenge to differentiate benign and malignant liver tumors, so reliability is done through rigorous care in its histopathological investigation, associated with laboratory and imaging tests and the patient's clinical history.
KEYWORDS: Hepatocellular adenoma. Hepatocellular carcinoma.

Resumo

RELATO DE CASO: TROMBOEMBOLISMO PULMONAR EM PACIENTE JOVEM E SEM COMORBIDADE INFECTADO POR COVID-19

CASE REPORT: PULMONARY THROMBOEMBOLISM IN A YOUNG PATIENT AND WITHOUT COMORBIDITY INFECTED BY COVID-19

Mariana de Alcântara Almeida[1]; Mary Lourdes Pinto de Oliveira[2]; Carolina Oliveira Nacif[1]; Felipe Veloso Ribeiro Rodrigues[1]; Letícia Esteves de Oliveira Silva[1];

[1] Faculdade de Medicina de Barbacena – FAME/FUNJOB. Barbacena, MG-Brasil.
[2] Universidade Federal de Juiz de Fora – UFJF. Juiz de Fora, MG-Brasil.

Autor Correspondente: Mariana de Alcântara Almeida - alcantara.mariana.1997@gmail.com

Resumo:
INTRODUÇÃO: O coronavírus (COVID) é uma doença causada por vírus de RNA, responsável por desencadear a síndrome respiratória aguda grave (SARS-CoV-2), com prognóstico reservado, com alto grau de virulência, sujeita a múltiplas complicações sistêmicas, e que protagoniza a pandemia que vem fazendo milhares de vitimas em todo o mundo. O quadro clínico é variado e sem população e/ou faixa etária preferencial, desde assintomáticos a casos graves. O padrão ouro para diagnóstico é a genotipagem do vírus pela reação da cadeia da polimerase (RT-PCR) por *swab* de nasofaringe, e sem tratamento específico até o momento. Há um aumento da prevalência de complicações em pacientes com comorbidades e idosos, desencadeadas por processo inflamatório, dentre essas a formação de trombos, pela liberação intensa de citocinas, lesão endotelial e ativação da cascata de coagulação sanguínea, com consequentemente tromboembolismo pulmonar (TEP). Num estudo americano esta prevalência atingiu 59,7% em pacientes afetados, com idade média 57,2 anos. OBJETIVO: Este relato de caso visa correlacionar a infecção pelo coronavírus com evolução para TEP, em paciente jovem e sem comorbidade. RELATO DE CASO: Paciente masculino de 28 anos sem comorbidades, iniciou quadro súbito de mialgias, febre e dispneia, testado positivo para a COVID-19 pelo RT-PCR. Fez uso Azitromicina e Dexametasona e evoluiu com melhora satisfatória dos sintomas. Após 77 dias apresentou quadro gripal, com cefaleia e dispneia, sem febre. Exames complementares: RT-PCR=não detectado; D-dímero=800ug/L; PCR= 24,6mg/L; Angiotomografia=falhas de enchimento em artérias subsegmentares bilaterais, sugestivo de TEP. Foi iniciado anticoagulação com Enoxaparina , O2 sob máscara e fisioterapia, evoluiu com melhora significativa.do quadro e obteve alta com Rivaroxabana. DISCUSSÃO: Neste caso, o paciente apresentou sintomas leves da infecção por SARS-CoV-2 num primeiro momento, sem complicações e/ou intercorrências evidentes, Entretanto, evoluiu com quadro de TEP, o que sugere uma correlação com a infecção prévia pelo COVID, embora se tratar de paciente jovem. Dessa forma, ressalta-se a importância de monitorar a evolução de pacientes infectados pelo coronavírus, independentemente da idade e/ou presença de co- morbidades, pela possibilidade de complicações tardias, ainda que se obtenha melhora clínica inicialmente, e assim estabelecer o diagnóstico precoce e otimizar o tratamento, com melhora do prognóstico.
Palavras-chave: Coronavírus. Co-morbidades. Tromboembolismo.

Abstract:
INTRODUCTION: Coronavirus (COVID) is a disease caused by an RNA virus, responsible for triggering severe acute respiratory syndrome (SARS-CoV-2), with a poor prognosis, with a high degree of virulence, subject to multiple systemic complications, and which protagonist of the pandemic that has claimed thousands of victims around the world. The clinical picture is varied and without a preferred population and/or age group, from asymptomatic to severe cases. The gold standard for diagnosis is the genotyping of the virus by the polymerase chain reaction (RT-PCR) by nasopharyngeal swab, and without specific treatment to date. There is an increase in the prevalence of complications in patients with comorbidities and in the elderly, triggered by an inflammatory process, including thrombus formation, intense release of cytokines, endothelial injury and activation of the blood clotting cascade, with consequent pulmonary thromboembolism (PTE). In an American study, this prevalence reached 59.7% in affected patients, with a mean age of 57.2 years. OBJECTIVE: This case report aims to correlate coronavirus infection with progression to PTE, in a young patient with no comorbidity. CASE REPORT: A 28-year-old male patient without comorbidities, started suddenly with myalgias, fever and dyspnea, tested positive for COVID-19 by RT-PCR. She made use of Azithromycin and Dexamethasone and evolved with satisfactory improvement of symptoms. After 77 days, he presented with a flu-like illness, with headache and dyspnea, without fever. Complementary tests: RT- PCR=not detected; D-dimer=800ug/L; CRP=24.6mg/L; Angiotomography=filling failures in bilateral subsegmental arteries, suggestive of PTE. Anticoagulation was started with Enoxaparin, O2 under mask and physical therapy, progressed with significant improvement of the condition and was discharged with Rivaroxaban. DISCUSSION: In this case, the patient presented mild symptoms of SARS-CoV-2 infection at first, without obvious complications and/or intercurrences. although it is a young patient. Thus, it is important to monitor the evolution of patients infected with the coronavirus, regardless of age and/or presence of comorbidities, due to the possibility of late complications, even if clinical improvement is initially obtained, and thus establish an early diagnosis. and optimize treatment, with improved prognosis.
Keywords: Coronavirus. Co-morbidities. Thromboembolism.

Resumo

POLIPOSE ADENOMATOSA FAMILIAR ASSOCIADA A CÂNCER COLORRETAL: RELATO DE CASO

FAMILIAL ADENOMATOUS POLYPOSIS ASSOCIATED WITH COLORECTAL CANCER: A CASE REPORT

Ana Clara Martins Quirino[1], Maria Eduarda Martins Quirino[1], Bárbara Carolina Ferreira Martins[1], Emily Botelho Nunes[1], Orientador: Gustavo Souza Gontijo Garcia[1].

1- Faculdade de Medicina de Barbacena. Barbacena, MG-Brasil.

Autor Correspondente: Ana Clara Martins Quirino - anaclaraquirino00@gmail.com

Resumo:
INTRODUÇÃO: A Polipose Adenomatosa Familiar (PAF) é uma doença hereditária com padrão de herança autossômica dominante caracterizada pela presença de mais de 100 pólipos adenomatosos em todo o trato gastrointestinal, acometendo principalmente o cólon. Manifesta-se em indivíduos jovens e é acompanhada por um risco aumentado para desenvolvimento de adenocarcinoma colorretal. **RELATO DE CASO:** Paciente do sexo masculino, 33 anos, histórico de PAF, com relato de episódios de hematoquezia associada à dor abdominal difusa, de forte intensidade e intermitente. Há dois anos atrás foi diagnosticado com câncer colorretal (CCR) e submetido à colectomia total com anastomose término-terminal íleo-retal e encaminhado para avaliação de tratamento adjuvante com quimioterapia. Após suspeita de recidiva, a tomografia computadorizada de tórax e abdome detectou uma nova lesão expansiva no coto do reto, de provável etiologia neoplásica. Foi realizada retossigmoidoscopia indicando a presença de uma lesão endurecida, vegetante e dolorosa em região anorretal, impedindo a progressão do aparelho. Durante a realização do exame, o toque retal do paciente era de consistência pétrea e revelou uma lesão endurecida. O diagnóstico anatomopatológico foi confirmado por biópsia que constatou um adenocarcinoma colônico, moderadamente diferenciado, ulcerado e polipoide, com margens cirúrgicas comprometidas. **DISCUSSÃO:** O CCR ocorre em quase toda a totalidade de pacientes com PAF se não forem devidamente acompanhados, com idade média de 39 anos ao diagnóstico. O risco aumentado para desenvolver a neoplasia é atribuído ao grande número de adenomas, que ao longo do tempo, progridem invariavelmente. O diagnóstico de PAF deve ser suspeitado em todo paciente com dez ou mais adenomas colorretais e principalmente quando houver histórico familiar positivo em parentes de primeiro grau. Nesse cenário, o rastreamento de CCR para os pacientes diagnosticados com PAF deve começar por volta dos 10 aos 15 anos e repetidos anualmente, com colonoscopia. Na ausência de adenomas detectados em exames anteriores, o rastreamento pode ser estendido para a cada dois anos até os 34 anos, a cada três anos até os 44 anos e a cada cinco anos em pacientes com mais de 44 anos. Os sintomas e sinais típicos associados ao CCR incluem hematoquezia ou melena, dor abdominal, anemia por deficiência de ferro e alteração do hábito intestinal. Além disso, vários marcadores séricos têm sido associados ao CCR, incluindo o antígeno carcinoembrionário (CEA), que entretanto, possuem baixa sensibilidade e capacidade diagnóstica para doença em estágio inicial. **CONCLUSÃO:** O rastreamento de pólipos intestinais é fundamental para reduzir ou descartar o diagnóstico ou recidiva de um câncer colorretal. Dessa forma, o diagnóstico e identificação das famílias portadoras de PAF é imprescindível para que, futuramente, medidas profiláticas e preventivas sejam tomadas, garantindo uma melhor qualidade de vida para esses pacientes.
Palavras-chave: Polipose Adenomatosa Familiar. Câncer Colorretal. Recidiva.

Abstract:
INTRODUCTION: Familial Adenomatous Polyposis (FAP) is a hereditary disease with an autosomal dominant pattern of inheritance characterized by the presence of more than 100 adenomatous polyps throughout the gastrointestinal tract, mainly affecting the colon. It manifests in young individuals and is accompanied by an increased risk of developing colorectal adenocarcinoma. **CASE REPORT**: Male patient, 33 years old, with a history of FAP, with a report of episodes of hematochezia associated with diffuse, intense and intermittent abdominal pain. Two years ago he was diagnosed with colorectal cancer (CRC) and underwent total colectomy with end-to-end ileorectal anastomosis and referred for evaluation of adjuvant chemotherapy treatment. After suspected recurrence, computed tomography of the chest and abdomen detected a new expansive lesion in the rectal stump, of probable neoplastic etiology. Rectosigmoidoscopy was performed, indicating the presence of a hardened, vegetating and painful lesion in the anorectal region, preventing the device from progressing. During the examination, the patient's digital rectal examination was of a stony consistency and revealed a hardened lesion. The anatomopathological diagnosis was confirmed by biopsy, which found a colonic adenocarcinoma, moderately differentiated, ulcerated and polypoid, with compromised surgical margins. **DISCUSSION**: RCC occurs in almost all patients with FAP if they are not properly monitored, with a mean age of 39 years at diagnosis. The increased risk of developing the neoplasm is attributed to the large number of adenomas, which invariably progress over time. The diagnosis of FAP should be suspected in every patient with ten or more colorectal adenomas and especially when there is a positive family history in first-degree relatives. In this setting, CRC screening for patients diagnosed with FAP should begin around age 10 to 15 years and repeat annually, with colonoscopy. In the absence of adenomas detected in previous tests, screening can be extended to every two years until age 34, every three years until age 44, and every five years in patients older than 44 years. Typical symptoms and signs associated with CRC include hematochezia or melena, abdominal pain, iron deficiency anemia, and altered bowel habits. In addition, several serum markers have been associated with CRC, including carcinoembryonic antigen (CEA), which, however, have low sensitivity and diagnostic capacity for early-stage disease. **CONCLUSION**: Screening for intestinal polyps is essential to reduce or rule out the diagnosis or recurrence of colorectal cancer. Thus, the diagnosis and identification of families with FAP is essential so that, in the future, prophylactic and preventive measures are taken, ensuring a better quality of life for these patients.
Keywords: Familial Adenomatous Polyposis, Colorectal Cancer, Recurrence.

Resumo

SÍNDROME DE PANCOAST EM NEOPLASIA PRIMÁRIA PULMONAR APICAL: RELATO DE CASO

PANCOAST SYNDROME IN PRIMARY NEOPLASM IN APICAL LUNG: CASE REPORT

Aline Reis Tavares[1], Aryane Caroline de Oliveira e Sousa[1], Lívia Capucho Sanders[1], Marialice Sabará Possa[1], Renato Santos Laboissiére[1].

[1] Faculdade de Medicina de Barbacena – FAME/FUNJOB. Barbacena, MG-Brasil.

Autor Correspondente: Aline Reis Tavares - alinereistavares601@outlook.com

Resumo:
Introdução: A Síndrome de Pancoast é uma das formas de apresentação do câncer de pulmão localizado no ápice pulmonar, também chamado de neoplasia do sulco pulmonar superior. O tipo histológico mais comum é o carcinoma broncopulmonar do tipo não pequenas células dos subtipos adenocarcinoma e carcinoma espinocelular. O quadro clínico desta síndrome ocorre pela invasão de estruturas pelo tumor, como a pleura parietal, 1ª e 2ª costelas, raízes nervosas do plexo braquial, cadeia simpática paravertebral e gânglio estrelado. Os sintomas mais comuns são dor no ombro que pode irradiar para axila, pescoço, escápula e braço, fraqueza e amiotrofia dos músculos da mão e edema do braço. Outra manifestação consiste na Síndrome de Horner que cursa com ptose palpebral, miose e anidrose. Esse tumor apresenta-se como uma malignidade torácica com tratamento desafiador, principalmente por ter localização próxima a estruturas vitais e provocar dor intensa. **Relato de caso:** Paciente do sexo feminino, 61 anos, melanoderma, do lar, ex-etilista e tabagista com carga tabágica de 6 anos-maço. Iniciou há sete meses quadro insidioso de dor intensa, contínua e incapacitante na região supra escapular direita, acompanhada de parestesia da mama direita. Relatou tosse seca, dispneia aos pequenos esforços, hipoestesia no território ulnar do membro superior direito e paralisia do 5º dedo do mesmo membro, há 3 anos. Afirmou anorexia e perda ponderal de 20 kg. Ao exame do aparelho respiratório apresentava tórax em tonel, murmúrio vesicular reduzido em ápice direito e presença de crepitações na mesma região. Em radiografia de tórax foi evidenciada hipotransparência em ápice direito e na tomografia computadorizada de tórax observou-se o acometimento do segmento posterior do lobo superior direito, com infiltração da pleura e parede torácica posterior. A paciente foi admitida ao Hospital Ibiapaba CEBAMS para tratamento de neoplasia, onde evoluiu com quadro de infecção por SARS-CoV e teve a cirurgia de excisão da lesão suspensa, sendo proposto tratamento com quimioterapia e radioterapia. **Discussão**: A principal hipótese diagnóstica é Síndrome de Pancoast causada por neoplasia primária pulmonar apical. O tratamento é baseado se há intenção curativa ou paliativa, caso busque a cura ele é fundamentado na trimodalidade de quimioterapia e radioterapia neoadjuvante seguida de ressecção cirúrgica. Já na paliativa, a principal modalidade é a radioterapia, além do alívio da dor como principal foco. O prognóstico varia de acordo com presença de metástase linfonodal à distância e a presença da síndrome de Claude-Bernard-Hornere e o tratamento sintomático é de fundamental importância para melhorar a qualidade de vida do paciente. O diagnóstico precoce pode possibilitar o tratamento em estágios menos complicados da doença, com maior potencial curativo e aumento da sobrevida. O prognóstico geral dos pacientes diagnosticados de forma tardia é ruim, embora os avanços recentes no regime de tratamento tenham mostrado melhoria significativa. Dessa forma, deve-se atentar para a síndrome em paciente com fatores de risco para câncer de pulmão e presença de sintomas neurológicos não explicados ou dores crônicas em membros superiores.
Palavras-chave: Síndrome de Pancoast. Neoplasias Pulmonares.

Abstract:
Introduction: Pancoast syndrome is one of many presentations of lung cancer located on the extreme apex of the lung, is also called superior pulmonary sulcus tumor. The most common histopathology is the bronchogenic carcinoma and most associated subtype is non-small cell, usually squamous cell carcinoma or adenocarcinoma. The syndrome clinical course occurs by the tumor invasion of close structures, such as parietal pleura, first and second ribs, brachial plexus nerve roots, sympathetic trunk and stellate ganglion. Most commom symptons are shoulder pain, that can appear along armpit, neck, scapula and arm, besides arm edema and palsy or atrophy of the thenar muscles of the hand. Another manifestation is the Horner Syndrome which is characterized by ptosis, miosis, and anhidrosis. This tumor is presented as a thoracic malignancy with challenging treatment, mainly because it has a close location to vital structures and causes severe pain. **Case report:** Female patient, 61 years old, brown skin, housewife, recovering alcoholic and smoker with 6 smoke pack-years. Started seven months ago an insidious sympton of severe, continuous and incapacitating pain on right suprascapular region, associated with right breast paresthesias. Also reported dry cough, dyspnea with minimal activity, hypesthesia in ulnar nerve territory of right arm besides ipsilateral paralysis of fifth finger, 3 years ago. Stated anorexia and weight loss of 20 kg. At pulmonary clinical examination the patient presented barrel chest, low-pitched vesicular breath sounds and crackles in right lung apex. Chest x-ray showed hypolucent area in right apex and chest computed tomography scan attest involvement of posterior segment on upper right lobe, pleural and posterior chest wall infiltration. The patient was admitted at the local hospital CEBANS / Ibiapaba to treat the tumor, she evolved with SARS-CoV infection, therefore her surgery for excision of the tumor was suspended, accordingly the treatment proposal is chemotherapy and radiation therapy. **Discussion:** The main diagnosis hypothesis is Pancoast syndrome caused by apical primary pulmonary neoplasm. Treatment is based on whether there is curative or palliative intent, cure is based on chemotherapy trimodal regime and adjuvant radiotherapy followed by surgical resection. In palliative care, the main modality is radiotherapy, in addition to pain relief as the main focus. Prognosis varies according to the presence of distant lymph node metastasis, presence of Claude-Bernard-Horner syndrome and symptomatic treatment has fundamental importance to improve the patient's quality of life. Early diagnosis may enable treatment in less complicated stages of the disease, with better curative potential and increasing survival. The overall prognosis of patients diagnosed in late stage is poor, although recent advances in the treatment regimen have shown significant improvement. Thus, care should be taken for the syndrome in a patient with risk factors for lung cancer and the presence of unexplained neurological symptoms or chronic pain in upper limbs.
Keywords: Pancoast Syndrome. Lung Neoplasms.