

Como inserir a ultrassonografia gástrica no treinamento do anestesiológista? Avaliação de uma proposta

How to incorporate gastric ultrasound in anesthesiology training? Proposal review

Flora Margarida Barra Bisinotto¹; Tiago Caneu Rossi²; Luciano Alves Matias da Silveira³; Laura Bisinotto Martins²; Caio Costa Santos⁴; Ana Carolina Monteiro de Camargo⁴

RESUMO

Introdução: A ultrassonografia (US) em anestesiologia expandiu-se para diferentes áreas, incluindo a avaliação do conteúdo gástrico. O objetivo deste estudo foi avaliar a assertividade na avaliação do conteúdo gástrico, por um residente de anestesiologia, após este passar por um período de capacitação. **Metodologia:** Um estudo transversal e prospectivo foi conduzido em 52 voluntários adultos, saudáveis, com índice de massa corporal menor que 30kg.m². Um residente em anestesiologia, do segundo ano, após passar por um período de capacitação, realizou de forma cega a USG nos voluntários em 4 situações: em jejum; 10 minutos após a ingestão de 250 ml de líquido sem resíduo, de 250 ml de leite ou de um sanduíche. A avaliação gástrica foi qualitativa e quantitativa através de técnica já descrita. A análise estatística foi realizada pelo teste *Qui-Quadrado* de Pearson e pelo teste *t-Student* para amostras pareadas. **Resultados:** O estômago foi identificado em 100% dos voluntários, existindo uma forte associação entre a técnica utilizada e a identificação da imagem gástrica pelo examinador ($p < 0,001$). A natureza do conteúdo gástrico foi identificada de forma correta em 90,38% dos voluntários. Porém, 3,8% dos voluntários foram considerados como estando em jejum, embora tenham se alimentado. Houve correlação tanto entre o volume de líquido sem resíduo ($p = 0,22$) quanto ao volume de leite ($p = 0,10$) ingeridos, com o volume gástrico obtido pelo examinador na USG. **Discussão:** Este estudo demonstrou que a USG gástrica realizada por um residente apresentou uma alta taxa de acerto tanto para avaliação qualitativa quanto quantitativa do conteúdo gástrico.

Palavras-chaves: Broncoaspiração. Jejum pré-operatório. Ultrassonografia gástrica.

ABSTRACT

The use of ultrasound (US) in anesthesiology has expanded to different areas, including assessment of gastric content. The objective of this study was to check assertiveness in gastric content assessment by an anesthesiology resident after a training period. Method: A cross-sectional, prospective study was conducted in 52 healthy, adult subjects with body mass index lower than 30 kg.m². A second year resident in anesthesiology, unaware of the patients' gastric content, performed gastric ultrasound (GUS) in a single blind study, in 4 different situations: after fasting; 10 minutes after the intake of 250 ml of clear fluids; 250 ml of milk; or a sandwich. Gastric content was qualitatively and quantitatively assessed as described above. A statistical analysis was performed using Pearson's Chi-Squared test and Student's t-test for paired samples. Results: The stomach was identified in 100% of the subjects, with a strong association between the technique used and identification of the gastric image by the examiner ($p < 0,001$). The nature of the gastric content was identified correctly in 90.38% of the subjects. However, 3.8% of the subjects were considered to be fasting despite the fact they had eaten. There was a correlation both between the volume of liquid with no solid food ($p = 0.22$); and the volume of milk ($p = 0.10$) taken with the gastric volume, obtained by the examiner in the GUS. Conclusion: This study has shown that gastric US performed by a resident had a high rate of correct determinations both in the qualitative and quantitative assessment of gastric content.

Keywords: Bronchoaspiration. Gastric ultrasound. Preoperative fasting.

1. TSA, Anestesiologista. Doutora em Anestesiologia (UNESP). Professora Associada de Anestesiologia, Departamento de Cirurgia da Universidade Federal do Triângulo Mineiro (UFTM), Uberaba (MG), Brasil.
2. Médico em Especialização (ME) em Anestesiologia do Centro de Ensino e Treinamento do Hospital de Clínicas da Universidade Federal do Triângulo Mineiro (CET/SBA-HC-UFTM), Uberaba (MG), Brasil.
3. TEA, Anestesiologista. Mestre em Ciências da Saúde (UFTM). Professor Assistente de Anestesiologia, Departamento de Cirurgia da Universidade Federal do Triângulo Mineiro (UFTM), Uberaba (MG), Brasil.
4. Acadêmico de Medicina da Universidade Federal do Triângulo Mineiro (UFTM). Membro da Liga Acadêmica de Anestesiologia da UFTM, Uberaba (MG), Brasil.

Disciplina de Anestesiologia, Departamento de Cirurgia, Instituto de Ciências da Saúde, Universidade Federal do Triângulo Mineiro (UFTM), Uberaba (MG), Brasil.

Conflitos de Interesse: Os autores declaram não haver conflitos de interesse.

Apoio: Conselho Nacional de Desenvolvimento Científico e Tecnológico (CNPq), Coordenação de Aperfeiçoamento de Pessoal de Nível Superior (CAPES), Fundação de Amparo à Pesquisa do Estado de Minas Gerais (FAPEMIG) e Fundação de Ensino e Pesquisa de Uberaba (FUNEPU).

Endereço para Correspondência: Profa. Dra. Flora Margarida Barra Bisinotto. Disciplina de Anestesiologia, Departamento de Cirurgia – Hospital de Clínicas da Universidade Federal do Triângulo Mineiro (UFTM). Avenida Getúlio Guaritá s/n, Bairro Abadia Uberaba (MG) – Brasil CEP 38025-180 Tel. (+55 34) 33185316 E-mail: florabisinotto@gmail.com

INTRODUÇÃO

Desde a descrição da aspiração do conteúdo gástrico em 1946 por Mendelson, o jejum tornou-se uma preocupação constante em anestesia.^{1,3} Vários estudos foram realizados na tentativa de se estabelecer o volume aspirado necessário para se produzir a síndrome aspirativa.^{4,5} Como consequência destes, foram criadas diretrizes para definir o período de jejum pré-operatório, e que são atualizados com frequência. No entanto, essas recomendações são baseadas em estudos com baixos níveis de evidência.^{6,7} Mesmo se adequadas para a maioria dos pacientes submetidos a cirurgias eletivas, é difícil avaliar o risco real de aspiração em algumas situações, pois alguns pacientes apresentam retardo no esvaziamento gástrico (como nos pacientes diabéticos e renais crônicos) e outros, são escalados para cirurgias de urgência, sendo incapazes de obedecer ao tempo necessário de jejum.^{5,8-10}

Nos últimos anos, a utilização da ultrassonografia (US) evoluiu significativamente e seu uso deixou de ser exclusivo da radiologia e cardiologia, e passou a ser utilizada em várias disciplinas em situações eletivas e de emergência. Inicialmente, a maioria das indicações na anesthesiologia foram relacionadas ao acesso venoso central e à anestesia regional. Os avanços tecnológicos na imagem dos aparelhos possibilitaram a ampliação nas suas aplicações clínicas. Surgiu então o interesse na ultrassonografia gástrica (USG), a fim de avaliar o volume do estômago antes de uma anestesia.¹¹⁻¹³ Esta utilização, ainda limitada entre os anesthesiologistas, oferece uma perspectiva de uma avaliação gástrica não invasiva, até então inexistente.¹⁴

Considerando a necessidade de capacitação dos profissionais anesthesiologistas na utilização da USG, este estudo teve como objetivo avaliar um residente em anesthesiologia, após este ter passado pelo período de aprendizagem, quanto aos seguintes itens:

- 1) Capacidade de identificar a imagem gástrica pela USG e a presença ou não de conteúdo gástrico;
- 2) Capacidade de diagnosticar a natureza do conteúdo gástrico, quando presente;
- 3) Capacidade de correlacionar o volume gástrico obtido pela US com o volume ingerido pelo voluntário.

METODOLOGIA

Após aprovação do Comitê de Ética em Pesquisa (CEP) da Universidade Federal do Triângulo Mineiro (UFTM) com o número 1.448.546 e consentimento in-

formado dos participantes, este estudo transversal e prospectivo foi conduzido em 59 voluntários sadios, porém somente 52 voluntários concluíram o estudo. Os critérios de inclusão foram: idade entre 20 e 45 anos, classificação do estado físico pela *American Society of Anesthesiologists* (ASA) I ou II, índice de massa corporal (IMC) menor que 30kg.m⁻², e habilidade para compreender o protocolo do estudo e o consentimento informado. Foram considerados critérios de exclusão qualquer condição que pudesse interferir com o tempo de esvaziamento gástrico, como gastrostomia, diabetes, ou presença de doenças do trato gastrointestinal.

Os voluntários foram orientados a permanecerem por um período de jejum noturno mínimo de oito horas, após o qual seriam examinados de forma randomizada em várias situações diferentes: a) em jejum (Grupo jejum); b) 10 minutos após a ingestão de 250 ml de líquido claro (solução isotônica) (Grupo líquido); c) 10 minutos após a ingestão de 250 ml de líquido não claro (leite integral) (Grupo leite); e d) 10 minutos após a ingestão de uma refeição sólida (sanduíche de presunto e queijo) (Grupo sólido). Foi determinado o volume de 250 ml de líquido (isotônico e leite), por esta quantidade ser maior do que o limite superior do volume basal gástrico em jejum.¹⁵

A avaliação ultrassonográfica do conteúdo gástrico foi feita por um residente do serviço de anesthesiologia da UFTM, após treinamento com um radiologista experiente. Foi realizada uma curva de aprendizado com a realização de 62 exames de USG, porém o residente foi considerado capacitado após a realização de 34 exames. Todas as USG foram realizados de forma cega. Os exames foram realizados utilizando-se uma técnica já descrita anteriormente,^{11-13,16-18} com uma sonda convexa (2-5 MHz). Os voluntários foram examinados inicialmente em posição supina, seguida pela posição em decúbito lateral direito (DLD). O transdutor foi colocado em plano sagital na região epigástrica e, em seguida, o antro e o corpo gástrico foram escaneados através da movimentação do transdutor da direita para a esquerda, com a finalidade de se obter uma impressão qualitativa geral da cavidade e do conteúdo gástrico. Obtém-se uma melhor visualização do antro no plano para-sagital logo à direita da linha média, tendo-se como referência o lobo esquerdo do fígado anteriormente e o pâncreas posteriormente. A cava inferior situa-se posteriormente ao pâncreas. O antro gástrico apresenta uma parede caracterizada por múltiplas camadas, e a sua visibilidade foi avaliada de uma maneira binária (visível ou não) em ambas as posições, supina e em DLD. Todas as imagens foram obtidas entre as contrações peristálticas.

Foram obtidas informações qualitativas e quantitativas do conteúdo gástrico. Após a identificação

do antro gástrico descreveu-se inicialmente a avaliação qualitativa do estômago. Foram consideradas 4 imagens ultrassonográficas. Portanto, o resultado descrito foi baseado na ecogenicidade da imagem obtida. Assim, descreveu-se o estômago das seguintes formas: 1) vazio; 2) presença de conteúdo líquido quando a imagem era hipoeicoica; 3) conteúdo sólido se hipereicoica e homogênea, que corresponde à ingestão de leite; e 4) imagem gasosa, devido à presença de pontos hipereicoicos, que denota a presença de gás e, portanto, refere-se à ingestão de sólido (sanduíche).

Para a análise quantitativa utilizou-se a medida da área da secção transversa do antro gástrico (ATAG), através da técnica descrita inicialmente por Bolondi,¹⁸ e posteriormente por Perlas e cols.,¹¹⁻¹³ utilizando-se a parede externa do estômago. Esta foi feita em DLD utilizando dois diâmetros perpendiculares do antro, de serosa a serosa, o longitudinal ou craniocaudal (CC) e o anteroposterior (AP), através da fórmula de elipse, desenvolvida por Bolondi e cols.,¹⁸ onde a ATAG = $(CC \times AP \times \pi) / 4$. Com o valor de $\pi = 3,14$.

Depois do cálculo da ATAG, o volume total do estômago ("volume previsto") foi estimado em cada voluntário utilizando-se um modelo matemático anteriormente testado e validado por outros autores,¹³ onde:

$$\text{Volume do estômago (ml)} = 27 + 14,6 \cdot \text{ATAG (cm}^2) - 1,28 \cdot \text{idade (em anos)}.$$

E posteriormente calculou-se a relação entre o volume previsto e o peso dos voluntários pela simples divisão.

A avaliação dos dados demográficos foi realizada de forma descritiva com porcentagem, média e desvio padrão.

Os diferentes grupos foram avaliados, pelo examinador, com a análise qualitativa de interpretação da imagem em relação ao alimento ingerido, descrevendo o estomago como vazio ou cheio. Quando este se encontrava com conteúdo, foi realizada a análise das diferentes ecogenicidades, descrevendo-se o possível alimento ingerido. A análise estatística comparando-se a associação das variáveis qualitativas descritas com o status gástrico foi realizada pelo teste Qui-Quadrado de Pearson com $p < 0,001$.

Para a avaliação de variáveis quantitativas quanto às associações entre a área do antro, volume gástrico previsto e volume sobre o peso dos voluntários, utilizou-se o teste *t-Student* para amostras pareadas.

RESULTADOS

Foram incluídos no estudo 59 voluntários, en-

tretanto apenas 52 completaram o estudo proposto. Cada voluntário foi submetido a 4 exames ultrassonográficos, totalizando-se 208 exames.

Dos voluntários que completaram o estudo 67,3% (35) foram do gênero feminino e 23,7% (17) do gênero masculino; com idade a média de 29 ± 6 anos. Apresentavam altura média de 170 ± 9 centímetros; peso médio de $69,9 \pm 15,2$ quilos e índice de massa corporal (IMC) de $24,2 \pm 4,7$ kg.m².

O estômago foi identificado em 100% dos exames realizados, existindo uma forte associação entre a técnica utilizada e a identificação da imagem gástrica pelo examinador quando aplicado o teste de Qui-quadrado com valor de Pearson 475,9 e $p < 0,001$.

Quanto à presença de conteúdo gástrico, 94,2% (49) dos voluntários em jejum foram considerados como apresentando ausência de conteúdo no estômago ($p < 0,001$); enquanto que 5,8% (3) desses foram considerados como tendo algum conteúdo estomacal, embora estivessem em jejum. Nos voluntários que receberam alimentos (solução isotônica, leite ou sanduíche) antes do exame ultrassonográfico, em 96,1% (150 exames) foram considerados pelo avaliador como tendo a presença de conteúdo alimentar gástrico, e 3,8% (6 exames) foram considerados como estando com o estômago vazio, ou seja, em jejum.

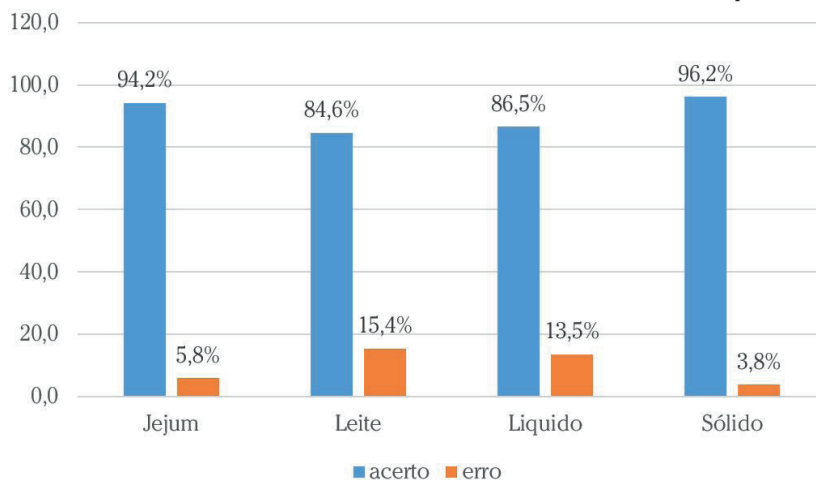
A natureza do conteúdo gástrico foi identificada de forma correta em 90,38% dos voluntários que se alimentaram. Quanto ao tipo de alimento, a identificação correta da natureza do mesmo foi feita em 96,2% dos voluntários que ingeriram alimentos sólidos; 84,6% daqueles que ingeriram leite, e em 86,5% dos voluntários que ingeriram solução isotônica. Tabela 1.

Tabela 1: Relação do alimento oferecido com o alimento encontrado na análise ultrassonográfica.

| Alimento Oferecido | Avaliação do Residente | | | |
|--------------------|------------------------|------------|------------|------------|
| | Jejum | Leite | Líquido | Sólido |
| Jejum | 49 (94,2%) | 1 (1,9%) | 0 | 2 (3,8%) |
| Leite | 4 (7,7%) | 44 (84,6%) | 3 (5,8%) | 1 (1,9%) |
| Líquido | 1 (1,9%) | 4 (7,7%) | 45 (86,5%) | 2 (3,8%) |
| Sólido | 1 (1,9%) | 0 | 1 (1,9%) | 50 (96,2%) |

Quando se analisou a assertividade do examinador em conhecer a natureza do material presente no estômago houve uma diminuição quando é realizada a ingestão de leite, porém não houve diferença significativa ($p > 0,05$) entre os quatro grupos.

Figura 1: Relação de acerto e erro entre o alimento oferecido e alimento encontrado pelo examinador.



Durante a avaliação volumétrica do conteúdo gástrico observou-se que, o volume médio ingerido de leite e líquido foi de $3,7 \pm 0,7 \text{ ml.kg}^{-2}$ e o volume médio encontrado de leite e líquido pelo avaliador foi de $3,2 \pm 2,2 \text{ ml.kg}^{-2}$ e $4,1 \pm 2,6 \text{ ml.kg}^{-2}$ respectivamente. O volume encontrado pelo avaliador foi semelhante ao volume ingerido pelos voluntários quando os mesmos realizaram a ingestão de líquido ($p=0,22$) e leite IC ($p=0,10$), não ocorrendo diferença significativa. Figuras 2 e 3.

Figura 2: Relação entre o volume ingerido de leite e o volume encontrado pelo examinador. Volipeso: volume ingerido/ peso; volpeso: volume encontrado peso.

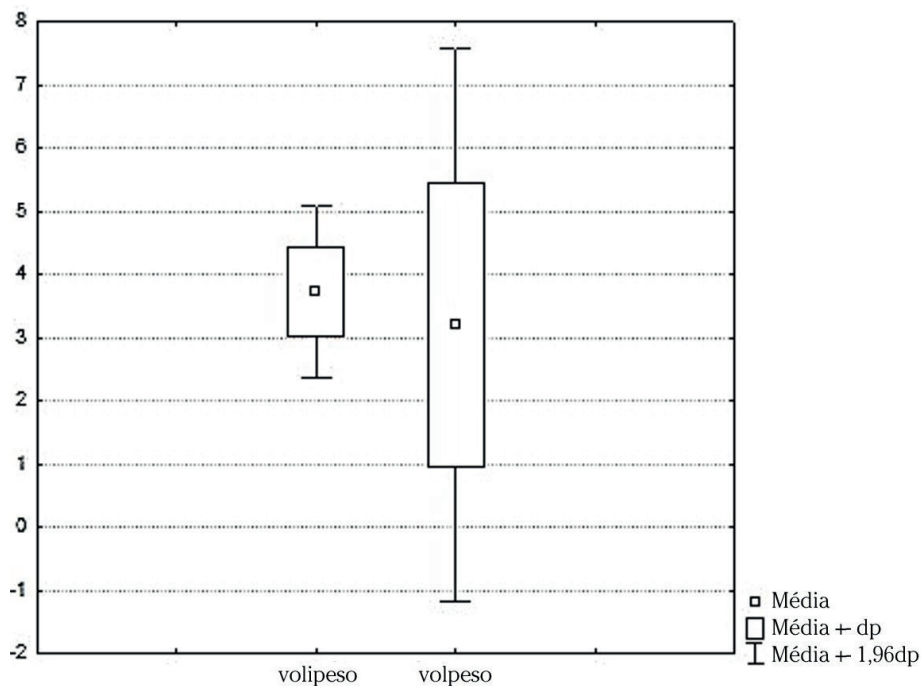
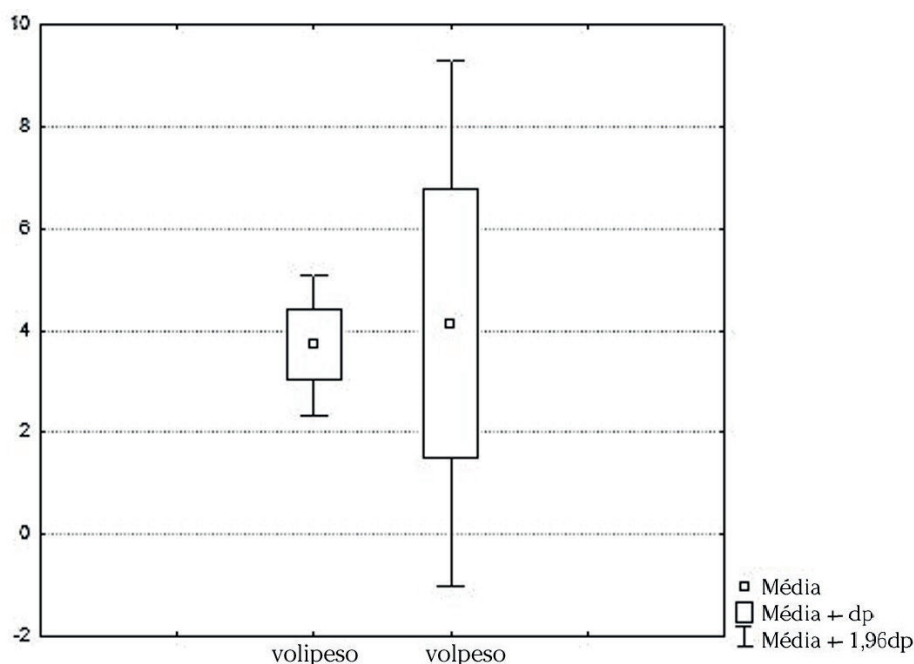


Figura 3: Relação entre o volume ingerido de líquido e o volume encontrado pelo examinador. Volipeso: volume ingerido/ peso; volpeso: volume encontrado peso;



DISCUSSÃO

Este estudo avaliou o resultado de um período de treinamento de um residente na utilização da USG, com a finalidade de determinar a natureza e o volume do estômago nas diversas situações, em jejum e após a ingestão de diferentes tipos de alimentos. O mesmo apresentou uma taxa de acerto de 90,3%.

Em anestesiologia e na área de medicina intensiva, há um crescente interesse na avaliação do conteúdo gástrico à beira do leito para estimar o risco de aspiração pulmonar. Os pacientes que apresentam comprometimento do nível de consciência, devido a doenças graves, ou induzidos por medicamentos sedativos ou anestésicos, têm uma capacidade limitada de proteger as vias aéreas superiores e os pulmões, e dessa forma, eles apresentam risco de aspiração do conteúdo gástrico.^{1,5,19} A pneumonia grave por aspiração requer suporte ventilatório em até um terço dos pacientes e apresenta uma taxa de mortalidade de 5%, representando cerca de 9% de todas as complicações relacionadas à anestesia.^{2,4} A gravidade da síndrome respiratória secundária à aspiração está relacionada com o volume e natureza do material aspirado (as substâncias particuladas apresentando maior risco).^{2,15,20} A ultrassonografia em tempo real é uma ferramenta atrativa de imagem para ser utilizada à beira do leito, pois possibilita a avaliação qualitativa e quantitativa. Este estudo mostrou que o residente apresentou uma assertividade na identificação do tipo de alimento maior (96,2%) para a ingestão de sólidos (sanduíche), embora não

tenha havido diferença estatística em relação aos outros (solução isotônica e leite) alimentos. Resultado semelhante foi obtido em um estudo, que mostrou uma taxa maior de sucesso na avaliação do conteúdo sólido em relação ao conteúdo líquido de 1,7, e em relação à ausência de conteúdo de 2,6.²¹ Embora, alguns alimentos apresentaram a sua imagem avaliada erroneamente, o diagnóstico de estômago vazio (jejum) ocorreu apenas em 6 (3,8%) das 156 imagens feitas após a ingestão de alimentos sólidos ou líquidos.

O examinador apresentou uma taxa de acerto de 94,2% em relação aos voluntários em jejum, e 5,8% foram considerados como tendo algum conteúdo estomacal, embora estivessem em jejum. O estômago de pessoas saudáveis em jejum usualmente contém um volume basal de secreções gástricas (até 1.6 mL_{kg}-1)¹¹. A presença desse volume pode levar o examinador a considerar esses casos como tendo a presença de conteúdo, principalmente quando o exame é feito em DLD.

Nos voluntários que receberam alimentos, em três situações (líquido isotônico, leite e sanduíche), antes do exame ultrassonográfico, 96,2% dos exames (150) foram considerados pelo avaliador como tendo a presença de conteúdo alimentar gástrico, e 3,8% (6) dos exames consideraram o estômago vazio, ou seja, em jejum.

Antes da introdução da US, nenhum dispositivo estava prontamente disponível para avaliar o

conteúdo e o volume gástricos em situações pontuais. E, a estimativa do risco de aspiração dependia exclusivamente da história do paciente, e a conduta anestésica seguia essencialmente as recomendações das diretrizes de jejum pré-operatório. Entretanto, o tempo do esvaziamento gástrico pode variar significativamente dependendo de condições pré-existentes e os “*guidelines*” de jejum não garantem um “estômago vazio” em pacientes com qualquer dismotilidade gástrica subjacente causada por qualquer etiologia.

Durante as últimas duas décadas, os aparelhos de US tornaram-se menores, menos caros e de maior qualidade. Além disso, evidências se acumularam para apoiar a superioridade da avaliação pela US dirigida para ambos os objetivos, fins de diagnóstico e na realização de procedimentos. Isso levou progressivamente ao conceito de US “*point-of-care*”, que se refere a um exame de ultrassom realizado e interpretado em tempo real, pelo profissional que o executa à beira do leito. Desde que a US está prontamente disponível e relativamente fácil de usar a avaliação gástrica pode se tornar uma técnica promissora. Os estudos recentes têm mostrado que a US “*point of care*” têm fornecido informações confiáveis sobre a natureza e o volume gástricos, mas ainda não é uma prática padronizada.^{11,12,16,17,22} Nesses estudos os exames foram realizados por um ultrassonografista profissional ou por um anestesiológico considerado experiente, mas sem a citação do período de treinamento.²³⁻²⁵

Visando o aproveitamento dessa tecnologia para preencher uma lacuna importante na prática anestésica, que é uma informação mais consistente do risco de aspiração, torna-se necessário a capacitação do médico anestesiológico nesta área, como tem sido feito em relação aos bloqueios periféricos, e que certamente se expandirá também para outras, como a avaliação de intubação traqueal, pulmonar e na ecocardiografia.¹⁵

Este estudo demonstrou que é possível um residente em anestesiologia apresentar uma taxa de acerto elevada (90,3%) em detectar a presença de conteúdo gástrico, após a ingestão de substâncias sólidas ou líquidas. Um estudo que avaliou a curva de aprendizado em US gástrica, encontrou uma taxa de sucesso 90% após um treinamento de 24 US e de 95% após 33 US, embora esse resultado tenha sido estatístico e que não revelou a mesma taxa de acerto em todos os participantes.

Estudos anteriores já demonstraram as imagens ultrassonográficas obtidas do estômago nas situações de vazio, e também após a ingestão de diferentes tipos de alimentos, como substância sólidas, água e leite.²¹ Um estômago vazio implica em baixo risco de aspiração e pode ser avaliado apenas quantitativa-

mente. A presença de conteúdo sólido, particulado ou líquido espesso, demonstra um risco de aspiração maior, e pode ser detectado baseado na aparência ultrassonográfica como já demonstrado em vários trabalhos.¹²

Na presença de líquidos sem resíduos, a avaliação ultrassonográfica pode determinar se o volume presente é consistente com a secreção gástrica basal e, portanto, com um risco insignificante de aspiração (até 1.6ml_{kg}⁻¹), ou se volumes maiores que colocam o paciente em risco elevado, requerendo alguma intervenção.^{11,12,16,22}

Um componente-chave para a compreensão (percepção) do anestesiológico em relação à US *point-of-care*, é o potencial para a interpretação errônea da imagem o que pode resultar em avaliação e tratamentos incorretos. Desta forma torna-se crítico para a segurança e uso eficaz desta modalidade, o treinamento apropriado. No presente estudo uma situação potencialmente de risco pode ser considerada em 3,8% apenas dos exames, nos quais o estômago foi considerado como estando vazio. Uma situação inversa ocorreu em 5,8% dos voluntários em jejum que foram considerados como estando com o “estômago cheio”, e que não apresentaria um risco de aspiração verdadeiro. Como os exames foram realizados imediatamente após a ingestão de alimentos, a presença de ar no estômago, resultante dos processos de mastigação e deglutição podem ter confundido o examinador, pela presença de áreas hiperecoicas devido à presença de bolhas de gás.²¹

Na análise do volume do conteúdo gástrico, após a ingestão de solução isotônica e leite, houve uma relação entre o volume ingerido pelo voluntário e o volume quantificado pelo avaliador, segundo cálculo utilizando a área da secção transversa do antro gástrico proposto por Perlas e cols.¹³

Os voluntários foram solicitados a ingerir um volume fixo de 250 ml de líquido sem resíduo e leite, por este volume ser maior que o limite do volume basal normal em jejum.

Publicações recentes mostraram que a US pode ser utilizada para a avaliação gástrica em pacientes sadios, pacientes cirúrgicos, gestantes em trabalho de parto, pacientes obesos e crianças. Estudo anterior já demonstrou que é uma técnica reproduzível e confiável e a sua utilização vem mudando de forma importante a postura dos anestesiológicos no período perioperatório. Até que se estabeleça a verdadeira posição da US gástrica no contexto anestésico a sua utilização atual serve como uma informação a mais e que é associada à história do paciente. Nos pacientes onde não se consegue obter uma história em relação ao jejum, e também naqueles que não se enquadram nas diretrizes de jejum, como diabéticos, renais crô-

nicos, etc., a USG representa uma ferramenta importante de informação para tomada de condutas.

Finalmente, acredita-se que seja relevante avaliar se a medida da área de secção do antro é capaz de detectar um estômago de risco, isto é, contendo partículas sólidas, ou pelo menos um volume de fluido. Se o exame US mostra a presença de líquido sem resíduos, e se trata de um estado de baixo volume (similar ao conteúdo fisiológico basal) ou se é um volume maior (acima do volume basal).

Mais pesquisas necessitam ser feitas em relação à sensibilidade e especificidade da avaliação; o antro não é identificado em todos os pacientes e vários passos necessitam ser executados para se obter resultados confiáveis. E, este trabalho mostra o resultado do aprendizado de um único residente, mas estamos no início de uma atividade promissora na prática anestésica que, certamente nos próximos anos, terá as suas regras de aprendizado bem estabelecidas como já são as da formação do especialista.

Este estudo apresenta algumas limitações. A realização de todas as medidas ultrassonográficas por um único operador representa uma delas. Estudos mostram variabilidade de resultados entre observadores.²⁶ Além disso, os voluntários que foram incluídos no estudo não apresentaram fatores potenciais que pudessem levar a dificuldades técnicas no exame, como obesidade, gestação, cirurgias abdominais prévias, anatomia atípica ou a insuflação de ar no estômago, o que dificulta a aplicação dos resultados para diferentes populações.

Em conclusão, este estudo demonstrou que a US gástrica realizada por um residente, apresentou uma alta taxa de acerto tanto para avaliação qualitativa quanto quantitativa do conteúdo gástrico após refeição recente em voluntários saudáveis.

REFERÊNCIAS

1. Ng A, Smith G. Gastroesophageal reflux and aspiration of gastric contents in anesthetic practice. *Anesth Analg*. 2001; 93:494-513.
2. Lienhart A, Auroy Y, Pequignot F, Benhamou D, Warszawski J, Bovet M, et al. Survey of anesthesia-related mortality in France. *Anesthesiology*. 2006; 105:1087-97.
3. Mendelson CL. The aspiration of stomach contents into the lungs during obstetric anesthesia. *Am J Obstet Gynecol*. 1946; 52:191-205.
4. Shime N, Ono A, Chihara E, Tanaka Y. Current status of pulmonary aspiration associated with general anesthesia: a nationwide survey in Japan. *Masui*. 2005;54:1177-85.
5. Schwartz DE, Matthay MA, Cohen NH. Death and other complications of emergency airway management in critically ill adults. A prospective investigation of 297 tracheal intubations. *Anesthesiology*. 1995; 82:367-76.
6. Smith I, Kranke P, Murat I, Smith A, O'Sullivan G, Søreide E, et al. Perioperative fasting in adults and children: guidelines from the European Society of Anaesthesiology. *Eur J Anaesthesiol*. 2011; 28:556-69.
7. American Society of Anesthesiologists Committee. Practice Guidelines for Preoperative Fasting and the Use of Pharmacologic Agents to Reduce the Risk of Pulmonary Aspiration: Application to Healthy Patients Undergoing Elective Procedures - An Updated Report by the American Society of Anesthesiologists Committee on Standards and Practice Parameter. *Anesthesiology*. 2011; 114:495-511.
8. Agarwal A, Chari P, Singh H. Fluid deprivation before operation: the effect of a small drink. *Anesthesia*. 1989; 44:632-4.
9. Phillips S, Hutchinson S, Davidson T. Preoperative drinking does not affect gastric contents. *Br J Anesth*. 1993; 70:6-9.
10. Harter RL, Kelly WB, Kramer MG, Perez CE, Dzwonczyk RR. A comparison of the volume and pH of the gastric contents of obese and lean surgical patients. *Anesth Analg*. 1998; 86:147-52.
11. Perlas A, Davis L, Khan M, Mitsakakis N, Chan VW. Gastric sonography in the fasted surgical patient: A prospective descriptive study. *Anesth Analg*. 2011; 113:93-7.
12. Perlas A, Chan VW, Lupu CM, Mitsakakis N, Hanbidge A. Ultrasound assessment of gastric content and volume. *Anesthesiology*. 2009; 111:82-9.
13. Perlas A, Mitsakakis N, Liu L, Cino M, Haldipur N, Davis L, et al. Validation of a mathematical model for ultrasound-determined gastric volume by gastroscopic examination. *Anesth Analg*. 2013; 116:357-63.
14. Krusselbrink R, Arzola C, Endersby R, Tse C, Chan V, Perlas A. Intra- and Interrater Reliability of Ultrasound Assessment of Gastric Volume. *Anesthesiology*. 2014; 121:46-51.
15. Marik PE. Aspiration pneumonitis and aspiration pneumonia. *N Engl J Med*. 2001; 344: 665-71.

16. Bouvet L, Mazoit JX, Chassard D, Allaouchiche B, Boselli E, Benhamou D. Clinical assessment of the ultrasonographic measurement of antral area for estimating preoperative gastric content and volume. *Anesthesiology*. 2011; 114:1086-92.
17. Fujigaki T, Fukusaki M, Nakamura H, Shibata O, Sumikawa K. Quantitative evaluation of gastric contents using ultrasound. *J Clin Anesth*. 1993; 5:451-5.
18. Bolondi L, Bortolotti M, Santi V, Calletti T, Gaiani S, Labò G. Measurement of gastric emptying time by real-time ultrasonography. *Gastroenterology*. 1985; 89:752-9.
19. Neelakanta G, Chikyarappa A. A review of patients with pulmonary aspiration of gastric contents during anesthesia reported to the Departmental Quality Assurance Committee. *J Clin Anesth*. 2006; 18:102-7.
20. Apfel CC, Roewer N. Ways to prevent and treat pulmonary aspiration of gastric contents. *Curr Opin Anaesthesiol* 2005; 18:157-62.
21. Cubillos J, Tse C, ChanVW, Perlas A. Bedside ultrasound assessment of gastric content: an observational study. *Can J Anaesth*. 2012; 59:416-23.
22. Bouvet L, Miquel A, Chassard D, Boselli E, Allaouchiche B, Benhamou D. Could a single standardized ultrasonographic measurement of antral area be of interest for assessing gastric contents? A preliminary report. *Eur J Anaesthesiol* 2009; 26:1015-9.
23. Wong CA, Loffredi M, Ganchiff JN, Zhao J, Wang Z, Avram MJ. Gastric emptying of water in term pregnancy. *Anesthesiology* 2002; 96: 1395-400.
24. Wong CA, McCarthy RJ, Fitzgerald PC, Raikoff K, Avram MJ. Gastric emptying of water in obese pregnant women at term. *Anesth Analg* 2007; 105: 751-5.
25. Kubli M, Scrutton MJ, Seed PT, O'Sullivan G. An evaluation of isotonic "sport drinks" during labor. *Anesth Analg* 2002; 94:404-8.
26. Darwiche G, Almér LO, Björgell O, Cederholm C, Nilsson P. Measurement of gastric emptying by standardized real-time ultrasonography in healthy subjects and diabetic patients. *J Ultrasound Med*. 1999; 18:673– 82.