Abordagem das lesões de vias biliares no trauma no Hospital João XXIII

Approach to trauma biliary lesions at the João XXIII Hospital

Domingos André Fernandes Drumond[1], Juliano Félix Castro[2], Wilson Luiz Abrantes[2]

DOI: 10.5935/2238-3182.20140141

RESUMO

A lesão da via biliar no trauma não é comum. É observada, independente do seu mecanismo, em 0,1% das admissões nos serviços de trauma. A vesícula é o segmento da via biliar extra-hepática mais frequentemente acometida. As lesões dos canais biliares constituem desafio à perícia médica, com morbidade significativa; e tratamento dependente de vários fatores, como grau da lesão, momento do diagnóstico e experiência da equipe médica em sua abordagem. Devido à raridade dessas lesões, a correção cirúrgica, além de controversa, é difícil. Esta revisão apresenta a ótica do Serviço de Cirurgia Geral e do Trauma do Hospital João XXIII e da Fundação Hospitalar do Estado de Minas Gerais sobre esse tema, ressaltando sua incidência, o mecanismo de lesão e seu tratamento.

Palavras-chave: Duetos Biliares/lesões; Ferimentos e Lesões; Terapêutica.

ABSTRACT

Trauma biliary lesion is not common. It is observed, regardless of its mechanism, in 0.1% of admissions to trauma services. The gallbladder is the segment of the biliary extra-hepatic pathway most often affected. Lesions of bile ducts constitute a challenge to medical expertise, with significant morbidity; treatment is dependent on several factors such as degree of lesion, time of diagnosis, and medical staff experience in their approach. Due to the rarity of these lesions, surgical correction is difficult and controversial. This review presents the perspective on this topic from the Service of General Surgery and Trauma at the João XXIII Hospital and the Hospital Foundation of the State of Minas Gerais highlighting its incidence, mechanism of lesion, and treatment.

Key words: *Bile Ducts/injuries; Wounds and Injuries; Therapeutics.*

[1] Médico. Cirurgião Geral. Coordenador do Serviço de Cirurgia Geral e do Trauma do Hospital João XXIII da Fundação Hospitalar do Estado de Minas Gerais – FHEMIG; Coordenador do Serviço de Cirurgia Geral I do Hospital Felício Rocho – HFR. Belo Horizonte, MG – Brasil.
[2] Médico. Cirurgião Geral. Serviço de Cirurgia Geral e do Trauma do Hospital João XXIII da FHEMIG e do HFR. Belo Horizonte, MG – Brasil.

INTRODUÇÃO

A lesão da via biliar, decorrente do traumatismo contuso ou penetrante, é rara. Ocorre em 0,1% das admissões hospitalares devido ao trauma.[1] A lesão do trato biliar extra-hepático é vista entre 3 e 5% das vítimas de trauma abdominal.[2] Em 80% dos casos a lesão é da vesícula biliar, em função do seu tamanho e posição anatômica, tendo como referência à diminuta dimensão e localização da árvore biliar extra-hepática.[3] Pode ocorrer em qualquer idade. A morbidade é significativa e o resultado do tratamento da lesão biliar extra-hepática depende do grau de sua lesão, de outras lesões, momento do diagnóstico e, principalmente, da experiência do cirurgião na reconstrução dessa delicada estrutura anatômica. A correção cirúrgica, além de controversa, é difícil, em função do pequeno diâmetro dos canais biliares.[3,4]

A lesão pode acontecer em qualquer segmento da árvore biliar. As apresentações são variadas, de acordo com o agente vulnerante e lesões associadas. A lesão hepática é a mais

Recebido em: 03/09/2014
Aprovado em: 10/11/2014

Instituição:
Hospital de Pronto Socorro João XXIII
Belo Horizonte, MG – Brasil

Autor correspondente:
Domingos André Fernandes Drumond
E-mail: dandrefernandes@gmail.com

frequentemente associada à lesão do trato biliar. Duodeno, pâncreas e lesão vascular do hilo hepático estão também em frequente associação com a lesão da árvore biliar extra-hepática. Nas vítimas de trauma com lesão da árvore biliar extra-hepática, a exsanguinação por lesão vascular associada constitui a principal causa de morte. Lesões de outros órgãos intra-abdominais em associação à lesão do trato biliar são por muitos consideradas a regra, ocorrendo em mais de 97% dos casos.[1,5] Em decorrência disso, há várias formas de se tratar uma lesão do trato biliar, e são muitas as variáveis que devem ser consideradas.

Há poucas publicações na literatura sobre resultado do tratamento da lesão da via biliar decorrente do trauma contuso ou penetrante. Thomson *et al.*[1] relatam que existem somente oito publicações em literatura inglesa com mais de 10 pacientes com lesão de via biliar extra-hepática, excluindo naturalmente a da vesícula biliar. Pouco mais de 250 casos de trauma contuso do trato biliar foram documentados na literatura até o final do século passado.[2]

INCIDÊNCIA E MORTALIDADE

A incidência real da lesão do trato biliar não é conhecida. Estima-se que muitos pacientes morrem a caminho do hospital, devido à lesão do trato biliar e ao sangramento provocado por lesão vascular frequentemente associada.[1,3,5]

No Hospital João XXIII, das 4.526 laparotomias realizadas no período de 1990 a 1998, ocorreram 70 lesões em vias biliares (1,5 %). Foram 63 casos de lesão da vesícula e sete de lesão do ducto biliar extra-hepático. A localização superficial da vesícula e o seu tamanho explicam a sua prevalência.[3]

A mortalidade do trauma das vias biliares está diretamente relacionada ao atraso no diagnóstico, tipo de tratamento empregado e, naturalmente, à gravidade do trauma.

MECANISMO DE TRAUMA E FISIOPATOLOGIA

O mecanismo de trauma capaz de lesar a via biliar é variável. É possível lesar por meio de acidente de veículo automotor, ferimento por arma de fogo ou branca ou até nas quedas de grande altura. No trauma contuso o diagnóstico se torna difícil quando se apresenta de forma isolada. O trauma penetrante, por outro lado, pode comprometer a integridade do trato biliar em qualquer ponto anatômico de sua trajetória.

A vesícula, pela sua localização, tamanho e por estar sob tensão do seu conteúdo, é o segmento mais frequentemente lesado, tanto no trauma contuso quanto penetrante.[3]

Considerando todas as estruturas contidas no ligamento hepatoduodenal, o trato biliar é o elemento mais frequentemente lesado no trauma contuso. Isso porque a via biliar extra-hepática é curta e fixa nas extremidades. O fígado, ao ser tracionado no sentido cranial, pode causar estiramento dos canais (direito e esquerdo) e provocar sua laceração, tendo-se que o segmento distal do canal é fixo no bloco duodeno-pancreático. Pelo mesmo mecanismo, o segmento do ducto biliar, na junção duodenopancreática, pode sofrer esse tipo de lesão.[2-4]

No trauma penetrante, as lesões causadas por arma branca são mais simples de tratar. Elas podem proporcionar lesão parcial ou total do canal biliar. As lesões associadas são decorrentes da baixa energia do agente vulnerante, de modo que a correção primária não constitui, na maioria das vezes, procedimento complexo.

A árvore biliar extra-hepática lesada por projétil de arma de fogo é problema complexo. Os danos são extensos e a perda de um segmento do canal é a regra. A associação com lesões vasculares é comum e muitos pacientes não chegam vivos ao hospital. Quando sobrevivem, exigem cirurgia de grande porte, não só para correção do canal e das estruturas adjacentes.

CLASSIFICAÇÃO DAS LESÕES VIAS BILIARES

O *Abbreviated Injury Scale* (AIS) representa um índice anatômico e, embora não seja usado isoladamente, constitui-se em base para o cálculo de outros índices prognósticos (ISS), sendo útil para a compreensão descritiva da lesão da via biliar e para o direcionamento do tratamento de escolha (Tabela 1).[6,7]

DIAGNÓSTICO

O mecanismo de trauma e as lesões associadas determinam, usualmente, a necessidade de tratamento cirúrgico, o que é feito durante a laparotomia. Extravasamento de bile na lesão intra-hepática e no ligamento hepatoduodenal e bile na cabeça do pâncreas são indicadores de lesão.

Tabela 1 - Classificação das lesões das vias biliares

Grau	Descrição da lesão (AIS 90)
I	Contusão da vesícula (2) Contusão da tríade portal (2)
II	Avulsão parcial da vesícula com ducto cístico intacto (2) Perfuração da vesícula (2)
III	Completa avulsão da vesícula do leito hepático (3) Laceração do ducto cístico (3)
IV	Laceração parcial ou completa do ducto hepático direito (3) Laceração parcial ou completa ducto hepático esquerdo (3) Laceração parcial do ducto hepático comum < 50% (3) Laceração parcial do colédoco < 50%
V	Transecção > 50% do ducto hepático comum (3-4) Transecção >50% do colédoco (3-4) Lesão combinada do ducto hepático direito e esquerdo (3-4) Lesão retroduodenal ou intrapancreática do colédoco (3-4)

Tabela reproduzida do livro Protocolos em Trauma. Rio de Janeiro: Medbook; 2009. 165-92p.

Por outro lado, a lesão pode ser identificada no pós-operatório pela presença de bile no dreno abdominal (fístula biliar), coleperitônio, biloma ou estenose do canal biliar. Hemobilia, bilemia e fístula biliopleural são complicações raras, mas merecem atenção especial.

A lesão isolada da via biliar é rara. Quando ocorre, é quase sempre relacionada ao trauma contuso e o diagnóstico costuma ser difícil.[2]

Sua manifestação clínica é sutil e, considerando que a bile estéril não causa, inicialmente, irritação química do peritônio, o diagnóstico pode demorar horas, dias ou semanas após o trauma.

O aumento do conteúdo ascítico e a paracentese confirmam o coleperitônio. A partir daí, a colangiopancreatografia retrógada endoscópica (CPRE) deve fazer parte da propedêutica antes de qualquer decisão cirúrgica, por ser, muitas vezes, decisiva na identificação e definição do tratamento. Pode ser feita pela vesícula ou pelo cístico. Stewart e Way notaram que 96% dos reparos feitos sem colangiografia apresentaram complicações.[8]

Quando não reconhecida no peroperatório, a transecção do hepatocolédoco torna a colangiografia trans-hepátia necessária. O exame define a anatomia proximal e permite o posicionamento de cateter para descomprimir a via biliar, tratando e prevenindo a colangite.

TRATAMENTO

As lesões das vias biliares, segundo a visão do Serviço de Cirurgia Geral e do Trauma do Hospital João XXIII, são consideradas quanto à sua abordagem:

a. **tratamento da lesão da via biliar intra-hepática:** é secundário ao controle do sangramento do fígado. O escape de bile pela lesão frequentemente é autolimitado. A drenagem infra-hepática resolve a maioria dos casos.
É prudente a esfincterotomia com posicionamento endoscópico de *stent* na via biliar principal nas fístulas de alto débito (200 mL/dia).[1,9,10] Konstatakos *et al.*[5] manifestam opinião contrária ao afirmarem que tal procedimento aumenta a incidência de lesões iatrogênicas.

b. **tratamento da lesão da vesícula biliar:** a colecistectomia é o padrão-ouro para o tratamento das lesões da vesícula biliar. A cirurgia de controle de danos para a vesícula contempla apenas a rafia ou colecistostomia para posterior reparo definitivo (Figura 1).[11,12]

Figura 1 - Lesão da vesícula biliar por trauma penetrante. O tratamento desejável é a colecistectomia.

c. **tratamento das lesões dos canais biliares:** a lesão dos canais biliares (direito e esquerdo) é considerada crítica. A colangiografia peroperatória deve ser feita em todos os pacientes com alto índice de suspeita. A ligadura do canal tem sido defendida;[3,13,14] sendo fundamental a drenagem ampla peri-hepática, em função do vazamento de bile que ocorrerá pela lesão hepática (Figura 2).[3,4,14]
A ressecção hepática tem sido recomendada, porém, é estratégia de exceção, em função da magnitude do trauma. Nas lesões combinadas do ducto hepático direito e esquerdo, o tratamento contempla a implantação dos ductos em alça exclusa. O emprego de *stent* transanastomótico é defendido pelas atuais publicações (Figura 3).[3,4,5,15,16]

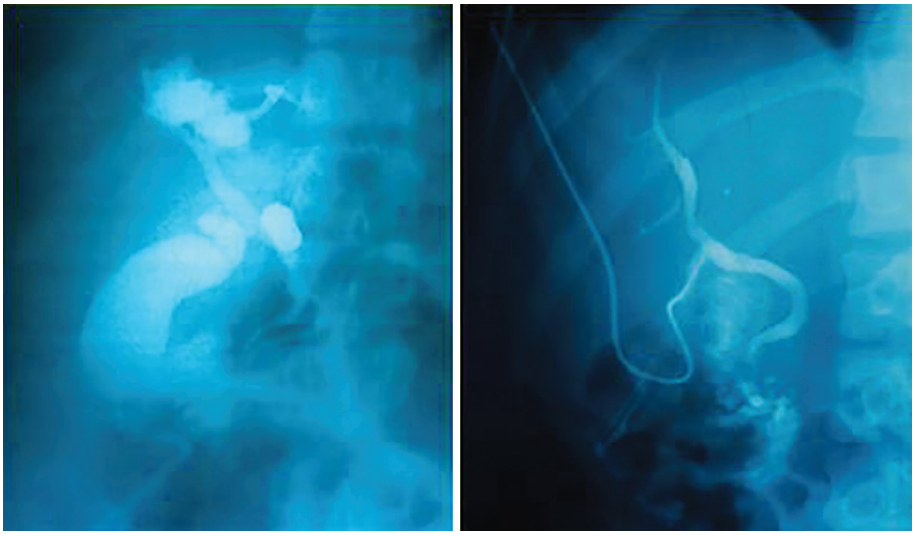

Figura 2 - Colangiografia pela vesícula mostra lesão do ducto hepático esquerdo por projétil de arma de fogo. O tratamento consistiu em ligadura do ducto hepático lesado. Ao lado, colangiografia de controle pelo dreno transcístico, mostrando apenas a via biliar direita.

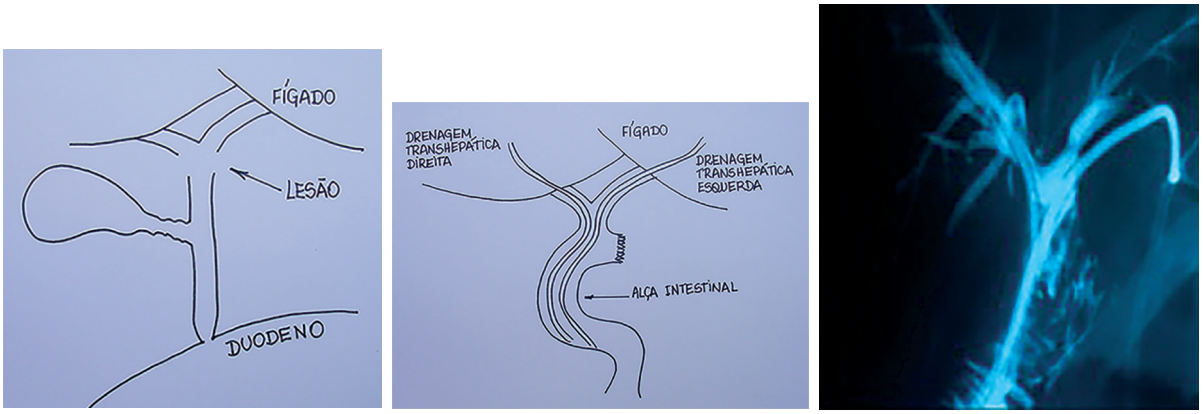

Figura 3 - Lesão na junção dos canais. Anastomose da junção com uma alça exclusa. Observa-se stent posicionado na via biliar, tanto à direita quanto à esquerda.

d. **tratamento das lesões do hepatocoléodoco:** a transecção completa da via biliar extra-hepática deve ser tratada com hepaticojejunoanastomose em Y-de-Roux nos pacientes estáveis. Deve-se evitar a esqueletização do ducto biliar comum, principalmente na localização de seu suprimento vascular (3 e 9h).[16]

Nos pacientes submetidos à cirurgia de controle de danos, a via biliar não é prioridade. A simples drenagem infra-hepática não parece ser a melhor opção. A bile nessa região proporciona intensa reação inflamatória, o que dificultará sua reconstrução (Figura 4).[4]

Deve-se proceder à drenagem com utilização do dreno em "T" pela lesão, tendo em vista o princípio de controle da contaminação da cavidade. A ligadura do canal acima da lesão pode ser alternativa, caso a lesão seja facilmente vista.[7] O reparo definitivo deverá ser realizado no momento em que o paciente recuperar seu estado fisiológico normal.

A lesão parcial da via biliar extra-hepática deve ser suturada. O posicionamento de "dreno em T", na lesão ou fora dela, depende da posição da lesão no canal biliar. A exteriorização do "dreno em T" pode ser feita pela própria lesa, quando a lesão localiza-se na parede anterior. Deve-se recordar que o dreno em T exteriorizado pela lesão pode ser fator de estenose.[2] A descompressão de um hepatocolédoco muito fino pode ser feita a partir do posicionamento de sonda de *nelaton* ou dreno tipo *silastic* através do cístico (Figura 5).

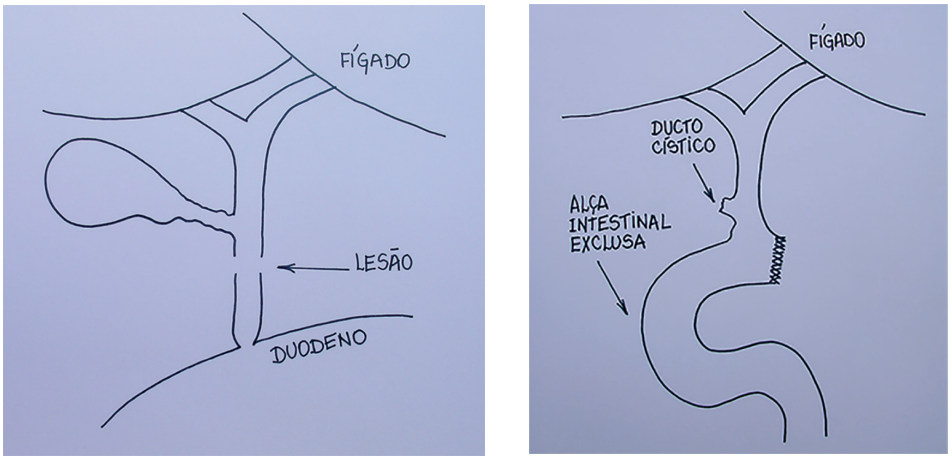

Figura 4 - Transecção completa do colédoco. O tratamento contempla uma coledocojejunoanastomose em alça exclusa.

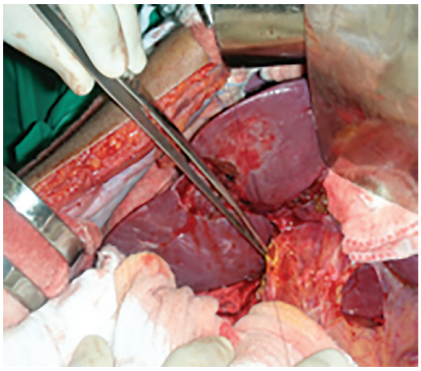

Figura 5 - Lesão da parede anterior do colédoco. O tratamento consistiu em sutura parcial da lesão e posicionamento de dreno em "T" através da lesão, além de drenagem infra-hepática.

O tempo para manutenção do dreno em "T" é controverso.[2] Pode variar de semanas a meses,[4] em geral de quatro a seis semanas. O dreno pode ser retirado quando a colangiografia não constata mais alterações.

e. **tratamento do canal biliar intrapancreático:** a lesão do canal biliar retroduodenal ou intrapancreático, juntamente com a lesão duodenopancreática, merece consideração especial. O tratamento recai na rara indicação de duodenopancreatectomia no trauma, se há avulsão duodenopancreática e consequente desvascularização. O procedimento pode ser feito por etapas (laparotomia abreviada). A reconstrução da drenagem biliar envolve uma das mais variadas possibilidades de reconstrução bileopancreática nesse tipo de operação. Deve-se considerar a possibilidade de ligadura do canal biliar retroduodenal ou justaduodenal, exatamente se nesse nível está a lesão. Pode-se realizar a drenagem do trato biliar a partir de uma anastomose colecistojejunal, se há chances de preservação do bloco duodenopancreático, tendo-se o cuidado de realizar enteroenteroanastomose à Braun para que o conteúdo gastroduodenal não trafegue pela anastomose biliar. Esse procedimento é de fácil e rápida execução.[3,5] No entanto, é fundamental a colangiografia peroperatória para se definir a convergência do cístico, assegurando que a ligadura do colédoco será feita abaixo desse ponto de convergência (Figura 6).[2]

CONCLUSÃO

As lesões das vias biliares no trauma são raras. A morbidade e a mortalidade estão diretamente relacionadas às lesões associadas, principalmente o sangramento. O tratamento persiste como grande desafio ao cirurgião do trauma. Pela sua variedade e complexidade, comporta muitas modalidades de tratamento cirúrgico.

Requer experiência da equipe e sua estratégia depende da localização, gravidade da lesão e condição clínica do paciente.

A estenose do canal representa uma das mais temidas complicações. Daí a importância do controle pós-operatório tardio, para se avaliar essa indesejável evolução.



Figura 6 - Lesão do colédoco intrapancreático. Colecistojejunoanastomose pode constituir em uma alternativa confiável, associada à enteroenteroanastomose à Braun.

REFERÊNCIAS

1. Thomson BN, Nardino B, Gumm K, Robertson AJ, Knowles BP, Collier NA, *et al*. Management of blunt and penetrating biliary tract trauma. J Trauma Acute Care Surg. 2012 Jun; 72(6):1620-5.
2. Pachter HL, Liang HG, Hofstetter SR. Liver and biliar tract trauma. In: Mattox KL, Feliciano DV, Moore EE. Trauma. 4th ed., New York: McGraw-Hill; 2000. p. 670-4.
3. Abrantes WL, Drumond DAF. Trauma das vias biliares. In: Freire E. Trauma: a doença dos séculos. Rio de Janeiro: Atheneu; 2001. p. 1677-84.
4. Simon RJ, Ivatury RR. Extrahepatic biliary tract. *In*: Ivatury RR, Cayten CG. The Textbook of penetrating trauma. Baltimore: Williams & Wilkins; 1996. p. 643-56.
5. Konstantakos AK, Ponsky JL. Biliary trauma - 2005. [Citado em 2014 set 09]. Disponível em: www.emedicine.com.
6. Drumond DAF, Vieira Junior HM. Índices de trauma utilizados no Hospital João XXIII. In: Drumond DAF, Vieira Junior HM. Protocolos em trauma. Rio de Janeiro: Medbook; 2009. p. 165-92.
7. Drumond DAF, Vieira Junior HM. Lesão de vias biliares extra-hepáticas. *In:* Drumond DAF, Vieira Junior HM. Protocolos em trauma. Rio de Janeiro: Medbook; 2009. p. 67-70.
8. Stewart L, Way LW. Bile duct injuries during laparoscopic cholecystectomy. Factors that influence the results of treatment. Arch Surg. 1995; 130:1123-8.
9. Asensio JA, Demetriades D, Chahwan S, Gomez H, Hanpeter D, Velmahos G, *et al*. Approach to the management of complex hepatic injuries. J Trauma. 2000; 48:66-9.
10. Bajaj JS, Spinelli KS, Dua KS. Postoperative management of noniatrogenic traumatic bile duct injuries: role of endoscopic retrograde cholangiopancreaticography. Surg Endosc. 2006; 20:974-7.
11. Bade PG, Thomson SR, Hirshberg A, Robbs JV. Surgical options in traumatic injury to the extrahepatic biliary tract. Br J Surg. 1989 Mar; 76(3):256-8.
12. Ball CG, Dixon E, Kirkpatrick AW, Sutherland FR, Laupland KB, Feliciano DV. A decade of experience with injuries to the gallbladder. J Trauma Manag Outcomes. 2010 Apr 15; 4:3.
13. Abrantes WL. Nova abordagem para o tratamento de lesões operatórias na junção dos canais hepáticos. Rev Col Bra Cir. 1986; 32:251-6.
14. Drumond DAF, Soares RQ, Abrantes WL. Lesão de ducto hepático tratada por ligadura. Rev Col Bra Cir. 1995; 22:171-3.
15. Lillemoe KD. Current management of bile duct injury. Br J Surg. 2008; 95:403-5
16. Vazquez RM. Common sense and common bile duct injury: common bile duct injury revisited. Surg Endosc. 2008; 22:1743-5.