30/S6

VOLUME 30 - SUPLEMENTO 6
DEZEMBRO DE 2020
E-ISSN: 2238-3182
ISSN: 0103-880X

RMMG

REVISTA MÉDICA DE MINAS GERAIS

IV Congresso Acadêmico de Oftalmologia

Suplemento da IV Congresso Acadêmico de Oftamologia

Revista Médica de Minas Gerais

EDITOR CHEFE
Agnaldo Soares Lima
Faculdade de Medicina da UFMG
Belo Horizonte - MG, Brasil

VICE-EDITORA CHEFE
Maria Isabel Toulson Davisson Correia
Faculdade de Medicina da UFMG
Belo Horizonte - MG, Brasil

EDITORES ASSOCIADOS
CIRURGIA
Rodrigo de Oliveira Peixoto
Faculdade de Medicina da Universidade Federal de Juiz de Fora
Juiz de Fora - MG, Brasil

CLÍNICA MÉDICA
Enio Roberto Pietra Pedroso
Faculdade de Medicina da Universidade Federal de Minas Gerais
Belo Horizonte - MG, Brasil

Mário Benedito Costa Magalhães
Faculdade de Ciências da Saúde da Universidade do Vale do Sapucaí
Pouso Alegre - MG, Brasil

Nestor Barbosa de Andrade
Faculdade de Medicina da Universidade Federal de Uberlândia
Uberlândia - MG, Brasil

GINECOLOGIA E OBSTETRÍCIA
Agnaldo Lopes Silva Filho
Faculdade de Medicina da Universidade Federal de Minas Gerais
Belo Horizonte - MG, Brasil

MEDICINA SOCIAL
Aline Dayrell Ferreira Sales
Faculdade de Medicina da Universidade Federal de Minas Gerais
Belo Horizonte - MG, Brasil

ORTOPEDIA
Lúcio Honório de Carvalho Junior
Faculdade de Medicina da Universidade Federal de Minas Gerais
Belo Horizonte - MG, Brasil

PEDIATRIA
Maria do Carmo Barros de Melo
Faculdade de Medicina da Universidade Federal de Minas Gerais
Belo Horizonte - MG, Brasil

PSIQUIATRIA
Frederico Duarte Garcia
Faculdade de Medicina da Universidade Federal de Minas Gerais
Belo Horizonte - MG, Brasil

RADIOLOGIA E DIAGNÓSTICO POR IMAGEM
Luciana Costa Silva
Faculdade de Medicina da Universidade Federal de Minas Gerais
Belo Horizonte - MG, Brasil

CONSELHO EDITORIAL
Ahmed Helmy Salem
Assiut University Hospitals & Faculty of Medicine Tropical Medicine & Gastroenterology Department
Assiut EGYPT

Aldo da Cunha Medeiros
Centro Ciências da Saúde da UFRN
Natal - RN, Brasil

Almir Ribeiro Tavares Júnio
Faculdade de Medicina da UFMG
Belo Horizonte - MG, Brasil
Antônio Luiz Pinho Ribeiro
Faculdade de Medicina da UFMG
Belo Horizonte - MG, Brasil

Aroldo Fernando Camargos
Faculdade de Medicina da UFMG
Belo Horizonte - MG, Brasil

Bruno Caramelli
Faculdade de Medicina da USP
São Paulo - SP, Brasil

Bruno Zilberstein
Faculdade de Medicina da USP
São Paulo - SP, Brasil

Carlos Teixeira Brandt
Centro de Ciências da Saúde da UFPE
Recife - PE, Brasil

Cor Jesus Fernandes Fontes
Faculdade de Medicina da UFMT
Cuiabá - MT, Brasil

Dulciene Maria Magalhães Queiroz
Faculdade de Medicina da UFMG
Belo Horizonte - MG, Brasil

Edmundo Anderi Júnior
Faculdade de Medicina do ABC
São Paulo, SP - Brasil

Enio Cardillo Vieira
Instituto de Ciências Biológicas da UFMG
Belo Horizonte - MG, Brasil

Fábio Leite Gastal
Hospital Mãe de Deus
Porto Alegre - RS, Brasil

Fabio Zicker
Organizaçao Mundial da Saúde
Genebra, SUIÇA

Federico Lombardi
Universtá degli Studi di Milano
Milano, ITALY

Francisco José Dutra Souto
Universidade Federal do Mato Grosso
Cuiabá - MT, Brasil

Genival Veloso de França
Centro de Ciências da Saúde da UFPB
João Pessoa - PB, Brasil

Georg Petroianu
Department of Cellular Biology & Pharmacology Herbert Wertheim College of Medicine
Florida International University
Miami, FL - USA

Gerald Minuk
University of Manitoba, Department of Internal Medicine
Manitoba, CANADA

Geraldo Magela Gomes da Cruz
Faculdade de Ciências Médicas de MG
Belo Horizonte - MG, Brasil

Giselia Alves Pontes da Silva
Centro de Ciências da Saúde da UFPE
Recife - PE, Brasil

Henrique Leonardo Guerra
PUC Minas
Belo Horizonte - MG, Brasil

Henrique Neves da Silva Bittencourt
Centre Hospitalier Universitaire Sainte-Justine - Universite de Montreal
Montreal - QC, CANADÁ

Jacques Nicoli
Instituto de Ciências Biológicas da UFMG
Belo Horizonte - MG, Brasil

Jair de Jesus Mari
Faculdade de Medicina da UNIFESP
São Paulo - SP, Brasil

João Carlos Pinto Dias
Centro de Pesquisas René Rachou-FIOCRUZ
Belo Horizonte - MG, Brasil

João Carlos Simões
Curso de Medicina da Faculdade Evangélica do Paraná (FEPAR)
Curitiba, PR - Brasil

João Galizzi Filho
Faculdade de Medicina da UFMG
Belo Horizonte - MG, Brasil

José Carlos Nunes Mota
Departamento de Medicina da UFS
Aracaju, SE - Brasil

José da Rocha Carvalheiro
Faculdade de Medicina de Ribeirão Preto/USP
São Paulo, SP - Brasil

Leonor Bezerra Guerra
Instituto de Ciências Biológicas da UFMG
Belo Horizonte - MG, Brasil

Luiz Armando Cunha de Marco
Faculdade de Medicina da UFMG
Belo Horizonte - MG, Brasil

Luiz Henrique Perocco Braga
McMaster University, Department of Surgery/Urology
Hamilton, Ontário, Canadá

Manoel Roberto Maciel Trindade
Departamento de Cirurgia da UFRGS
Porto Alegre, RS - Brasil

Marco Antonio de Avila Vitoria
Organização Mundial da Saude - OMS
Genebra, SUIÇA

Marco Antonio Rodrigues
Faculdade de Medicina da UFMG
Belo Horizonte - MG, Brasil

Maria Inês Boechat
Dept. of Radiological Sciences
David Geffen School of Medicine at UCLA
University of Califórnia
Los Angeles - CA, USA

Mauro Martins Teixeira
Instituto de Ciências Biológicas da UFMG
Belo Horizonte - MG, Brasil

Mircea Beuran
Clinical Emergency Hospital Bucharest
Bucharest, ROMENIA

Naftale Katz
Fundação Oswaldo Cruz,
Centro de Pesquisas René Rachou
Belo Horizonte - MG, Brasil

Nagy Habib
Imperial College London. Department of Surgery
London, UK

Nicolau Fernandes Kruel
Universidade Federal de Santa Catarina - UFSC e UNISUL
Florianópolis. SC - Brasil

Nilson do Rosário Costa
Escola Nacional de Saúde Pública/Fiocruz
Rio de Janeiro, RJ - Brasil

Orlando da Silva
Department of Paediatrics, UWO
Neonatal Intensive Care Unit
London, Ontario, Canadá

Paulo Roberto Corsi
Faculdade de Ciências Médicas da Santa Casa de SP
São Paulo, SP - Brasil

Pedro Albajar Viñas
Organização Mundial da Saúde
Genebra, Suiça

Pietro Accetta
UFF / Faculdade de Medicina
Niterói - RJ - Brasil

Protásio Lemos da Luz
Universidade de São Paulo - Incor
São Paulo - SP, Brasil

Renato Manuel Natal Jorge
Universidade do Porto
Porto - Portugal

Roberto Marini Ladeira
Secretaria Municipal de Saúde de Belo Horizonte
Belo Horionte - MG, Brasil

Rodrigo Correa de Oliveira
Fundação Oswaldo Cruz, Centro de Pesquisas René Rachou, Laboratório de Imunologia
Belo Horizonte - MG, Brasil

Ruy Garcia Marques
Universidade do Estado do Rio de Janeiro
Rio de Janeiro - RJ, Brasil

Sandhi Maria Barreto
Faculdade de Medicina da UFMG
Belo Horizonte - MG, Brasil

Sérgio Danilo Pena
Instituto de Ciências Biológicas - UFMG
Núcleo de Genética Médica - GENE
Belo Horizonte - MG, Brasil

William Hiatt
Colorado Prevention Center
Denver, Colorado, USA

RMMG
Revista Médica de Minas Gerais
30/S6

EXPEDIENTE

REVISTA MÉDICA DE MINAS GERAIS

MANTENEDORA:
Associação Médica de Minas Gerais – AMMG
UNIMED BH

EDITOR-CHEFE
Prof. Dr. Agnaldo Soares Lima

COORDENAÇÃO ADMINISTRATIVA
Yuri Cordeiro D'Agostini (Associação Médica de Minas Gerais)

INDEXADA EM:
LILACS-Literatura Latino-Americana e do Caribe em Ciências da Saúde;
PERIÓDICA-Índice de Revistas Latinoamericanas;
LATINDEX – Sistema Regional de Información em Línea para revistas Científicas da América latina, El Caribe y Portugal.

ISSN: 0103-880X
e-ISSN: 2238-3181

Disponível em:
www.rmmg.org

Faculdade de Medicina da UFMG:
<http://rmmg.medicina.ufmg.br/>

Biblioteca Universitária da UFMG:
<https://www.bu.ufmg.br/periodicos/revista-medica-de-minas-gerais>

Portal de Periódicos CAPES:
<http://www-periodicos-capes-gov-br.ez27.periodicos.capes.gov.br/>

Afiliada à Associação Brasileira de Editores Científicos (ABEC)
Início da Publicação: v.1, n.1, jul./set. 1991
Periodicidade: Trimestral
Normas para publicação, instruções aos autores e submissão de manuscritos estão disponíveis em: <www.rmmg.org>
Correspondências:
Revista Médica de Minas Gerais –
Associação Médica de Minas Gerais
Av. João Pinheiro, 161 – Biblioteca Virtual. CEP: 30130-183
Belo Horizonte, MG – Brasil. Telefone: 55-31-3247-1633
e-mail: revistamedica@ammg.org.br
Submissão de artigos:
www.rmmg.org

Diagramação:
Museale
www.museale.com.br

RMMG
Revista Médica de Minas Gerais
30/S6

EDITORIAL

Antifragilidade consiste em uma característica pela qual as adversidades não são superadas pela reação, mas pela aceitação. Nesse caso, aceitar não significa permanecer resignado perante um problema, mas entender o contexto em torno de um imprevisto e aprender e melhorar com isso.

Antifragilidade é a palavra que define o IV Congresso Acadêmico de Oftalmologia. Enfrentamos o ano de 2020, marcado pela assoladora pandemia pelo COVID-19, com foco, determinação e trabalho em equipe. Já tínhamos, antes da quarentena, um evento preparado, com espaço físico reservado para 400 pessoas. Hoje, nosso evento é o maior congresso acadêmico de Oftalmologia do Mundo, com 1604 inscritos, presentes em todos os Estados Brasileiros e três Países da América Latina.

Nada disso seria possível sem o trabalho das muitas mãos responsáveis pelo sucesso do evento. O primeiro agradecimento é para o nosso Professor Orientador, Dr. Fábio Nishimura Kanadani, o qual é um grande exemplo para todos nós e tornou possível a realização deste evento. Agradecemos também à Faculdade Ciências Médicas de Minas Gerais, aos 44 acadêmicos membros da Comissão Organizadora, às 7 Ligas parceiras, aos nossos patrocinadores, à Associação Brasileira de Ligas Acadêmicas de Oftalmologia e à Sociedade Mineira de Oftalmologia.

Nossa missão é preencher a lacuna de conhecimento de Oftalmologia na graduação em Medicina e criar uma comunidade de acadêmicos interessados na área, à nível internacional, potencializando talentos e criando conexões entre pessoas.

Para o ano de 2021, esperamos fazer ainda mais. Tendo nossa missão em vista, buscaremos expandir a nossa comunidade e fornecer uma experiência cada vez mais excelente para nossos ouvintes.

Aguardamos a todos em 2021,

Daniel Bodour e Mauro Gobira

COMITÊ AVALIADOR DOS TRABALHOS

Fabio Nishimura Kanadani – Instituto dos Olhos Ciências Médicas (IOCM)
Tereza Cristina Moreira Kanadani – Instituto dos Olhos Ciências Médicas (IOCM)
Evandro Ribeiro Diniz – Instituto dos Olhos Ciências Médicas (IOCM)
Ana Lúcia Alves Freitas – Instituto dos Olhos Ciências Médicas (IOCM)
Janaína Andrade Guimarães Rocha – Instituto dos Olhos Ciências Médicas (IOCM)
Rafaela de Morais Miranda – Hospital Evangélico de Belo Horizonte
Sebastião Cronemberger Sobrinho – Professor Titular de Oftalmologia da UFMG
Héctor Nery Pineda Corrêa – Instituto Mineiro de Olhos (IMOL)
Galton Carvalhos Vasconcelos – Departamento de Oftalmologia e Otorrinolaringologia da Faculdade de Medicina da UFMG
Alberto Diniz Filho – Departamento de Oftalmologia e Otorrinolaringologia da Faculdade de Medicina da UFMG

PATROCINADORES

APOIO

ORGANIZADORES

PARCEIROS

30/S6

RMMG
Revista Médica de Minas Gerais

SUMÁRIO

Editorial I.....2

Comitê avaliador dos trabalhos.....3

***Artigos completos*.....5**

"Piggyback": uma alternativa de sucesso para caso desafiador de adaptação de lentes de contato.....6

Distrofia macular anular concêntrica benigna: Relato de caso.....10

Necrose retiniana aguda de etiologia presumível por herpesvírus.....14

Coroidopatia hipertensiva associada a pré-eclâmpsia em paciente com trombofilia: um relato de caso..19

Tuberculose extrapulmonar ocular: um relato de caso.....23

Penfigóide de membranas mucosas ocular: relato de caso.....29

O uso do colírio de atropina como estratégia terapêutica para retardar o desenvolvimento de miopia em crianças.....33

Atuação dos micrornas como biomarcadores na retinopatia diabética.....39

Abordagem cirúrgica em casos refratários de hidropsia corneana – série de casos.....37

Luxação de cristalino para cavidade vítrea com posterior migração espontânea para câmara anterior: um relato de caso.....42

Resumos.....49

ARTIGOS COMPLETOS

Relato de caso

"Piggyback": uma alternativa de sucesso para caso desafiador de adaptação de lentes de contato

Carolina Serpa Braga[1*]; Frederico de Miranda Cordeiro[1]; Mariela Grossi Donato[1]; Matheus de Souza Ramos[2]; Gabriel Felipe Gonzaga Silveira[3]; Alice Martins da Costa Souza[1,4]; Rodrigo Fernandes Godinho[1,4]

RESUMO

As distrofias corneanas são alterações bilaterais e geneticamente determinadas, sem associação com quadros inflamatórios, doenças oculares e/ou sistêmicas prévias. A distrofia estromal macular é caracterizada por opacidades superficiais esbranquiçadas, irregulares que se iniciam na região central na primeira década de vida e, gradualmente, se estendem para região posterior e periferia, tornando-se difusas, com ausência de áreas claras entre elas. As opacidades levam à redução importante da visão. O objetivo deste trabalho é relatar o sucesso de uma adaptação de lentes de contato pelo sistema piggyback, que usa concomitantemente uma lente gelatinosa e uma lente de contato rígida gás permeável (LCRGP), em um caso desafiador de reabilitação visual de jovem com baixa de acuidade visual secundária a distrofia corneana possivelmente do tipo macular que já havia sido submetida a ceratectomia fototerapêutica e transplante de córnea sem recuperação visual satisfatória. O sistema piggyback, frente ao quadro clínico de superfície corneana irregular e episódios de erosões frequentes, foi uma alternativa de sucesso para reabilitação visual, pois possibilitou a união da capacidade de correção visual da LCRGP com o conforto e proteção propiciadas pela lente gelatinosa.

1. Instituto de Olhos Ciências Médicas (IOCM) - Belo Horizonte,MG - Brasil

2. Faculdade Ciências Médicas de Minas Gerais, Medicina - Belo Horizonte, MG - Brasil

3. Faculdade de Medicina da Universidade Federal de Minas Gerais (UFMG) - Belo Horizonte,MG - Brasil

4. Instituto de Olhos de Belo Horizonte (IOBH)

***Autor correspondente:**
Carolina Serpa Braga
Rua Pouso Alegre 407, Floresta, Belo Horizonte.
Email: carolinasbraga@hotmail.com
Telefone: +55 (31) 98385-2300

ABSTRACT

Corneal dystrophies are bilateral and genetically determined changes, with no association with previous inflammatory conditions, eye and / or systemic diseases. Macular stromal dystrophy is characterized by whitish, irregular surface opacities that appear firstly around the central region during the first decade of life and gradually extend to the posterior and peripheral regions, becoming diffuse, with no clear areas between them. These opacities lead to a significant reduction in vision. The objective of this paper is to report the success of a contact lens adaptation with the piggyback system, which simultaneously uses a gelatinous lens and a rigid gas permeable contact lens (RGPCL). It was a challenging case of visual rehabilitation of a young patient with low visual acuity secondary to corneal dystrophy that had already undergone phototherapeutic keratectomy and corneal transplantation without satisfactory visual recovery. The piggyback system, in face of an irregular corneal surface and recurrent episodes of erosion, was a successful alternative for visual recovery, as it combined the visual correction capacity of the RGPCL with the comfort and protection provided by the gelatinous lens.

Keywords: Contact Lenses; Corneal Dystrophies, Hereditary; Contact Lenses, Hydrophilic

INTRODUÇÃO

As distrofias corneanas podem ser classificadas como um grupo de alterações bilaterais e geneticamente determinadas, sem associação com quadros inflamatórios, doenças oculares e/ou sistêmicas prévias. Podem ser divididas em 3 grupos com base na localização anatômica predominante das alterações: distrofias corneanas anteriores (epitélio, membrana de Bowman e estroma superficial), estromais e posteriores (membrana de Descemet e endotélio). Caracterizam-se por opacidades corneanas de formas variáveis, erosões epiteliais recorrentes, fotofobia, dor ocular e afetam a acuidade visual em diferentes graus. [1]

A distrofia macular ou Groenow tipo II é a mais rara das distrofias estromais e possui herança autossômica recessiva envolvendo o gene CHST6. Ela é caracterizada por opacidades superficiais esbranquiçadas, irregulares que se iniciam na região central na primeira década de vida e gradualmente, se estendem para região posterior e periferia, tornando-se difusas, com ausência de áreas clara entre elas. O estroma posterior, a membrana de Descemet e o endotélio também podem ser envolvidos. As opacidades levam à redução importante da visão, geralmente entre 10 e 30 anos de idade. Na histopatologia nota-se acúmulo de glicosaminoglicanos intra e extracelular no estroma da córnea, membrana de Descemet e endotélio. Além disso, a região central da córnea se torna afinada devido à compactação das fibras de colágeno. Os mucopolissacarídeos são corados pelo Alcian Blue e Ferro Coloidal.[1,2,3]

Dentre as opções terapêuticas, as lentes de contato, são possibilidades viáveis no caso de distrofias corneanas que cursam com redução da acuidade visual, mas as erosões recorrentes podem tornar o processo de adaptação mais complicado. O sistema piggyback, também chamado de adaptação à cavaleiro, foi introduzido no ano de 1970 por Baldone e Clark, e consiste na colocação de uma lente macia gelatinosa, geralmente uma lente descartável de silicone hidrogel, sob uma lente rígida, de alta permeabilidade ao oxigênio (DK)[4]. Essa combinação tem como função aliviar o desconforto, melhorar o posicionamento e auxiliar a estabilidade da lente rígida, além de proteger a córnea em caso de erosões por toque excessivo da LCRGP sobre a córnea. Sendo assim, permite ao paciente uma melhor qualidade visual aliada ao maior conforto ocular. [5]

O objetivo deste trabalho é relatar o sucesso do sistema piggyback em um caso desafiador de adaptação de lente de contato em paciente jovem com distrofia corneana de provável subtipo macular.

DESCRIÇÃO DO CASO

Paciente feminina, 28 anos, hígida, com queixa de baixa acuidade visual (AV) em ambos os olhos (AO) e relatos de dor ocular recorrente associada a fotofobia e hiperemia. Informa opacidade corneana bilateral desde os 6 meses de idade. Realizou ceratoplastia lamelar anterior (ALK) no olho direito (OD) em 2010 e ceratoplastia lamelar anterior profunda (DALK) no olho esquerdo (OE) em 2012, na qual evoluiu com a síndrome de Urrets-Zavalia. Após ambos os procedimentos, considera que a melhora visual ocorreu, mas foi transitória. Nega uso de óculos e refere pequena experiência com lentes de contato, mas sem boa adaptação ou melhora visual significativa. Apresenta história familiar de baixa AV (irmão), mas desconhece detalhes.

Ao exame oftalmológico apresentou: AV sem correção (AVSC) 20/70 no OD e 20/200 no OE; AV com pinhole (AVPH) 20/40 no OD e 20/80 no OE e AV com refração de 20/60 (-1,00 -2,00 x 80º) no OD e 20/200 (+3,00 -3,00 x 155º) no OE. À biomicroscopia: opacidade corneana superficial, pupila 3.5mm, enxerto lamelar anterior com bom aspecto, cristalino transparente no OD e opacidade corneana superficial, pupila midriática fixa 7.5mm e cristalino transparente no OE; fundoscopia sem alterações e pressão intraocular: 18 no OD e 14 mmHg no OE. Paquimetria 656 no OD e 572 no OE.

Inicialmente, foi realizada uma ceratectomia fototerapêutica (PTK) com ablação transepitelial de 100 micra no OE (Figura 1). Houve melhora da AV no OE, com AVSC de 20/125 e AVPH de 20/60 com evidência à biomicroscopia de área central corneana mais clara do que observado anteriormente.

Após a melhora com a PTK, foi realizado o teste de lente. Este foi iniciado com LCRGP multicurvas, modelo Rose K2 e Rose K2 IC, ambas da empresa Mediphacos. Entretanto, elas se mostraram instáveis e descentradas, com pontos de toque sobre a córnea e subsequente aumento do desconforto. O teste foi então continuado com os modelos de lente esclerais (Esclera) e corneoesclerais (Rose K2 XL), também da empresa Mediphacos, mas estas apresentaram entrada de bolhas na borda inferior, devido a uma possível toricidade escleral. Posteriormente, em novo teste, em outro serviço, foi feita adaptação com o uso da lente asférica corneana Cléber Godinho (CG - Mediphacos), curva base 44.00 D no OD e 43.00 D no OE, em que foi observado uma boa centralização da lente com troca lacrimal e boa AV, 20/30 AO. Nesse momento, a paciente foi orientada a usar a lente por 1 semana, sendo que no último dia, antes do retorno, deveria dormir com a mesma.

Figura 1: Topografia de córnea de ambos os olhos. É possível avaliar irregularidade corneana em ambos os olhos. No olho esquerdo, observa-se um aplanamento central assimétrico, resultado após a ceratectomia fototerapêutica (PTK).

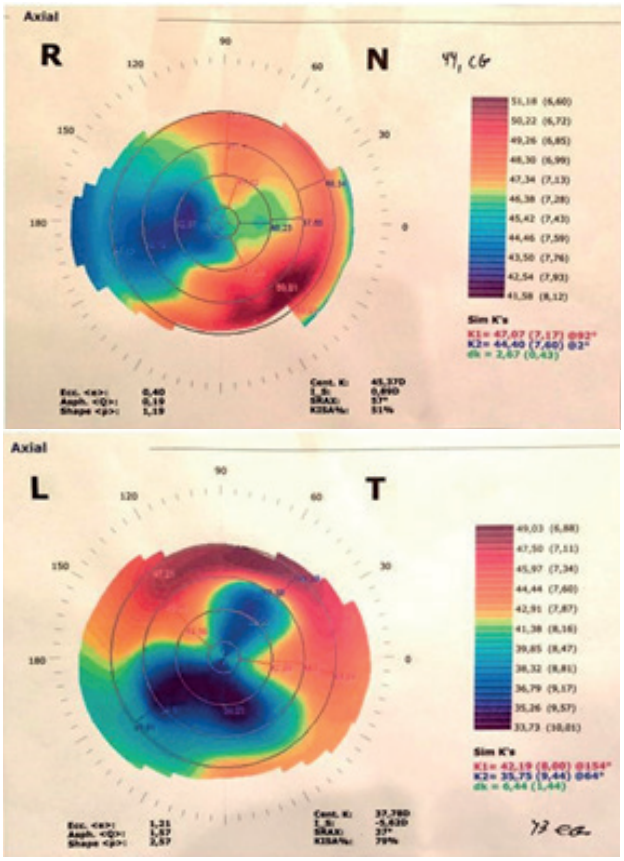

Fonte: acervo dos autores

Figura 2: A e B - Biomicroscopia do olho direito mostrando opacidade corneana superficial, enxerto lamelar anterior com bom aspecto, presença de cisto central e ausência de lesões coraveis a fluoresceína. C - Biomicroscopia do olho esquerdo revelando presença de hiperemia ocular leve,opacidade corneana superficial e pupila midriática fixa 7.5mm. D - Olho esquerdo com área de erosão temporal superior corada pela fluoresceína.

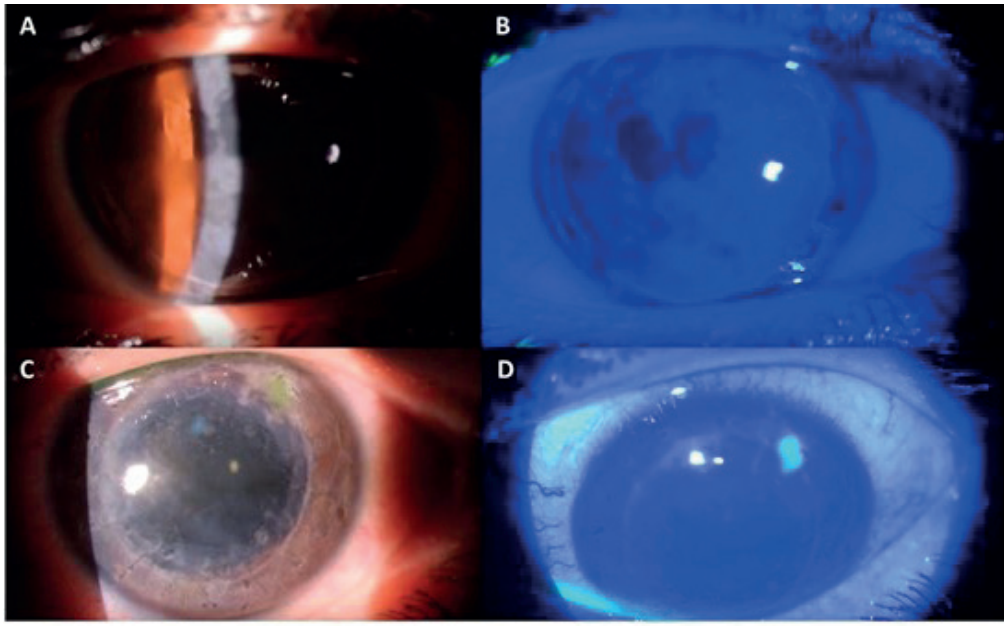

Fonte: acervo dos autores

Figura 3: Adaptação, no olho direito (A) e no olho esquerdo (B), do sistema piggyback no qual uma lente gelatinosa foi colocada sob uma LCRGP modelo CG (Mediphacos).

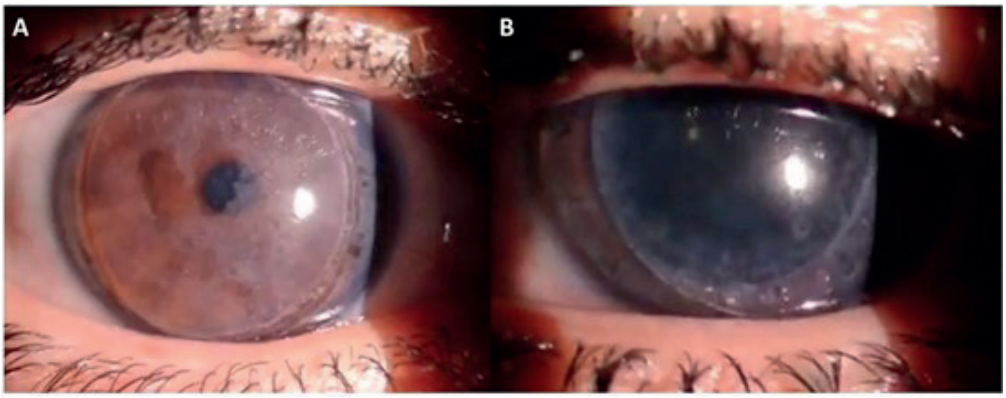

Fonte: acervo dos autores

No retorno, queixou-se de dor, fotofobia e embaçamento visual. À biomicroscopia o OD apresentava cisto central, córnea sem áreas coradas pela fluoresceína, com ausência de hiperemia ocular e no OE hiperemia conjuntival leve com área de erosão temporal superior corada pela fluoresceína (Figura 2). Prescrito Regencel e lubrificante ocular para AO, orientado oclusão ocular noturna e colocada lente gelatinosa hidrofílica no OE. Após 10 dias, apresentou melhora dos sintomas, AVSC 20/60 no OD e 20/200 no OE e biomicroscopia do OD com pequenas puntatas temporais superiores e no OE ponto único corável.

Após tratamento da superfície ocular, foi optado pelo teste de lente com o sistema piggyback, no qual foi observado um bom padrão com a utilização da LCRGP modelo CG 44.0 D no OD e 43.5 D no OE, ambas com poder de -2,50 dioptrias, sobre lentes de contato gelatinosas (Figura 3) e AV final de 20/25 AO. Paciente segue em acompanhamento regular, realiza a troca das lentes gelatinosas a cada 10 dias e está muito satisfeita com a AV.

DISCUSSÃO

Os pacientes com distrofia macular que apresentam pouco ou nenhum sintoma geralmente não necessitam de tratamento específico, sendo acompanhados com exames oftalmológicos periódicos. No caso de erosões corneanas recorrentes, colírios lubrificantes, pomadas, antibióticos

e lentes de contato especiais podem ser usados. Em casos leves com opacidades superficiais, a ceratectomia fototerapêutica (PTK) com o uso do excimer laser pode ser usado para remoção de algumas anormalidades no tecido corneano superficial. Porém, no caso das distrofias com alteração importante da regularidade e transparência corneana em camadas mais internas, os pacientes normalmente necessitam do transplante de córnea. Na maioria das vezes, uma ceratoplastia penetrante, devido à redução visual severa por volta da terceira década de vida se faz necessária. A recorrência da distrofia macular na córnea doadora é rara, mas pode ocorrer após alguns anos, assim como no caso relatado. [1,3,6,7]

Desse modo, apesar da melhora visual relatada pela nossa paciente após a realização dos transplantes de córnea, a recidiva das opacidades corneanas, o quadro de erosões frequentes e a irregularidade corneana não permitiam qualidade visual satisfatória, sendo necessário nova abordagem para a reabilitação visual. Diante de tal desafio, foi optado pela adaptação de lentes e o sistema piggyback apresentou-se como uma alternativa eficaz para garantir boa visão e adaptação com conforto pela paciente.

O sistema piggyback normalmente é indicado em pacientes que apresentam intolerância ou desconforto à LCRGP, instabilidade destas, ou presença de toque frequente da LCRGP sobre a córnea. Esse sistema permite aos pacientes maior conforto, mas suas desvantagens são uma maior dificuldade de manejo devido ao uso simultâneo de duas lentes e a presença de uma barreira dupla nos olhos, com maior risco de hipóxia e complicações que levam ao edema corneano. No entanto, essas complicações podem ser minimizadas escolhendo os parâmetros apropriados (permeabilidade de oxigênio e design asférico disponível) e permitindo que ambas as lentes tenham alguma mobilidade durante o piscar. [8,9]

CONCLUSÃO

Por ser um tratamento descrito há 50 anos[4] o sistema piggyback por muitas vezes é esquecido durante as adaptações de lentes de contato. No entanto, em casos semelhantes ao da paciente, em que há presença de córnea com superfície irregular e quadro de erosões frequentes, tal adaptação possibilitou a união da capacidade de correção visual da LCRGP com o conforto e proteção propiciadas pela lente gelatinosa.

Apesar dos riscos atribuídos ao uso de duas lentes no sistema piggyback, a indicação individualizada do modelo, o treinamento, as orientações adequadas ao paciente, o acompanhamento oftalmológico frequente e a troca regular, tornam esse sistema uma alternativa viável, interessante e confortável para reabilitação visual em casos desafiadores como o descrito.

REFERÊNCIAS BIBLIOGRÁFICAS

1. Klintworth G. Corneal dystrophies. Orphanet Journal of Rare Diseases. 2009;4(1).
2. Abreu E, Novaes G, Fernandes B, Odashiro P, Odashiro A, Parizotto I *et al*. Corneal stromal dystrophies: a clinical pathologic study. Arquivos Brasileiros de Oftalmologia. 2012;75(6):390-3.
3. Karimian F, Baradaran-Rafii AR, Feizi S, Zare M, Jafarinasab MR, Javadi MA *et al*. Outcomes of penetrating keratoplasty for macular corneal dystrophy. Journal of ophthalmic & vision research. 2009;4(1):14–18.
4. Tsubota K, Mashima Y, Murata H, Yamada M. A Piggyback Contact Lens for the Correction of Irregular Astigmatism in Keratoconus. Ophthalmology. 1994;101(1):134-9.
5. Lindsay R, Connell B, Snibson G. Contact lens management of keratoconus in a patient with residual astigmatism resulting from implantation of a toric intraocular lens. Clinical and Experimental Optometry. 2013;96(2):238-241.
6. Bourges J. Corneal dystrophies. Journal Français d'Ophtalmologie. 2017;40(6):e177-e192.
7. Aggarwal S, Peck T, Golen J, Karcioglu Z. Macular corneal dystrophy: A review. Survey of Ophthalmology. 2018;63(5):609-617.
8. Sengor T, Kurna SA, Akı S, Ozkurt Y. High Dk piggyback contact lens system for contact lens-intolerant keratoconus patients. Clin Ophthalmol. 2011;5:331–5.
9. Acar BT, Vural ET, Acar S. Effects of contact lenses on the ocular surface in patients with keratoconus: piggyback versus ClearKone hybrid lenses. Eye Contact Lens. 2012 Jan;38(1):43-8.

Relato de Caso

Distrofia macular anular concêntrica benigna: Relato de caso

Benign concentric annular macular dystrophy: Case report

Frederico de Miranda Cordeiro[1]* https://orcid.org/0000-0002-2779-3798
Carolina Serpa Braga[1] https://orcid.org/0000-0003-1663-7877
Aline Reuter Pimenta[2] https://orcid.org/0000-0001-7403-9811
Anna Carlinda Arantes de Almeida Braga[3] https://orcid.org/0000-0003-2134-1982
Pedro Luiz Lage Bodour Danielian[4] https://orcid.org/0000-0001-8893-071X
Haroldo Gonçalves Dias Júnior[1] https://orcid.org/0000-0002-6832-5085
João Vitor Menezes Costa[1] https://orcid.org/0000-0003-0965-1021
Tereza Cristina Moreira Kanadani[1] https://orcid.org/0000-0002-8782-8462

RESUMO

A distrofia macular anular concêntrica benigna (DMACB) é uma doença incomum, cuja principal característica é a presença simétrica e bilateral da maculopatia em bull's eye. Apesar de geralmente apresentar boa acuidade visual, pode apresentar variações na apresentação clínica. Trata-se do relato de caso de uma paciente de 51 anos, com queixa de baixa da acuidade visual progressiva bilateral. Exame oftalmológico releva maculopatia em bull's eye, porém sem história de uso prévio de medicações tópicas e/ou sistêmicas, sem antecedentes familiares e doenças oftalmológicas. Exames complementares, como angiografia fluorescente, tomografia de coerência óptica e autofluorescência auxiliam no diagnóstico de DMACB. Diante de maculopatias em bull's eye, importantes diagnósticos diferenciais devem ser levados em consideração, como distrofia de cones, uso de cloroquina e seus derivados, buraco macular crônico e doença de Stargardt.

Palavras-chave: Degeneração Macular. Angiofluoresceinografia. Diagnóstico Diferencial. Relatos de Caso.

ABSTRACT

Benign concentric annular macular dystrophy (BCAMD) is an uncommon disease of which the main feature is the symmetrical and bilateral bull's eye maculopathy. Despite its usual progression with good visual acuity (VA), there might be some variation on its clinical presentation. The following case report is about a 51 year-old female patient who reported progressive and bilateral loss in her VA. Ophthalmological exam revealed bull's eye maculopathy without history of using topical or systemic medications and also no family history. It is important to emphasize the importance of complementary exams, such as fluorescein angiography, optical coherence tomography and autofluorescence, which may help the diagnosis of BMACD. In cases of bull's eye maculopathy, the differential diagnosis plays an essential role, as cone dystrophy, chloroquine intoxication, chronic macular hole and Stargardt's disease must be ruled out.

Keywords: Geographic Atrophy. Fluorescein Angiography. Differential Diagnosis. Case Reports.

1. Instituto de Olhos Ciências Médicas (IOCM) - Belo Horizonte/Minas Gerais

2. Faculdade Ciências Médicas de Minas Gerais (CMMG) - Belo Horizonte/Minas Gerais

3. Centro Universitário de Belo Horizonte (UniBH) - Belo Horizonte/Minas Gerais

4. Faculdade de Medicina da Universidade Federal de Minas Gerais (UFMG) - Belo Horizonte/Minas Gerais

***Autor correspondente:**
Frederico de Miranda Cordeiro
AME Excelência em Visão: Avenida Presidente Vargas, 99 (salas 104-108-109), Centro, Congonhas/Minas Gerais, Brasil. CEP: 36410-066
Email: mcordeiro.fred@gmail.com
Telefone: +55 (31) 99724-0657

INTRODUÇÃO

A distrofia macular anular concêntrica benigna (DMACB), descrita pela primeira vez em 1974 por August F. Deutman, é um quadro raro hereditário de padrão autossômico dominante. Como o próprio nome sugere, a DMACB normalmente se desenvolve sem acometimento significativo da acuidade visual (AV), o que, somado ao seu caráter raro, torna ainda mais difícil a estimativa de sua prevalência na população. Entretanto, alguns casos apresentam redução significativa da AV, além de alteração da visão cromática no eixo tritan, manifestações que ocorrem, geralmente, na vida adulta.[1,2]

Alguns estudos indicam que mutações no gene IMPG-1, no cromossomo 6, estão relacionadas à doença. É descrita, também, uma possível correlação entre a localização dessa mutação e o prognóstico da doença.[3]

O achado característico da DMACB é a maculopatia em bull's eye, em que se percebe uma lesão em formato de anel ao redor da mácula. Assim, o seu diagnóstico diferencial envolve toxicidade pelo uso regular de cloroquina e hidroxicloroquina, distrofia de cones, buraco macular crônico e doença de Stargardt.[2,4]

O objetivo deste artigo é apresentar um caso de doença macular anular concêntrica benigna e, diante dos exames complementares e apresentação clínica, discutir e apresentar os diagnósticos diferenciais das maculopatias em *bull's eye*.

RELATO DE CASO

Paciente do sexo feminino, 51 anos, apresenta queixa de baixa AV progressiva em ambos os olhos (AO), com início há 02 anos. Refere que não apresenta histórico prévio de doenças oftalmológicas, tratamentos oculares, comorbidades sistêmicas ou uso de qualquer medicação tópica, oral ou parenteral. Nega qualquer alteração oftalmológica na família.

Ao exame, apresenta AV corrigida de 20/50-3 e 20/50+2 no olho direito e esquerdo, respectivamente. À biomicroscopia nota-se catarata nuclear inicial em AO. Pressão intraocular de 15 mmHg em AO. À fundoscopia observa-se brilho macular reduzido, com área atrófica anular circunscrita à região da fóvea, simétrica em AO (Figura 1).

Figura 1: Fundoscopia evidenciando brilho macular reduzido e área atrófica anular circunscrita à região em AO, caracterizando o achado em *bull's eye*.

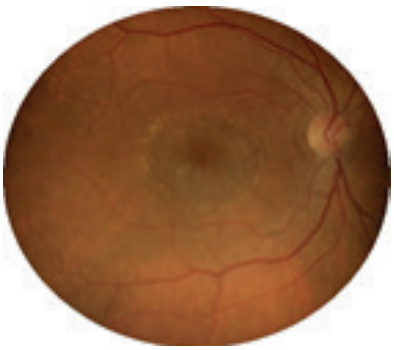

Fonte: acervo dos autores

Após o exame clínico e diante do sinal da maculopatia em bull's eye, foram levantadas as hipóteses diagnósticas que contemplassem tal alteração. Assim, exames complementares foram solicitados para a elucidação diagnóstica.

Realizado, então, angiofluoresceinografia (AFG) que evidenciou área hiperfluorescente macular por defeito em janela simétrica em AO (Figura 2). A autofluorescência demonstrou hipoautofluorescência central com halo hiperfluorescente em AO (Figura 3). A tomografia de coerência óptica (OCT) revelou atrofia da retina externa perifoveal, com descontinuidade da zona elipsóide em AO (Figura 4).

Figura 2: Angiofluoresceinografia evidenciando área hiperfluorescente macular por defeito em janela simétrica em AO.

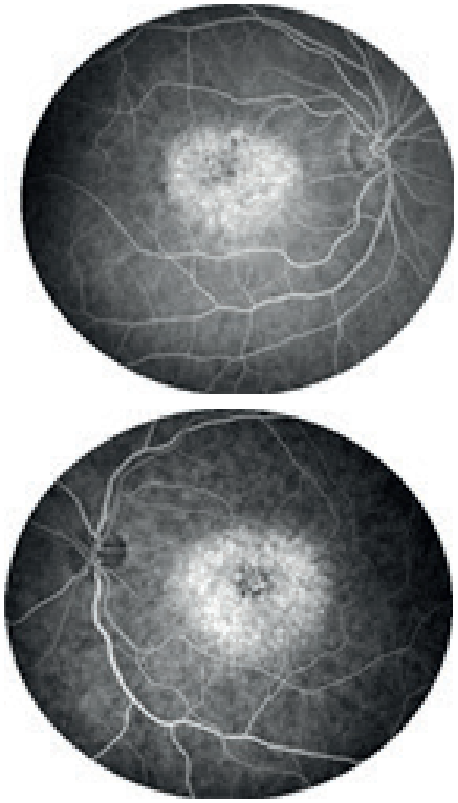

Fonte: acervo dos autores

Figura 3: Autofluorescência demonstrando hipoautofluorescência central com discreto halo hiperfluorescente em AO.

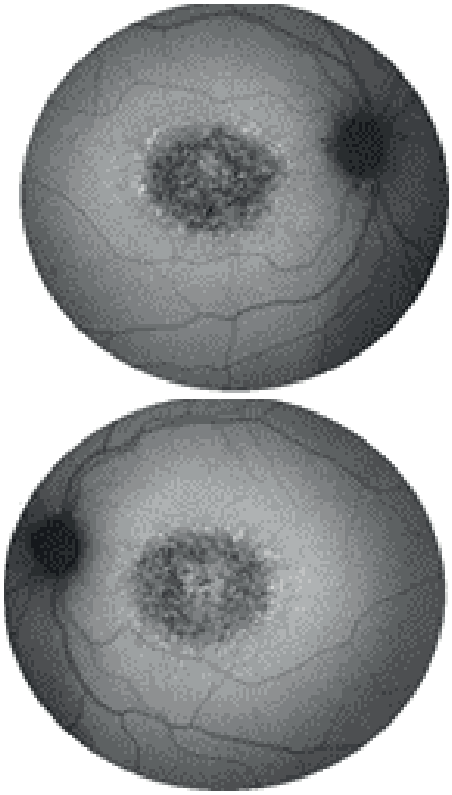

Fonte: acervo dos autores

Figura 4: OCT indicando significativa atrofia de retina externa perifoveal, com descontinuidade da zona elipsóide em AO.

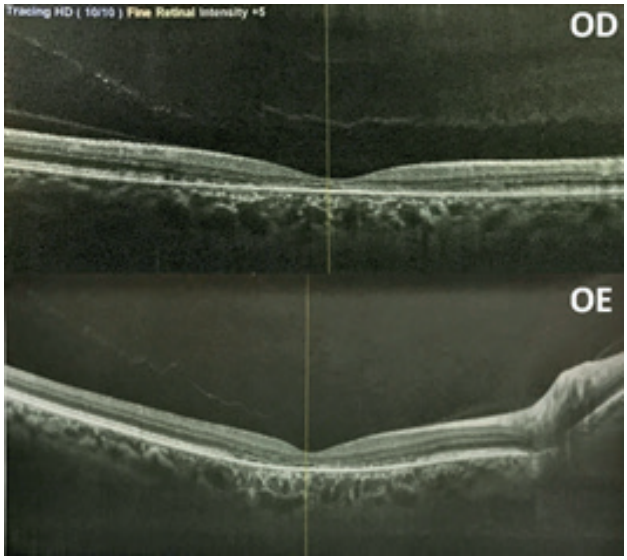

Fonte: acervo dos autores

Foram também solicitados eletro-oculograma e eletrorretinograma. No entanto, a paciente não teve acesso a tais exames.

Diante da apresentação clínica e dos exames complementares, aventou-se a hipótese diagnóstica de DMACB, sendo uma das maculopatias em *bull's eye*. Optou-se, portanto, por acompanhamento clínico semestral e orientação quanto à possibilidade de transmissão hereditária de tal condição.

DISCUSSÃO

A DMACB consiste em uma distrofia retiniana de manifestação clínica variável, geralmente de curso benigno, mas podendo haver redução da AV e discromatopsia, principalmente em casos de degeneração macular mais generalizada com maior acometimento dos fotorreceptores.[2,3,5]

O achado em *bull's eye* requer o diagnóstico diferencial com toxicidade por cloroquina e seus derivados, distrofia de cones e a doença de Stargardt. As distrofias de cones consistem num grupo de distúrbios hereditários que podem se manifestar com AV reduzida, discromatopsias graves, nistagmo e fotofobia.[6]

Devido à semelhança na apresentação clínica dessas condições, caracterizada pela maculopatia em *bull's eye*, os exames complementares são fundamentais para a diferenciação da DMACB. A AFG permite a visualização do contraste na área de rarefação do EPR, que se evidencia pela formação de um anel hiperfluorescente ao redor da fóvea em AO[4]. O defeito em janela com aspecto pontilhado coalescente também pode ser visualizado na doença de Stargardt na AFG. No entanto, diferentemente da DMACB, essa condição apresenta o característico silêncio coroidiano, além das lesões amareladas ("*flecks*") ao nível do EPR.[7,8,9]

O exame de autofluorescência permite analisar a fisiologia do EPR por meio do mapeamento topográfico do acúmulo de lipofuscina. No caso da DMACB, tal mapa pode evidenciar um área de baixa atividade celular, traduzida por hipoautofluorescência central com discreto halo hiperfluorescente[4]. Na distrofia de cones, pode-se encontrar alteração similar, enquanto que, na doença de Stargardt, a autofluorescência, em geral, apresenta lesões hipoautofluorescentes, correspondendo à área macular, nem sempre acompanhada de halo hiperfluorescente. Na presença de "*flecks*", é possível avaliar áreas de hiper e hipoautofluorescências puntiformes ao redor da região foveal.[9]

Apesar da OCT ser pouco usado para o diagnóstico de DMACB devido à baixa especificidade, o achado de significativa atrofia da retina externa perifoveal com descontinuidade da zona elipsóide em AO contribui para auxiliar no diagnóstico da paciente. Trata-se de um exame que pouco contribui para a diferenciação das maculopatias em *bull's eye*.4

O eletrorretinograma (ERG) de campo amplo avalia a atividade elétrica da retina em resposta a um estímulo luminoso. Apesar de não ter sido utilizado no presente relato, o ERG poderia ser útil no diagnóstico diferencial com as distrofias de cone, condição que apresenta redução da amplitude e atraso na resposta do campo total. Na DMACB, espera-se um ERG de campo total sem alterações e, sendo assim, o ERG multifocal estaria melhor indicado nessa condição.[4]

Assim, a anamnese, a história familiar, os exames complementares e a investigação genética de pacientes que apresentam maculopatia em *bull's eye* são fundamentais para uma completa definição diagnóstica. Tal diferenciação é importante para o acompanhamento e orientação dos pacientes, uma vez que, apesar das semelhanças clínicas, o curso natural e prognóstico das doenças são diferentes entre si.[2,3,5]

REFERÊNCIAS

1. Deutman AF. Benign concentric annular macular dystrophy.

Am J Ophthalmol. 1974; 78(3):384-96.

2. Mendonça LSM, Lavigne LC, Chaves LFOB, Garcia JMBB, Isaac DLC, Ávila M. Distrofia macular anular concêntrica benigna. Rev Bras Oftalmol. 2015; 74(3):183-5.
3. González-Gómez A, Romero-Trevejo JL, Garcia-Ben A, Garcia-Campos JM. Bull´s eye maculopathy caused by a novel IMPG-1 mutation. Ophthalmic genet. 2018; 40(1):71-3.
4. Pereira CR, Pereira MB, Damasceno EF. Autofluorescência em um caso de distrofia macular anular concêntrica benigna. Rev Bras Oftalmol. 2019; 78(4):260-3.
5. Gómez-Faiña P, Alarcón-Valero I, Buil Calvo JA, Calsina-Prat M, Matin-Moral D, Lillo-Sopena J, *et al*. Benign concentric annular macular dystrophy. Arch Soc Esp Oftalmol. 2007; 82:373-6.
6. Aboshiha J, Dubis AM, Carroll J, Hardcastle AJ, Michaelides M. The cone dysfunction syndromes. Br J Ophtalmol. 2016; 100(1):115-21.
7. Tsang SH, Sharma T. Stargardt Disease. Adv Esp Med Biol. 2018; 1085:139-151.
8. Maia Júnior OO, Takahashi WY, Arantes TEF, Barreto RBP, Andrade Neto JL. Estudo macular na doença de Stargardt. Arq Bras Oftalmol. 2008; 71(1): 7-12.
9. Gouveia EB, Morales MS, Allemann N, Matte G, Berezovsky A, Sallum JM. Aspectos da tomografia de coerência óptica na doença de Stargardt: relato de caso. Arq Bras Oftalmol. 2006 Aug;69(4):589-92.

Relato de caso

Necrose retiniana aguda de etiologia presumível por herpesvírus

Acute retinal necrosis due to presumed herpesvirus etiology

Arthur Moreira de Freitas[1], Bruna Penna Guerra Lages[1], Isabella Cristina Tristão Pinto[2], Maria Isabel Passos Simões Dias Sampaio Tom Back[2], Wilton Feitosa de Araújo[3], Carolina Miranda Hannas[2]

1 -Faculdade Ciências Médicas - Belo Horizonte, Minas Gerais, Brasil

2 - Instituto de Olhos Ciências Médicas - Belo Horizonte, Minas Gerais, Brasil

3 - Santa Casa de Misericórdia - Belo Horizonte, Minas Gerais, Brasil

Instituição: Instituto Vizibelli - Hospital Lifecenter - Belo Horizonte, Minas Gerais, Brasil

Autor correspondente: Maria Isabel Passos Simões Dias Sampaio Tom Back

Endereço eletrônico: bbelsampaio@hotmail.com

RESUMO

Introdução: A necrose retiniana aguda é uma forma rara de retinite necrotizante infecciosa que acomete indivíduos independente do sexo ou da idade. É caracterizada por panuveíte aguda, com periarterite retiniana, progredindo para retinite necrotizante difusa e, eventualmente, para descolamento de retina. Este trabalho objetiva relatar um caso de necrose retiniana aguda, com acometimento unilateral e etiologia presumível por herpesvírus. Descrição do caso: Homem de 67 anos, queixando dor ocular e baixa acuidade visual no olho direito, com 15 dias de evolução. Apresentava redução da acuidade visual, uveíte anterior e posterior, com lesões sugestivas de necrose retiniana aguda. Foi investigado para HIV, tuberculose, sífilis, toxoplasmose e herpesvírus. Apresentou IgM e IgG positivo para citomegalovírus e apenas IgG positivo para vírus herpes simples. Apesar do IgM positivo para CMV, foi optado por manter o tratamento com o Aciclovir, devido a forte suspeita etiológica de herpes simples. O paciente evoluiu com boa resposta ao tratamento, apresentando melhora clínica e visual. Discussão: Os agentes causadores de necrose retiniana aguda mais comuns são os vírus herpes simples e varicela zóster, porém outros vírus da família devem ser investigados. O diagnóstico é clínico, na maioria dos casos, mas a confirmação etiológica pode ser realizada. A análise de fatores clínicos e epidemiológicos, associada à classificação da uveíte e à observação dos achados oftalmológicos são um bom guia para a definição etiológica e para a melhor condução do caso. Os exames complementares devem ser solicitados criteriosamente, tendo os resultados relacionados com a clínica, antes da tomada de decisão.

Palavras-chave: Uveíte. Síndrome de Necrose Retiniana Aguda. Herpesviridae.

ABSTRACT

Introduction: Acute retinal necrosis is a rare form of infectious necrotizing retinitis that affects individuals regardless of sex or age. It is characterized by an acute panuveitis, with associated retinal periarteritis, progressing to a diffuse necrotizing retinitis and, eventually, to retinal detachment. This study aims to report a case of acute retinal necrosis, with unilateral involvement and presumed etiology by herpesvirus. Case description: A 67-year-old man, complaining of eye pain and low visual acuity in his right eye, with 15 days of evolution. He had reduced visual acuity, anterior and posterior uveitis, with lesions suggestive of acute retinal necrosis. The patient was tested for HIV, tuberculosis, syphilis, toxoplasmosis and herpesvirus. He presented positive IgM and IgG for cytomegalovirus and positive IgG for herpes simplex virus, only. Despite the positive IgM for CMV, the treatment with Acyclovir was sustained due to the strong etiological suspicion of herpes simplex. The patient evolved with good response to treatment, progressing with clinical and visual improvement. Discussion: Acute retinal necrosis cases due to infection are frequently related to herpes simplex and varicella zoster viruses, but other viruses of the same family should be investigated. The diagnosis is clinical, in most cases, but etiological confirmation can be performed. The analysis of clinical and epidemiological factors, associated with the according classification of the onset uveitis and the observation of ophthalmological findings is a solid based thread for the etiological definition and for better management of the case. Complementary exams must be carefully requested, and the results must be associated with the clinical presentation before the medical conduct is chosen.

Keywords: Uveitis. Retinal Necrosis Syndrome, Acute. Herpesviridae.

INTRODUÇÃO

A necrose retiniana aguda (NRA) é uma forma rara de retinite necrotizante infecciosa que acomete tanto indivíduos imunossuprimidos, como também indivíduos imunocompetentes, independente do sexo ou da idade.[1,2] Possui incidência de 0,50–0,63 por milhão por ano, correspondendo a 1,3% das uveítes.[3] O quadro é caracterizado por uma panuveíte aguda, com periarterite retiniana, progredindo para retinite necrotizante difusa e, eventualmente, para descolamento de retina regmatogênico (DRR).[1,2]

A principal etiologia são os vírus da família *herpesviridae*, sendo o vírus herpes simples (HSV) o mais comum em jovens e o vírus varicela zóster (VVZ) o mais comum em idosos. O prognostico é reservado, dada a possibilidade de eventos isquêmicos retinianos, de acometimento do nervo óptico e de DRR, com mais da metade dos acometidos mantendo visão de 0,10. A gravidade do quadro torna o diagnóstico clínico e etiológico essencial, possibilitando o estabelecimento de tratamento assertivo e precoce.[1]

Este trabalho objetiva relatar um caso de NRA, com acometimento unilateral e etiologia presumível por herpesvírus, ressaltando fatores clínicos e epidemiológicos essenciais para o diagnóstico e para o tratamento.

DESCRIÇÃO DO CASO

Paciente masculino de 67 anos, com história pregressa de criptococose pulmonar (2015), em tratamento para granulomatose linfomatóide com prednisona 20 mg/dia, sem outras comorbidades, com passado de toxoplasmose ocular tratada no olho esquerdo (OE) e de facoemulsificação com implante de lente intraocular (LIO) em ambos os olhos (AO). Compareceu com queixa de dor ocular e baixa acuidade visual, com 15 dias de evolução, no olho direito (OD). Apresentava acuidade visual com correção de 0.32 (-0.50 DE -0.75 x 15 DC) no OD e 0.05 (-0.75 DE) no OE. A biomicroscopia evidenciava conjuntiva calma, córnea transparente com precipitados ceráticos, reação de câmara anterior (2/4+), midríase paralítica e LIO tópica no OD e ausência de alterações no OE. A fundoscopia (Figura 1) mostrou vitreíte, escavação fisiológica, presença de lesões esbranquiçadas de aspecto exsudativo em região temporal próximas a arcada temporal superior, áreas de exsudação e de hemorragias intra retinianas maculares e temporais à mácula no OD; e vítreo claro, escavação fisiológica e lesão sugestiva de cicatriz de coriorretinite temporal à fóvea no OE, sem sinais de atividade. A pressão intraocular era 28 mmHg no OD e 15 mmHg no OE.

Figura 1: Fundoscopia OD antes do tratamento (acima) e fundoscopia OE (abaixo).

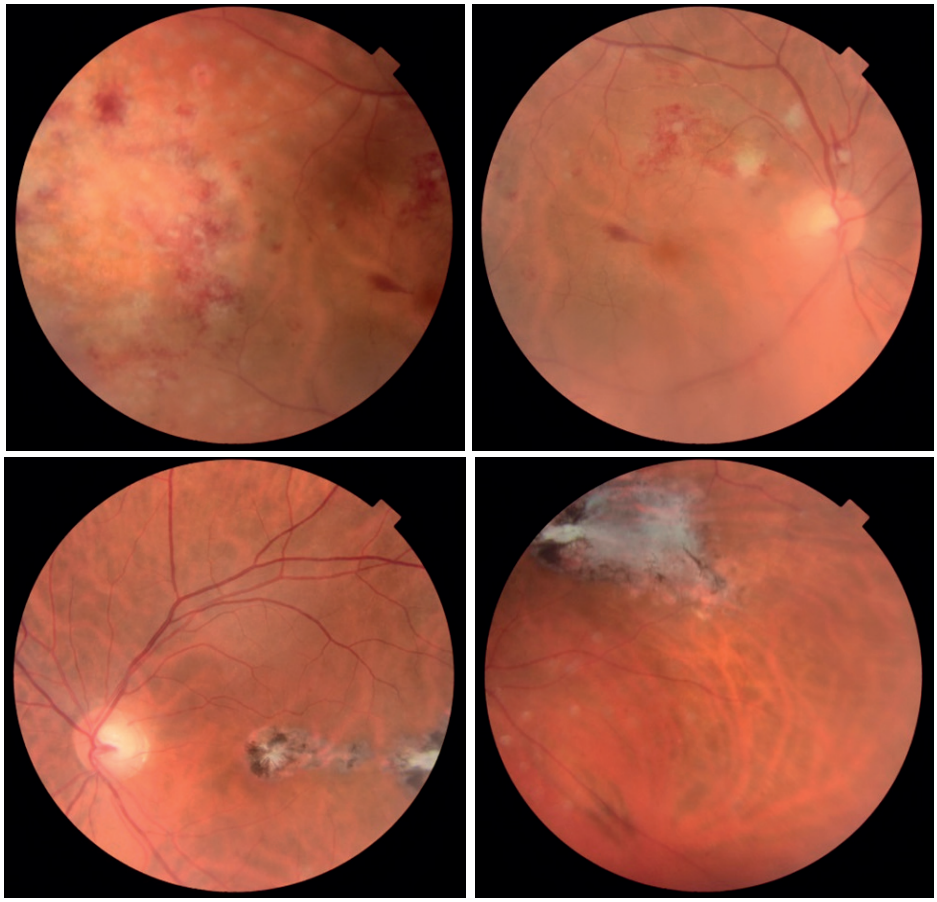

Fonte: Instituto Vizibelli

O exame de angiografia (Figura 2) evidenciou lesão compatível com coriorretinite, mostrando exsudação difusa temporal, com ausência de áreas importantes de isquemia ou de neovasos e presença de edema macular leve no OD e lesão sugestiva de coriorretinite de

aspecto cicatricial no OE. As prováveis etiologias aventadas foram tuberculose ocular, sífilis ocular, toxoplasmose atípica e necrose retiniana aguda por herpesvírus, sendo a última a principal. O tratamento escolhido foi o Aciclovir intravenoso (10 mg/Kg de 8/8h), durante 14 dias, seguido por administração via oral (800 mg, 5 vezes ao dia), por 12 semanas. Também, foi prescrito prednisona oral (20 mg/dia), tropicamida tópica de 8/8h e maxidex tópico de 3/3h, em desmame.

Figura 2: Angiografia OD antes do tratamento

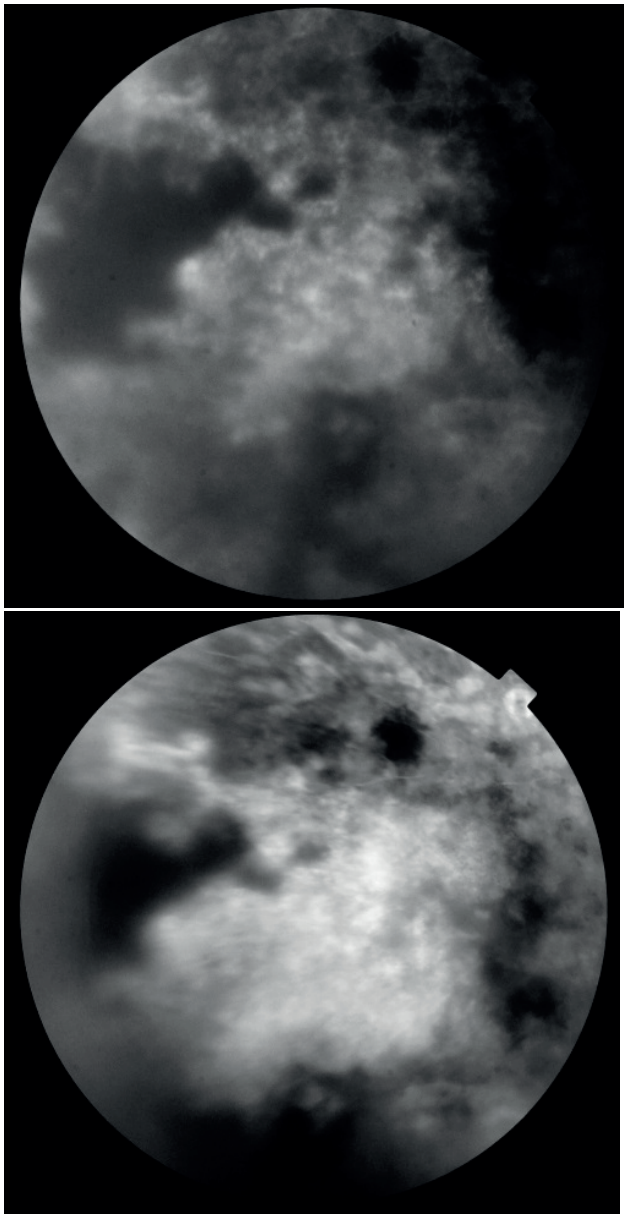

Fonte: Instituto Vizibelli

Durante a internação, o paciente apresentou IgG positivo e IgM negativo para toxoplasmose, VDRL e FTA-ABS negativos, sorologia para HIV negativa e propedêutica para tuberculose negativa. O exame de IgG foi positivo para citomegalovírus (CMV) e para HSV e de IgM positivo apenas para CMV. Apesar do IgM positivo, foi optado por manter o tratamento com o Aciclovir, devido a forte suspeita clínica de infecção por HSV. O exame para VVZ não estava disponível. O paciente evoluiu com boa resposta ao tratamento, com melhora clínica (Figura 3) e acuidade visual final 0.50.

Figura 3: Fundoscopia OD após o tratamento

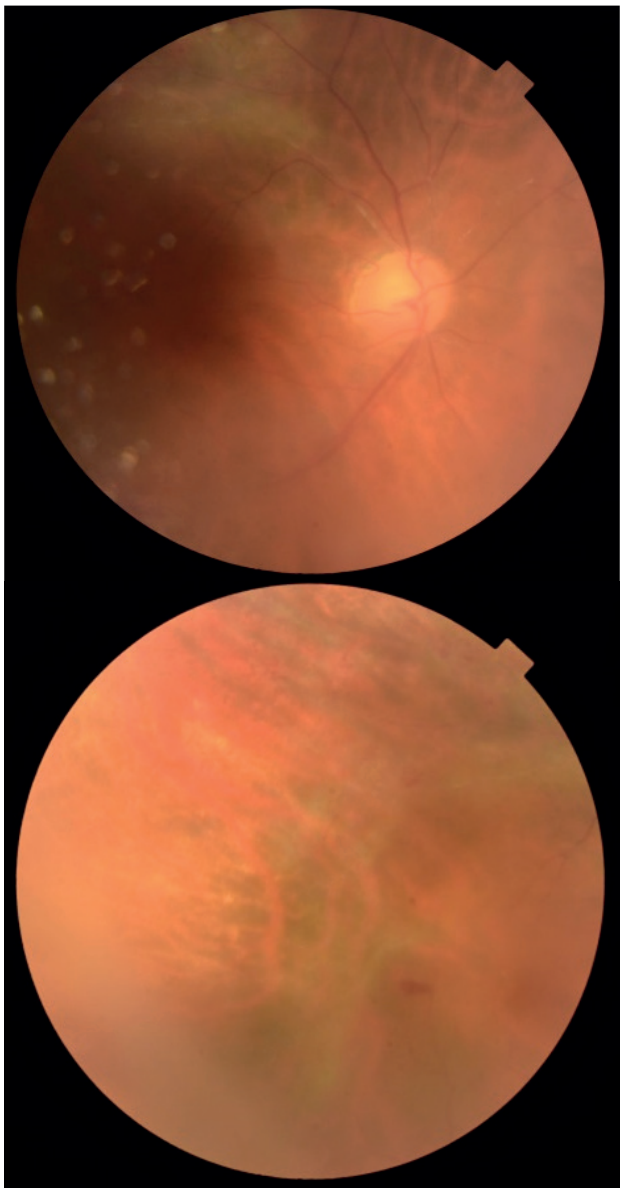

Fonte: Instituto Vizibelli

DISCUSSÃO

A NRA pode ocorrer isoladamente ou associada às infecções virais extra oculares, como a infecção cutânea e a encefalite por HSV.[1] A duração média dos sintomas é de 15 dias. Em geral, o quadro ocular tem início unilateral, com borramento visual e floaters, devido a vitreíte, podendo cursar com dor, como no caso relatado.[1,3]

Os critérios diagnósticos definidos pela Sociedade Americana de Uveítes incluem a presença de uveíte anterior e de vitreíte proeminentes; a presença de infiltrados periféricos (caracterizados por lesões branco amareladas profundas com bordas bem definidas e com possíveis hemorragias associadas), a progressão circunferencial acometendo tardiamente o pólo posterior; a vasculite retiniana oclusiva e a rápida progressão na ausência de tratamento. As

lesões agudas tendem a se resolver após 6 a 12 semanas, deixando uma lesão necrótica com bordas hiperpigmentadas, nos locais de infiltrado.[1]

Os agentes mais comuns são o HSV e o VVZ, porém outros vírus da família devem ser investigados. O diagnóstico de NAR é clínico, na maioria dos casos, mas a confirmação etiológica pode ser realizada.[4] Os testes de anticorpos no soro e nos fluidos oculares, a cultura viral, a biópsia retiniana e a imunocitoquímica, são úteis, mas o uso é dificultado por baixa sensibilidade ou especificidade, disponibilidade limitada ou risco excessivo.[5] A reação em cadeia da polimerase (PCR), para pesquisa viral ou anticorpos antivirais, pode ser feita após paracentese da câmara anterior para obter humor aquoso ou após biópsia do vítreo.[4] A PCR quantitativa em tempo real (qPCR) detecta o ácido desoxirribonucléico viral e estima com precisão o número de cópias do genoma viral em fluidos oculares. Em relação às taxas de detecção de vírus patogênicos, o teste mostrou taxas positivas de 79-100% para HSV ou VVZ em casos de suspeita NRA.[5]

Em relação aos agentes da família *herpesviridae*, sabe-se que o HSV tipo 1 (HSV-1) e tipo 2 (HSV-2) são integrantes da subfamília *Alphaherpesvirinae*, conhecidos pela alta capacidade de estabelecer latência nos gânglios sensoriais. O contato próximo é a principal via de transmissão e a infecção, geralmente, é assintomática. A soroprevalência chega a 90% na população adulta e a recorrência de infecção é alta. O HSV-1 é mais relacionado a lesões orofaciais e encefalite. O HVS-2 é mais associado a lesões genitais, meningite asséptica e infecções graves em neonatos.[6]

A infecção pelo HSV é a causa mais comum de cegueira por problemas na córnea, nos países desenvolvidos. Existem controvérsias quanto à existência do HSV ocular na ausência de ceratite. Na maior parte dos pacientes, a ceratite e a uveíte anterior são causadas por hipersensibilidade às partículas virais na úvea.[7] Os quadros corneanos incluem a ulceração dendrítica ou geográfica associada a uveíte anterior, a ceratite disforme associada a uveíte anterior e a uveíte anterior dissociada de ceratite. No último caso, há possibilidade de ceratite prévia que não deixou lesões aparentes.[1] O HSV pode cursar com acometimento posterior provocando NRA, principalmente em paciente jovens. O diagnóstico de acometimento por HSV foi o principal devido às características clínicas de lesão observada e, principalmente, devido a boa resposta ao tratamento com o Aciclovir.

O VVZ provoca varicela, geralmente em crianças, ficando latente nos gânglios sensoriais, com possibilidade de provocar herpes zoster, no adulto. Ele pode provocar uveíte anterior granulomatosa de severidade variada, associada a hipoestesia corneana e a hipertensão ocular. Também, pode provocar NRA, principalmente em indivíduos idosos.[1] A história pregressa é uma peça chave no diagnóstico e o paciente não apresentava relato do infecção por VVZ.

Já o CMV é um herpesvírus, com apresentação variável, que vai de assintomática até quadro agudo semelhante à mononucleose. Também é capaz de persistir em estado latente e reativar posteriormente. Acomete principalmente crianças, de forma congênita, perinatal e horizontal. No adulto, a forma mais comum de transmissão é o contato íntimo, com soroconversão assintomática de regra em imunocompetentes. Entretanto, sintomas na forma de mononucleose, podem ocorrer. A latência é incomum em adultos.[8]

O portador de CMV pode apresentar uveíte anterior crônica ou recorrente e endotelite, associada a hipertensão ocular.[1] Estudos atuais indicam que o CMV causa inflamação ocular crônica em imunocompetentes, sem fisiopatologia clara. Indicando-o como agente etiológico de mais 30% dos casos de uveíte anterior hipertensiva, assim como de outras síndromes, como a Posner-Schlossman e o Fuchs.[9]

A retinite por CMV é mais prevalente em imunocomprometidos, considerada infecção oportunista comum em pacientes com Síndrome da Imunodeficiência Adquirida, com forte associação com baixa contagem de linfócitos TCD4+.[1] Geralmente, inicia-se na periferia, com um ou dois infiltrados esbranquiçados e densos, associados a hemorragias em chama de vela. Evoluem para manchas amareladas granulares, que representam áreas de necrose e de edema. O processo tem avanço lento pelo curso das veias retinianas, até ocupar toda a superfície, levando a atrofia completa da retina, e, ocasionalmente, envolvimento do nervo óptico. Alguns pacientes chegam a desenvolver DRR ou descolamento exsudativo da retina.[10] O paciente não apresentava imunossupressão, apesar do uso de corticoterapia sistêmica, e mostrou boa resposta ao tratamento com Aciclovir, afastando o diagnóstico etiológico de CMV, mesmo com exames positivos.

Outras etiologias não virais devem sempre ser levadas em consideração nos quadros de uveítes infecciosas, no Brasil, como: a tuberculose ocular, a sífilis ocular e a toxoplasmose ocular.[1] Os diagnósticos foram afastados pela avaliação clínica e laboratorial e pela boa resposta ao tratamento antiviral.

O tratamento da NRA objetiva acelerar a resolução das lesões e reduzir o risco de envolvimento do segundo olho.[1] O acometimento bilateral ocorre em até 70% dos casos não tratados e em cerca de 30% dos casos, em geral. O acometimento do olho contralateral tende a ocorrer alguns meses após o quadro inicial - semanas e anos - com inflamação mais branda, menores taxas de DRR e melhores desfechos visuais.[2]

É preconizado o uso de Aciclovir intravenoso (10 mg/Kg - 8/8h), durante 10 a 14 dias, seguido por administração via oral (800 mg, 5 vezes ao dia), por 6 a 12 semanas. O tratamento oral pode ser feito com valaciclovir ou famciclovir, apresentando desfechos similares.[1]

O Aciclovir é o antiviral modelo no tratamento dos herpesvírus, com ativação inicial pela enzima timidina quinase, induzida por vírus. Possui atividade alta para HSV e 10 vezes menor para VVZ. É moderada para o vírus Epstein Barr, que tem baixa atividade da enzima timidina-quinase, e baixa para o CMV, que não possui timidina-quinase e a polimerase do DNA é pouco inibida.[11]

Ele é o antiviral mais prescrito, considerado escolha nas infecções por HSV, devido à maior seletividade de ação, baixa toxicidade e boa eficácia. Está disponível para uso clínico e demonstrou segurança e eficácia notáveis contra infecções leves a graves causadas por HSV e VZV, inclusive em imunocomprometidos. A droga reduz o tempo de cicatrização das lesões herpéticas e a duração da dor, em imunocomprometidos.[12]

Nos casos de CMV, a prevenção e o tratamento são feitos com ganciclovir e valganciclovir, unidos ao uso off-label de foscarnet, em alguns casos. O Cidofovir tem atividade contra o CMV, mas a sua toxicidade renal impede o seu uso na prática clínica.[13] Mesmo com IgM positivo para CMV, foi optado pelo tratamento com Aciclovir, pela forte suspeita clínica de HSV e pela boa resposta ao tratamento inicial com a droga.

O uso de antiviral intravítreo, como o ganciclovir e o foscarnet, pode melhorar o prognóstico. Já o uso de corticoterapia sistêmica, 24 horas após o início do antiviral, é indicado em casos severos.[1]

O prognóstico da doença é ruim, principalmente, se envolvimento do nervo óptico ou se ocorrência de DRR. A literatura mostra taxas de DRR entre 20 e 73%, provavelmente por

diferenças nos critérios e nas definições dos estudos. Em geral, essa complicação ocorre um a dois meses após o início dos sintomas, quando as áreas de necrose retiniana facilitam a formação de roturas e quando ocorre uma possível contração do corpo vítreo e formação de membranas.[3] A vitrectomia é comumente indicada como tratamento.[1] Ela, também, pode ser feita para aliviar a tração vitreorretiniana e prevenir o DRR, com benefício incerto. A retinopexia a laser ao redor de áreas necróticas, para induzir a cicatrização das bordas, também, é controversa. Trabalhos recentes sugerem o abandono da técnica.[3]

Acompanhando este caso concluímos que a avaliação clínica criteriosa é fundamental na condução de casos de uveíte. A análise de fatores clínicos e epidemiológicos, associada à classificação da uveíte e à observação dos achados oftalmológicos é um bom guia para a definição etiológica da doença e melhor condução do caso. Os exames complementares devem ser solicitados e aplicados de maneira criteriosa, tendo os resultados sempre relacionados com a clínica, antes da tomada de decisão.[1]

REFERÊNCIAS

1. Salmon JF. Kanski`s. Clinical Ophthalmology. A Systematic Approach. 9 ed. Oxford: Elsevier publishers, 2020; p.916.
2. Lei B, Jiang R, Wang Z, Xu G, Wu X, Zhou M. Bilateral acute retinal necrosis. Retina. 2020 Jan; 40(1):145-53.
3. Risseeuw S, de Boer JH, ten Dam–van Loon NH, van Leeuwen R. Risk of rhegmatogenous retinal detachment in acute retinal necrosis with and without prophylactic intervention. Am j ophthalmol. 2019 Oct; 206:140-48.
4. Tanaka T, Fonseca FL, Junior JH. Necrose retiniana aguda por presumível etiologia viral por herpes simples resultando em endoftalmite: Relato de caso. Rev Bras Oftalmol. 2011; 70(1): 41-5.
5. Sato T, Yamamoto W, Tanaka A, Shimazaki H, Sugita S, Kaburaki T, *et al*. Viral Loads in Ocular Fluids of Acute Retinal Necrosis Eyes Infected by Varicella-Zoster Virus Treated with Intravenous Acyclovir Treatment. J Clin Med. 2020 Apr; 9(4): 1204.
6. Tselis A.Neurovirology. 3rd ed. Edinburgh: Elsevier, 2014;p.1-13.
7. Valerio GS, Lin CC. Ocular manifestations of herpes simplex virus. Curr Opin Ophthalmol. 2019 Nov; 30(6):525-531.
8. Johnson J, Anderson B, Pass RF. Prevention of maternal and congenital cytomegalovirus infection. Clin Obstet Gynecol. 2012 Jun; 55(2): 521–530.
9. Joye A, Gonzales JA. Ocular manifestations of cytomegalovirus in immunocompetent hosts. Curr Opin Ophthalmol. 2018 Nov; 29(6):535-542.
10. Ballinger R. CMV retinitis. Optom Vis Sci. 1995 Apr; 72(5):305-309
11. Kimberlin DW, Whitley RJ. Antiviral therapy of HSV-1 and -2. In: Arvin A, Campadelli-Fiume G, Mocarski E, *et al.*, editors. Human Herpesviruses: Biology, Therapy, and Immunoprophylaxis. Cambridge: Cambridge University Press; 2007. Chapter 64.
12. Tagliari NAB, Kelmann RG, Diefenthaler H. (2012). Aspectos terapêuticos das infecções causadas pelo vírus herpes simples tipo 1. Perspectiva. 2012; 36(133): 191-201.
13. Amir J, Wolf DG, Levy I. Treatment of symptomatic congenital cytomegalovirus infection with intravenous ganciclovir followed by long-term oral valganciclovir. Eur J Pediatr. 2010 Sep;169(9):1061-7.

Relato de caso

Coroidopatia hipertensiva associada a pré-eclâmpsia em paciente com trombofilia: um relato de caso

Hypertensive choroidopathy associated with pre-eclampsia in a patient with thrombophilia: A case report

Carolina Miranda Hannas[1], Isabella Cristina Tristão Pinto[1], Maria Isabel Passos Simões Dias Sampaio Tom Back[1], Daniel Bodour Danielian Filho[2], Mauro César Gobira Guimarães Filho[3]

1. Instituto de Olhos Ciências Médicas. Belo Horizonte, MG – Brasil.

2. Universidade Federal de Minas Gerais, Faculdade de Medicina. Belo Horizonte, MG - Brasil

3. Centro Universitário de Belo Horizonte. Belo Horizonte, MG – Brasil.

Autor correspondente:
Daniel Bodour Danielian Filho
Email:
danielbodour98@gmail.com

RESUMO

A Coroidopatia Hipertensiva é uma complicação vascular rara, eventualmente associada à pré-eclâmpsia, que pode levar a perda visual, se a doença base não for corretamente manejada. No presente trabalho objetiva-se descrever um caso raro de paciente com heterozigose para gene da protrombina, que apresentou pré-eclâmpsia e descolamento prematuro de placenta durante a gravidez, além de hemorragia intraparto, e evoluiu com coroidopatia hipertensiva com remissão completa.

Palavras-chave: Pré-eclâmpsia. Trombofilia. Protrombina. Coróide.

ABSTRACT

Hypertensive choroidopathy is a rare vascular complication, eventually associated with pre-eclampsia, which can lead to visual loss if the underlying disease is not properly managed. This study aims to describe a rare case of a patient with heterozygosity for the prothrombin gene, who had preeclampsia and placental abruption during pregnancy, in addition to intrapartum hemorrhage, and evolved with hypertensive choroidopathy with complete remission.

Keywords: Pre eclampsia. Thrombophilia. Prothrombin. Choroid.

INTRODUÇÃO

A hipertensão arterial sistêmica grave pode causar danos significativos a múltiplos órgãos, inclusive aos olhos. Complicações oculares, como retinopatia, neuropatia óptica e coroidopatia, são encontradas. Destas, a retinopatia hipertensiva é a mais frequente, já a coroidopatia é muito menos comum.[1]

A coroidopatia hipertensiva está relacionada, principalmente, a quadros de insuficiência renal, feocromocitoma, hipertensão essencial maligna e toxemia gravídica.[2] Neste último quadro, inclui-se a pré-eclâmpsia, uma emergência clínica e obstétrica caracterizada por proteinúria e hipertensão arterial sistêmica após 20 semanas de gestação.[3] Quando associada à trombofilia, a pré-eclâmpsia pode ser agravada, segundo alguns estudos.[4-7]

Os principais sinais e sintomas da coroidopatia hipertensiva são baixa de acuidade visual (BAV) súbita, descolamento seroso da retina, manchas de Elschnig e estrias de Siegrist.[2] A perda visual pode ocorrer caso a doença de base não for tratada.[8] Em relação aos exames de imagem utilizados para o diagnóstico e acompanhamento, destacam-se a tomografia de coerência óptica (OCT) e a angiografia fluoresceínica (AF).

O presente trabalho tem como objetivo descrever um caso raro de coroidopatia hipertensiva em uma paciente gestante com trombofilia, decorrente a um quadro pré-eclâmpsia grave. O acompanhamento oftalmológico foi realizado até a completa resolução do quadro e ilustrado por meio de imagens de OCT e AF.

DESCRIÇÃO DO CASO

Puérpera, 22 anos, primípara e sem comorbidades, encaminhada ao serviço de oftalmologia com queixa de BAV de início súbito, pouco antes do parto. Na 34ª semana de gestação, a paciente foi diagnosticada com pré-eclâmpsia, apresentando pressão arterial sistêmica de 160x110 mmHg e descolamento prematuro de placenta (concomitante ao início da BAV), sendo submetida a cesariana de urgência. No peroperatório, intercorreu com hemorragia importante, sendo realizada transfusão sanguínea, e com decesso fetal. Ao final da cirurgia, evoluiu com insuficiência renal aguda.

Ao exame oftalmológico, realizado dois dias após o parto, apresentou, no olho direito (OD), acuidade visual com correção (AVCC) de 0,40 e pressão intraocular (PIO) de 09 mmHg e, no olho esquerdo (OE), AVCC de 0,28 e PIO de 11 mmHg. Em ambos os olhos (AO), ausência de alterações à biomicroscopia e, à fundoscopia, foram evidenciados vítreos transparentes, escavações fisiológicas e reflexo foveal reduzido. À AF de AO, notou-se má perfusão coroideana sugestiva de coroidopatia hipertensiva aguda. (Figuras 1A e 1B). A OCT, realizada 15 dias após o parto, evidenciou descolamento seroso foveal no OD (Figura 2) e atenuação importante dos fotorreceptores foveais no OE (Figura 3), sem descolamento seroso no momento da realização do exame.

Figura 1: Angiofluoresceinografia (A- Olho Direito; B - Olho Esquerdo)

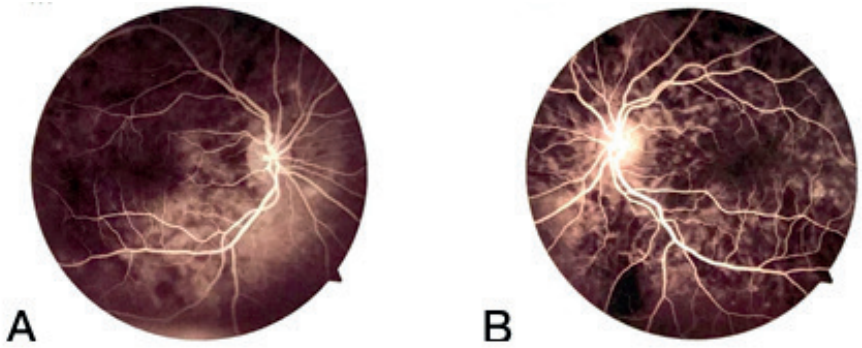

Fonte: acervo dos autores

Figura 2: Tomografia de coerência óptica do olho direito

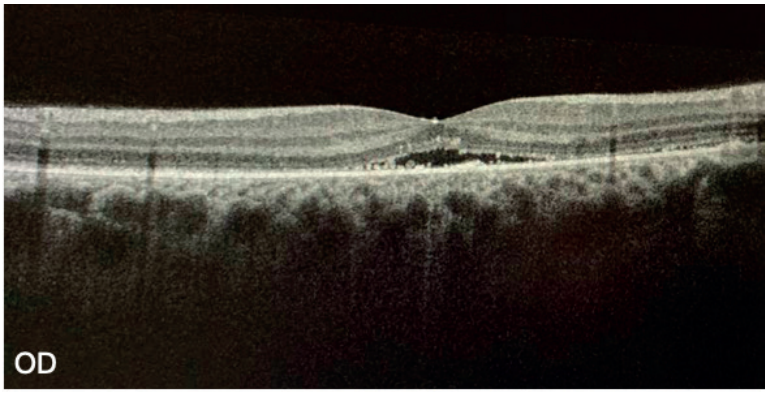

Fonte: acervo dos autores

Figura 3: Tomografia de coerência óptica do olho esquerdo

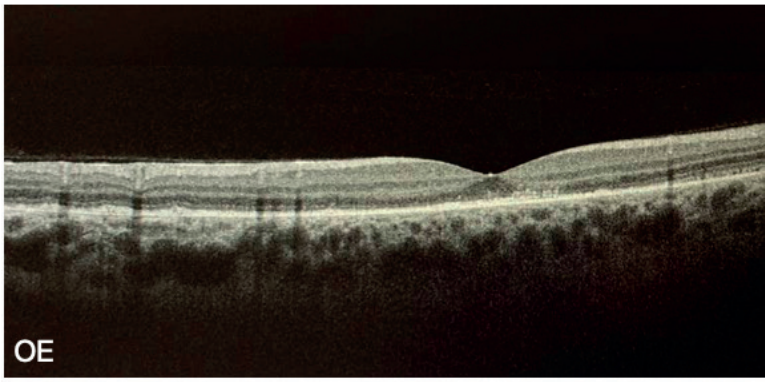

Fonte: acervo dos autores

Realizada pesquisa para trombofilia, que evidenciou mutação do gene da protrombina, que confere risco aumentado de trombose. Após quatro meses de acompanhamento oftalmológico, sem uso de medicações, a paciente apresentou melhora importante da acuidade visual (20/20 AO). As OCTs seriadas realizadas mostraram resolução completa do quadro.

DISCUSSÃO

A Coroidopatia Hipertensiva, tipicamente, decorre de eventos hipertensivos malignos, como a pré-eclâmpsia, especialmente quando a pressão diastólica atinge valores maiores que 120 mmHg.[8] Ocorre mais frequentemente em indivíduos jovens, cujos os vasos sanguíneos são mais flexíveis e não escleróticos, como no caso da paciente em questão.[9]

Os vasos da coróide são afetados mais severamente pela hipertensão arterial sistêmica aguda do que a vasculatura retiniana. Dentre as razões para esse fato, destacam-se o curso curto e a ausência de muitas ramificações das artérias coroideanas, que chegam à coriocapilar em ângulo reto. Ainda, o tônus vascular da coróide é regulado principalmente pelo sistema nervoso simpático, diferentemente dos vasos da retina que apresentam mecanismos auto-regulatórios.[9]

A hipertensão sistêmica aguda pode levar à extensa constricção da vasculatura coroideana e à isquemia, causando necrose focal da coróide e do epitélio pigmentar da retina (EPR). Como resultado da não perfusão, podem surgir lesões amareladas em regiões do EPR sobrejacentes a oclusões da coriocapilar, denominadas manchas de Elschnig.[9] Com o tempo, tornam-se hiperpigmentadas e cercadas por margens de hipopigmentação. Configurações lineares de aparência semelhante a essas manchas, conhecidas como estrias de Siegrist, podem surgir seguindo o curso das artérias da coróide.[10]

Além disso, a isquemia pode resultar em disfunção da barreira hematorretiniana, que permite o acúmulo de líquido subretiniano e surgimento do descolamento seroso.[10] No caso descrito, o descolamento foi resolvido após a normalização da pressão arterial sistêmica e recuperação da vasculatura da coróide.

Na coroidopatia hipertensiva, a AF mostra hipoperfusão de coróide focal nas fases iniciais. Já a OCT, é um exame não invasivo capaz de detectar alterações estruturais nas camadas da retina e da coróide. Na paciente em questão, a AF revelou má perfusão coroidiana em AO, além de descolamento seroso no OD e atenuação dos fotorreceptores no OE à OCT, corroborando para o diagnóstico. Cabe ressaltar que, provavelmente, o OE pode ter apresentado também um descolamento seroso, o qual já estava em estágio final de reabsorção, pois a OCT foi realizada 15 dias após o início do quadro.

Há muita controvérsia acerca da relevância que a mutação no gene da protrombina pode ter no desenvolvimento e agravamento da pré-eclâmpsia. Alguns estudos encontraram um risco aumentado de pré-eclâmpsia em geral e de pré-eclâmpsia grave em pacientes com a mutação do gene da protrombina.[4-7] Essa mutação pode ter contribuído para o agravamento do quadro da paciente em questão.

O prognóstico de coroidoretinopatias secundárias à pré-eclâmpsia é favorável. Estudos revelam que a espessura subfoveal da coróide, apesar de se mostrar significativamente mais fina em gestantes com pré-eclâmpsia, em comparação com mulheres grávidas saudáveis, não revela diferença estatisticamente significativa neste grupos durante o período pós-parto.[11] Fato que reflete a melhora considerável do quadro oftalmológico da paciente após o parto.

As doenças de base envolvendo a coroidopatia hipertensiva, como a pré-eclâmpsia, devem ser diagnosticadas e tratadas precocemente. Assim, em grande parte dos casos, o prognóstico visual será favorável, como no caso da paciente em questão. Ainda são necessários mais estudos para esclarecimento do real papel da mutação do gene da protrombina na fisiopatologia da pré-eclâmpsia, e se essa mutação estaria associada a um agravamento dos casos.

REFERÊNCIAS

1. Rezkallah A, Kodjikian L, Abukhashabah A, Denis P, Mathis T. Hypertensive choroidopathy: multimodal imaging and the contribution of wide-field swept-source oct-angiography. American Journal of Ophthalmology Case Reports. 2019 Mar; 13: 131-135.
2. Tai YC, Huang JCC, Sun CC, Yeung L. Bilateral retinal pigment epithelial rips in hypertensive choroidopathy. Taiwan Journal of Ophthalmology. 2016; 6(3): 150-154.
3. Oliveira LGD, Karumanchi A, Sass N. Pré-eclâmpsia: estresse oxidativo, inflamação e disfunção endotelial. Revista Brasileira de Ginecologia e Obstetrícia. 2010; 32(12): 609-616.
4. Wang X, Bai T, Liu S, Pan H, Wang B. Association between thrombophilia gene polymorphisms and preeclampsia: a meta-analysis. PLoS One. 2014; 9(6): e100789.

5. Seremak-Mrozikiewicz A, Drews K, Wender-Ożegowska E, Mrozikiewicz PM. The significance of genetic polymorphisms of factor V Leiden and prothrombin in the preeclamptic Polish women. Journal of thrombosis and thrombolysis. 2010; 30(1): 97-104.
6. Mello G, Parretti E, Marozio L, Pizzi C, Lojacono A, Frusca T, Benedetto C. Thrombophilia is significantly associated with severe preeclampsia: results of a large-scale, case-controlled study. Hypertension. 2005; 46(6): 1270-1274.
7. Grandone E, Margaglione M, Colaizzo D, Cappucci G, Sciannamé N, Montanaro S, Di Minno G. Prothrombotic genetic risk factors and the occurrence of gestational hypertension with or without proteinuria. Thrombosis and haemostasis. 1999; 81(03): 349-352.
8. Ferreira BFDA, Kreuz AC, Diniz PM, Rocha JVSS, Pimentel SLG. Spontaneous outer retinal layer recovery in a case of hypertensive choroidopathy secondary to pre-eclampsia: a multimodal evaluation. Arquivos Brasileiros de Oftalmologia. 2019; 82(6): 522-527.
9. Tso MO, Jampol LM. Pathophysiology of hypertensive retinopathy. Ophthalmology. 1982; 89(10): 1132-1145.
10. Luo BP, GC Brown. Update on the ocular manifestations of systemic arterial hypertension. Current opinion in ophthalmology. 2004; 15(3): 203-210.
11. Duru N, Ulusoy DM, Özköse A, Ataş M, Karatepe AS, Ataş F, Yılmaz U. Choroidal changes in pre-eclampsia during pregnancy and the postpartum period: comparison with healthy pregnancy. Arquivos brasileiros de oftalmologia. 2016; 79(3): 143-146.

Relato de caso

Tuberculose extrapulmonar ocular: um relato de caso

Eye extra pulmonary tuberculosis: a case report

Bernardo Franco de Carvalho Tom Back[1], Carolina Miranda Hannas[2], Maria Isabel Passos Simões Dias Sampaio Tom Back[3], Isabella Cristina Tristão Pinto[2], Isadora Vieira Menicucci Ferri[4], Lucas Brandão Damasceno Goés[4]

1. Centro Oftalmologico de Minas Gerais. Belo Horizonte - MG, Brasil
2. Residentes em Oftalmologia do Instituto de Olhos Ciências Médicas de Minas Gerais. Belo Horizonte - MG, Brasil.
3. Oftalmologista e preceptora da residencia médica do Instituto de Olhos do Hospital Universitário Ciências Médicas. Belo Horizonte - MG, Brasil.
4. Acadêmicos de medicina da Faculdade Ciências Médicas de Minas Gerais. Belo Horizonte - MG, Brasil.

Instituição:
Santa Casa de Misericórdia de Belo Horizonte, MG - Brasil

RESUMO

A tuberculose é uma doença sistêmica que pode cursar com acometimento ocular em cerca de 1-2% dos casos. A clínica da oftalmopatia é pouco específica e de difícil reconhecimento, pois o achado microscópico do patógeno nas lesões é incomum. Além disso, pode levar a perda de visão de forma irreversível, se não tratada precocemente. O presente trabalho tem como objetivo relatar um caso de acometimento ocular da doença, mostrando a dificuldade diagnóstica e as medidas farmacológicas adotadas em cada momento, até o diagnóstico final.

Palavras-chave: Tuberculose Ocular. Tuberculose. Uveíte. Mycobacterium tuberculosis.

ABSTRACT

Tuberculosis is a systemic disease that can occur with ocular involvement in about 1-2% of cases. The ophthalmopathy clinic is unspecific and difficult to recognize, as the microscopic finding of the pathogen in the lesions is uncommon. In addition, it can lead to irreversible vision loss if not treated early. The present work aims to report a case of ocular involvement of the disease, showing the difficulty of diagnosis and the pharmacological measures adopted at each moment, until the final diagnosis.

Keywords: Tuberculosis, Ocular. Tuberculosis. Uveitis. Mycobacterium tuberculosis.

INTRODUÇÃO

A tuberculose é uma doença sistêmica, causada pelo *Mycobacterium tuberculosis*. O principal foco de ação do patógeno é o pulmão, porém há possibilidade de acometimento extrapulmonar. Não frequente, em 1 a 2% dos casos, a bactéria pode atingir os olhos, seja por via hematogênica ou por infecção direta. A lesão ocular ocorre majoritariamente pela inflamação gerada em resposta imune exacerbada, diferente da lesão pulmonar, que é causada pela ação direta do microorganismo.[1]

A manifestação ocular da tuberculose é ampla, sendo a sua principal forma de acometimento através das uveítes. No entanto, pode se manifestar como endoftalmite, tuberculoma, alterações em coróide e retina, entre outros. O fato da sua apresentação clínica ser pouco específica, associado a dificuldade da visualização de bacilos na análise direta da lesão, torna o seu diagnóstico desafiador.[1,2]

Não existem até o momento, exames clínicos ou laboratoriais definitivos para a doença, apesar de alguns exames nortearem o pensamento clínico do médico, tais como biópsia da lesão ocular, exame bacteriológico, radiografia de tórax, prova tuberculínica (PPD), dentre outros. O mais utilizado, principalmente em países endêmicos, como o Brasil, é a presunção através dos sinais e sintomas oftalmológicos, associado a uma história prévia ou exames positivos de tuberculose.[3]

O Brasil está entre os 22 países mais atingidos pela tuberculose, de acordo com a Organização Mundial de Saúde. A dificuldade diagnóstica e o contexto de endemia reforçam a importância do conhecimento sobre a doença. As lesões geradas pela doença podem evoluir, se não tratadas, para uma amaurose súbita e definitiva, que impacta de forma intensa tanto a saúde do indivíduo quanto a saúde pública nacional.[3]

Considerando a raridade da tuberculose extrapulmonar ocular na atualidade, o objetivo deste artigo é relatar o caso de um paciente com os achados clássicos da doença. Além disso, mostrará a dificuldade diagnóstica da patologia e as medidas farmacológicas e propedêuticas adotadas em cada momento, até o diagnóstico final.

DESCRIÇÃO DO CASO

Paciente do sexo feminino, 56 anos, procurou atendimento oftalmológico queixando-se de baixa acuidade visual no olho esquerdo (OE), de início súbito e piora progressiva há 3 dias, sem outros sintomas oculares ou sistêmicos. Nega histórico de traumas, uso de medicações, doenças oculares ou sistêmicas, contato com animais e internações.

Ao exame oftalmológico, apresentava: melhor acuidade visual (AV) de 20/20 no olho direito (OD) e conta dedos (CD) a 2m no OE. Biomicroscopia sem achados significativos no OD e com precipitados ceráticos granulomatosos inferiores e reação de câmara anterior (1/4+) no OE. A fundoscopia revelava no OD: vítreo claro, disco normocorado, retina aplicada com uma lesão perimacular focal, localizada temporal superior, sugestiva de coroidite (Figura 1A). No OE foi visto: celularidade vítrea (1+/4+), edema de papila, hemorragia peripapilar, descolamento seroso de retina atingindo polo posterior e dois pontos focais de coroidite nasal superior (Figura 1B). A pressão intraocular era de 20 mmHg em ambos os olhos (AO). A angiofluoresceinografia apresentou hipofluorescência por bloqueio em região da lesão temporal superior à direita (Figura 2A); Hiperfluorescência de disco e macular difusa por vazamento à esquerda (Figura 2B). Foi realizada Ecografia B, com evidência de massas subrretinianas no OE.

Figura 1 – Retinografia (A - Olho Direito; B - Olho Esquerdo)

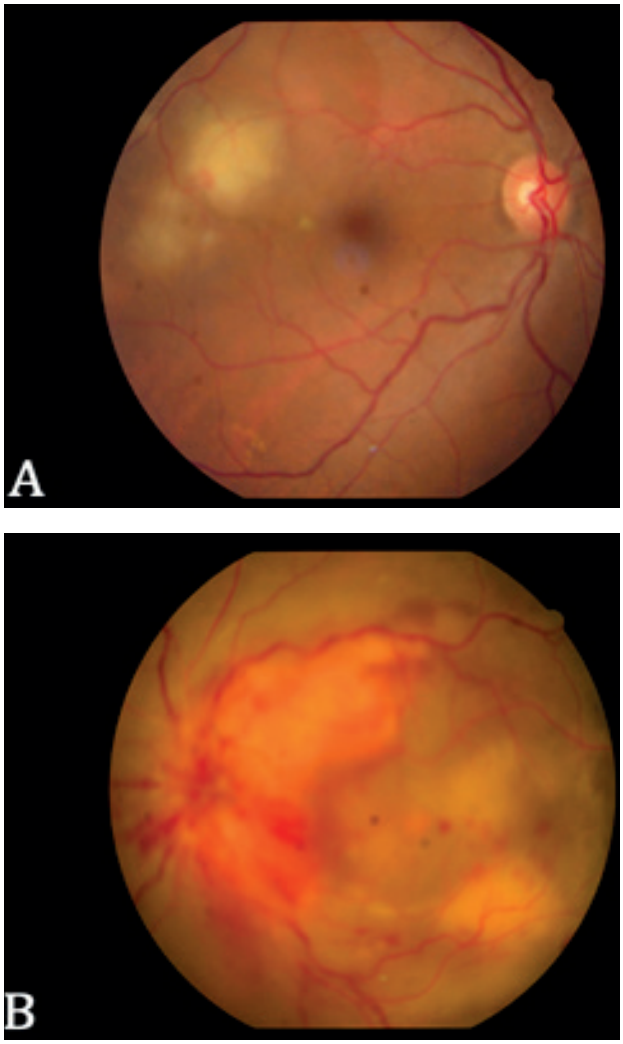

Fonte: acervo dos autores

Figura 2 – Angiofluoresceinografia (A - Olho direito; B - Olho esquerdo)

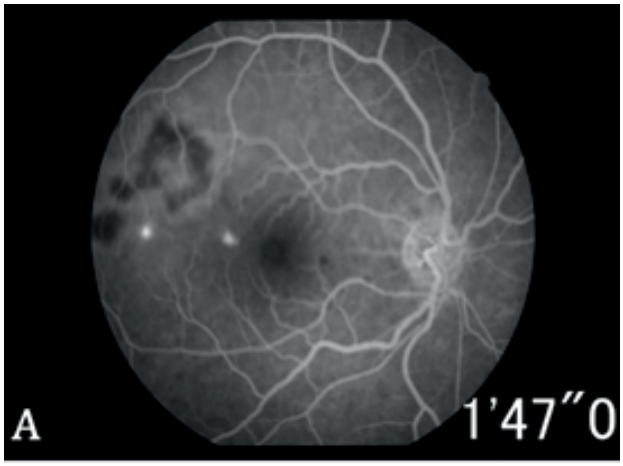

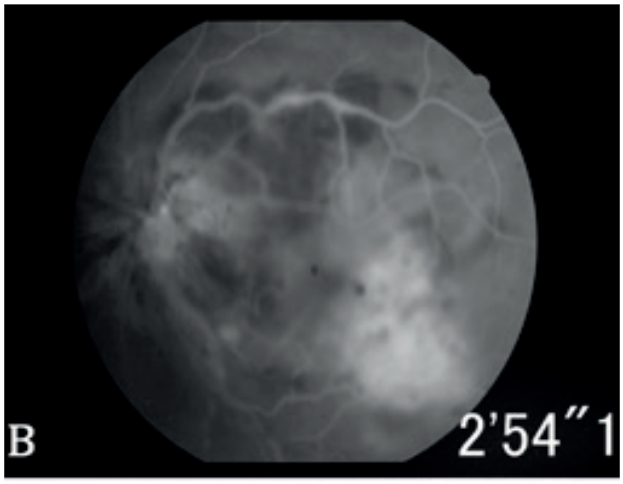

Fonte: acervo dos autores

Após exame, foi aventada a hipótese de coroidite a esclarecer, sendo as etiologias sugeridas: retinocoroidite herpética, sarcoidose, linfoma, metástase ocular, tuberculose ocular e HIV. Foi realizada a internação da paciente para propedêutica (Tabela 1), e iniciado uso de Aciclovir endovenoso (EV), corticóide e tropicamida tópicos. A prova tuberculínica (PPD) foi solicitada, porém não havia sido realizada devido à indisponibilidade do teste no momento, e foi então agendada para data posterior.

Tabela 1- Exames e valores de referência

EXAMES	VALOR ENCONTRADO	VALOR DE REFERÊNCIA
PCR	9,1 mg/dL	<0,5 mg/dL
VHS	37 mm/h	0-15 mm/h
Hemoglobina	14,9 g/dl	14 -17 g/dl
Global de leucócitos	91000 células/mcl	4500 -11000 células/mcl
Plaquetas	332.000 mcl	150000- 350000 mcl
Bilirrubina	0,3 mg/dl/dia	0,3 – 1,2 mg/dl/dia
TGO	12 U/L	0 – 35 U/L
TGP	27 U/L	0-35 U/L
Fosfatase Alcalina	88 U/L	36- 150 U/L
Creatinina	0,51 mg/dl	0,7 - 1,3 mg/dl
RNI	1.09	1 – 1,3
PTT	31 segundos	25 -35 segundos
Ureia	33 mg/dl	8 - 20 mg/dl
VDRL	Não Reagente	Não Reagente
Fta-ABS	Não Reagente	Não Reagente
Cálcio sérico	1,22 mg/dl	9 -10,5 mg/dl
Cálcio urinário	17,2 mg/24 horas	<300 mg/24 horas

Fonte: American Board of Internal Medicine: ABIM Laboratory Test Reference Ranges – Jan 2018.

No sétimo dia de internação, apresentou redução da AV para 20/50 no OD, mantendo AV prévia no OE. Ao exame, houve aumento da lesão de coroidite temporal superior, atingindo a mácula do OD.

Diante da piora clínica e laboratorial, associada a não resposta ao uso da terapêutica vigente, optou-se pelo início de tratamento empírico com esquema RIPE (Rifampicina + Isoniazida + Pirazinamida + Etambutol), baseado no diagnóstico presumido de tuberculose ocular, com manutenção das demais medicações.

Nos 8 dias seguintes do uso do esquema medicamentoso para tuberculose ocular, houve estabilização da AV no OD, com AV de 20/100 e CD a 2m no OE. Ao exame fundoscópico era possível ver a estabilidade da lesão de coroidite, sem sinais de expansão. O PPD foi realizado e apresentou-se não reativo. Foi feita a suspensão do Aciclovir EV, e manutenção do esquema RIPE para tratamento de tuberculose ocular. Considerando a estabilidade geral alcançada, a paciente recebeu alta hospitalar com manutenção do tratamento para tuberculose a nível ambulatorial.

Em acompanhamento posterior, houve melhora progressiva da AV no olho direito e cicatrização completa das lesões de coroidite em AO. Foi realizado tratamento completo do esquema RIPE para tuberculose, de acordo com o período preconizado pelo Ministério da Saúde. Em seu último exame registrado, apresentava AV de 20/25 no OD e CD a 2m no OE. A campimetria computadorizada mostrou perda importante de sensibilidade coincidente com as regiões de coroidite em AO, com destaque para a grave perda em região foveal no OE (Figura 3 e 4). A fundoscopia evidenciou ausência de vitreíte (AO); disco normocorado, atrofia perimacular, temporal superior, correspondendo a lesão previa (OD) e disco pálido, área de atrofia em torno do disco óptico e na mácula (OE).

Figura 3 – Campimetria de Olho Direito

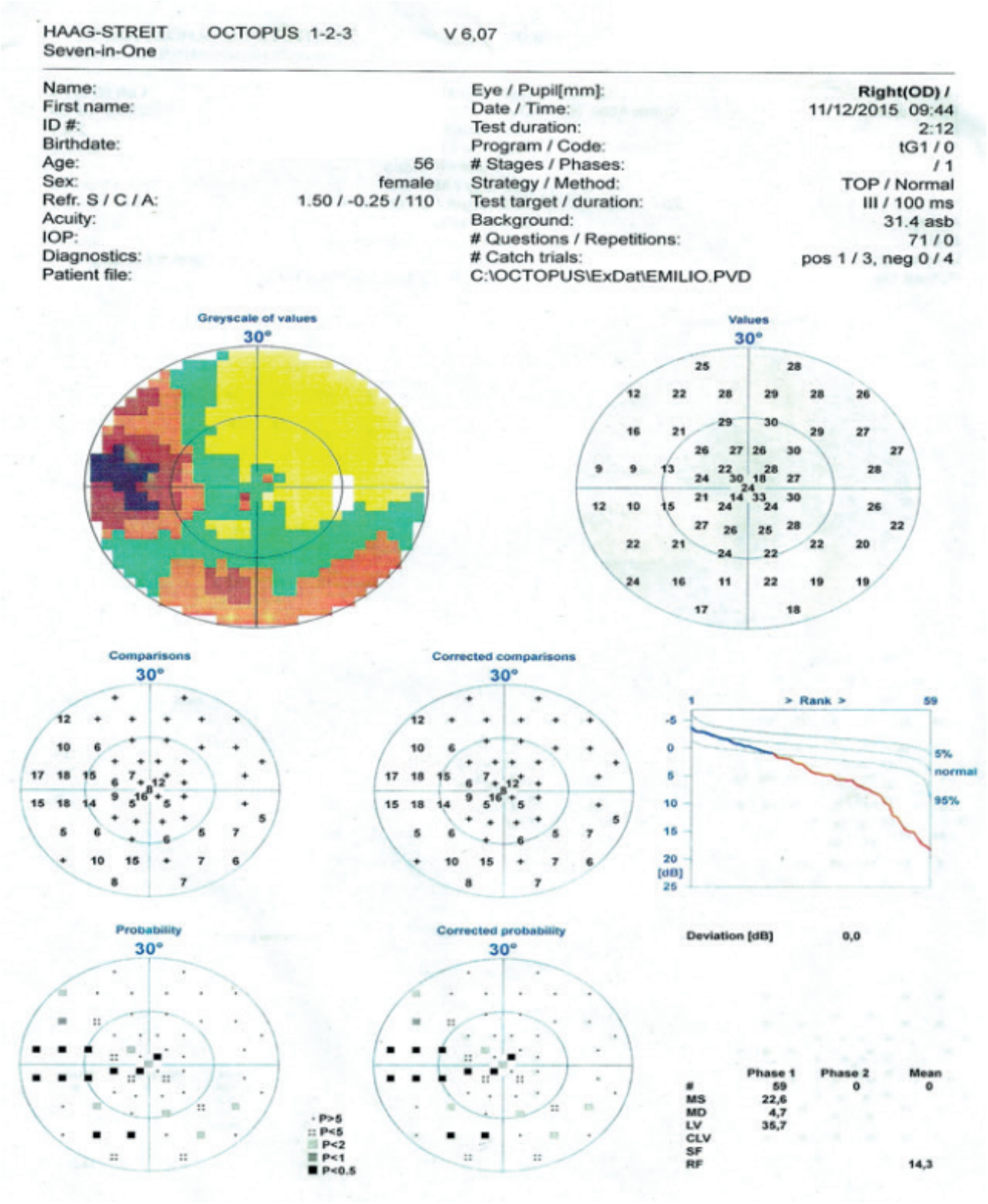

Fonte: acervo dos autores

Figura 4 – Campimetria de Olho Esquerdo

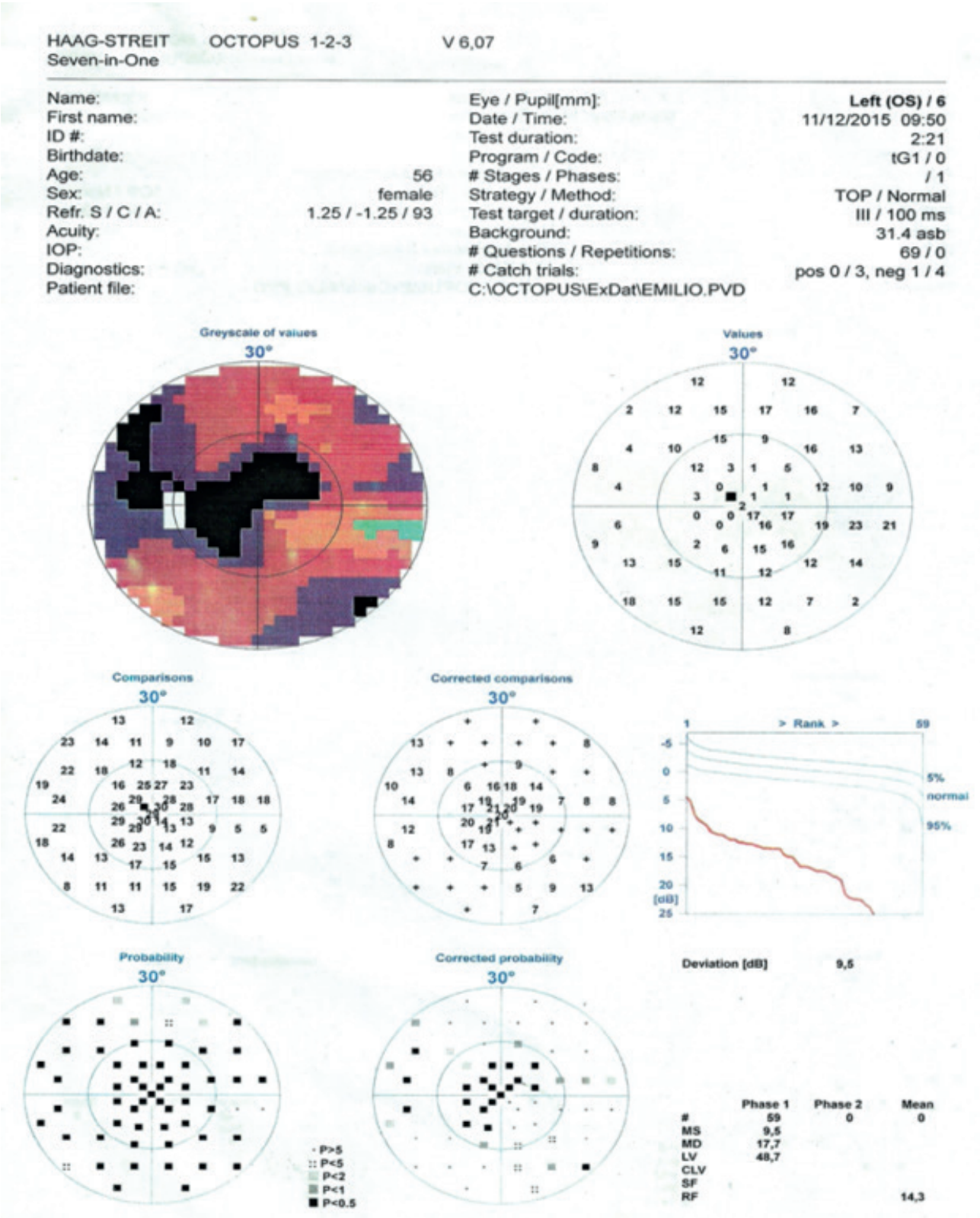

Fonte: acervo dos autores

DISCUSSÃO

A tuberculose ocular pode acometer em tese todos os segmentos oculares, sendo, dessa forma, um importante diagnóstico diferencial de vários acometimentos oftalmológicos. A uveíte posterior é a apresentação mais comum da tuberculose ocular. Os padrões comuns incluem lesões solitárias, lesões múltiplas, lesão coroidal miliar e coroidite multifocal.[4]

Conforme ilustrado no caso, o acometimento ocular pode se manifestar com ou sem a presença de doença sistêmica e, de certa forma, apresenta-se inespecificamente como baixa acuidade visual. A reação tecidual descrita como coroidite temporal superior com extensão para região foveolar está relacionada à invasão bacilar ou à reação de hipersensibilidade tipo IV. Acrescenta-se que a gravidade da lesão ocular influenciou nas condutas tomadas, como a internação precoce e as medidas terapêuticas instituídas.

Devido a importância de um diagnóstico preciso, devem ser excluídos os diagnósticos diferenciais. O exame histopatológico direto é uma ferramenta útil, mas possui baixa sensibilidade, uma vez que as culturas, ocasionalmente, são inconclusivas. Considerando o caso apresentado, o diagnóstico foi presumido, pois o esquema RIPE obteve controle da doença retiniana.[6]

Para excluir os outros diagnósticos, foram solicitados sorologia para infecções sexualmente transmissíveis, função renal e hepática, PPD, mamografia, tomografia computadorizada de tórax e crânio, ressonância magnética de encéfalo, avaliação liquórica. Apesar da necessidade de ampliar a propedêutica, é fundamental a exclusão de outros fatores que possam estar relacionados diretamente ou indiretamente com a coroidite do presente caso.

As técnicas moleculares e bioquímicas já foram muito utilizadas, como a realização de cadeia da polimerase dos fluidos intra oculares, porém, da mesma forma, possuem baixa sensibilidade para o diagnóstico. Acredita-se que o teste de liberação de interferon-gama (IGRA) tem melhor sensibilidade e especificidade do que os outros testes, embora nenhum teste possa dar o diagnóstico definitivo.[5]

O tratamento da tuberculose ocular é semelhante ao da tuberculose pulmonar. Em geral, consiste na associação de quatro medicações: Rifampicina, Isoniazida, Pirazinamida e Etambutol (RIPE), por dois meses. Na segunda fase, utiliza-se rifampicina e isoniazida, por quatro meses. Se houver refratariedade ao tratamento, deve-se considerar multirresistência, dessa forma, as ações em conjunto de oftalmologistas com especialistas em doenças infecciosas é fundamental.[4,7]

O uso de glicocorticóides não possui um fundamento estabelecido e deve ser usado de forma criteriosa. Todavia, existe a possibilidade da ação antiinflamatória reduzir a progressão de danos retinianos. Entretanto, é de suma importância o uso em terapia combinada com o esquema RIPE, devido a possibilidade de reativação da tuberculose latente no olho ou em outras estruturas devido a imunossupressão, se utilizado em altas doses. Outro fenômeno que deve ser considerado é o efeito da rifampicina como indutor da enzima metabolizadora de esteroides hepáticos, que reduz o efeito terapêutico dos esteróides sistêmicos.[3,8]

No presente caso, a utilização do esquema RIPE foi orientada conforme as recomendações do Ministério da Saúde, de forma ambulatorial, devido a estabilização das lesões bilateralmente. O acompanhamento próximo do paciente com reavaliações frequentes é de suma relevância, visando a detecção de novos sintomas visuais ou dos efeitos colaterais às medicações. Dessa maneira, houve melhora progressiva da acuidade visual no OD e cicatrização completa das lesões de coroidite em AO.

Deve-se ressaltar a possibilidade de acometimento em qualquer compartimento do globo ocular, com início precoce do esquema RIPE, possibilitando melhores desfechos visuais. A resposta adequada à terapêutica, reforça a concordância com o diagnóstico presumido de tuberculose intraocular, como no caso apresentado.

Os oftalmologistas sempre devem estar em contato com médicos infectologistas, que possam auxiliar no manejo das medicações, devido ao risco elevado dos efeitos colaterais do etambutol e da rifampicina, além dos glicocorticóides sistêmicos, caso sejam utilizados.

Por fim, mais estudos são necessários para esclarecer métodos mais eficientes e acurados para firmar o diagnóstico e estabelecer um tratamento direcionado para casos específicos de acometimento ocular.

REFERÊNCIAS

1. Trad S, Saadoun D, Errera MH, Abad S, Bielefeld P, Terrada C, *et al.* [Ocular tuberculosis]. Rev Med Interne. 2018 Sep;39(9):755-764.
2. Koubaa M, Smaoui F, Gargouri S, Ben Ayed H, Rekik K, Abid I, *et al.* [Ocular tuberculosis: A case series]. Rev Med Interne. 2018 May;39(5):326-331.
3. Câmara SN, Barbosa Júnior JB, Barbosa KCR. Anterior uveitis as a manifestation of ocular tuberculosis. Rev Bras Oftalmol. 2019; 78(3):195-8.
4. Neuhouser AJ, Sallam A. Ocular Tuberculosis. In: StatPearls. Treasure Island (FL): StatPearls Publishing; 2020.
5. Varma D, Anand S, Reddy AR, Das A, Watson JP, Currie DC, *et al.* Tuberculosis: an under-diagnosed aetiological agent in uveitis with an effective treatment. Eye (Lond). 2006 Sep;20(9):1068-73.
6. Gupta A, Bansal R, Gupta V, Sharma A, Bambery P. Ocular signs predictive of tubercular uveitis. Am J Ophthalmol. 2010 Apr;149(4):562-70.
7. Koller K, Ricci LH, Lindoso JAL, Lindoso AABP, Muccioli C. Aspectos clínicos e tratamento de pacientes com tuberculose ocular presumida em centro de referência de São Paulo, Brasil. Rev Bras Oftalmol. 2019; 78 (6): 384-8.
8. Souissi S, David T, Beral L. Steroid treatment in ocular tuberculosis: A double-edged sword? J Fr Ophtalmol. 2017 Feb;40(2):126-132.

Relato de caso

Penfigóide de membranas mucosas oculares: relato de caso

Ocular Mucous membrane pemphigoid: case report

Bernardo Franco de Carvalho Tom Back[1], Bruno de Barros Massote[2], Carolina Miranda Hannas[3], Isabella Cristina Tristão Pinto[3], Laura Fontoura Castro Carvalho[2], Maria Isabel Passos Simões Dias Sampaio Tom Back[3], Pedro Rezende Henriques[4]

1. Centro Oftalmológico de Minas Gerais. Belo Horizonte - MG, Brasil

2. Faculdade Ciências Médicas de Minas Gerais, Medicina. Belo Horizonte - MG, Brasil

3. Instituto de Olhos Ciências Médicas de Minas Gerais. Belo Horizonte - MG, Brasil

4. Santa Casa de Misericórdia de Belo Horizonte, Oftalmologia. Belo Horizonte - MG, Brasil.

Instituição:
Centro Oftalmológico de Minas Gerais. Belo Horizonte - MG, Brasil

Autor correspondente:
Laura Fontoura Castro Carvalho

Email:
laurafontourac@gmail.com

RESUMO

O penfigóide de membranas mucosas é uma doença autoimune, sistêmica, rara, caracterizada pela produção de anticorpos contra antígenos localizados na pele e nas mucosas. Esta patologia gera um processo inflamatório crônico recidivante e cicatrização aberrante, apresentando diagnóstico difícil nos estágios iniciais da doença. Entre outras características, pode-se manifestar como uma conjuntivite crônica e recorrente, o que dificulta e retarda o início do tratamento. Quanto mais precoce seu diagnóstico e início da intervenção, melhor é o prognóstico visual do paciente. O presente trabalho visa relatar um caso de penfigóide de membranas mucosas descrevendo seus principais sinais e sintomas e suas diferentes formas de apresentação, facilitando seu diagnóstico precoce e correta terapêutica. O oftalmologista desempenha um papel fundamental na evolução da doença, por ser, frequentemente, um dos primeiros médicos a ser procurado por esses pacientes.

Palavras-chave: Penfigoide Mucomembranoso Benigno. Biópsia. Dapsona.

ABSTRACT

Mucous membrane pemphigoid is a rare, systemic autoimmune disease characterized by the production of antigens against adapted antigens on the skin and mucous membranes. This pathology generates a chronic recurrent inflammatory process and aberrant scarring, the diagnosis difficult in the early stages of the disease. Among other characteristics, it can manifest as a chronic and recurrent conjunctivitis, the difficulty and delays the beginning of treatment. The earlier the diagnosis and the beginning of the intervention, the better the patient's visual prognosis. The present work aims to report a case of mucous membrane pemphigoid, describing its main signs and symptoms and its different forms of presentation, facilitating its early diagnosis and correct correction. The ophthalmologist plays a fundamental role in the evolution of the disease, as he is often one of the first doctors to be sought out by these patients.

Keywords: Pemphigoid, Benign Mucous Membrane. Biopsy. Dapsone.

INTRODUÇÃO

O Penfigoide de Membranas Mucosas (MMP), anteriormente denominado penfigóide cicatricial (PC), corresponde a um grupo de doenças autoimunes bolhosas subepiteliais que afetam principalmente membranas mucosas. É caracterizado pela deposição linear de imunoglobulinas IgG, IgA e C3 na membrana basal epitelial, gerando um processo inflamatório crônico recidivante e cicatrização aberrante nesses locais.[1,2] Atinge pacientes com idade média de 65 anos e tem uma preponderância leve, mas definitiva, para mulheres a uma taxa de 3:1.[3,4]

O MMP pode-se manifestar como doenças orais, oculares, cutâneas, genitais, nasofaríngeas e esofaríngeas.[1] Aproximadamente 80% dos pacientes com MMP têm envolvimento ocular, caracterizado por uma conjuntivite cicatrizante crônica, encurtamento progressivo dos fórnices conjuntivais, simbléfaro, entrópio cicatricial e triquíase. A doença ativa, associada à disfunção das glândulas meibomianas e à obstrução do ducto lacrimal, pode conduzir a um olho seco grave e a complicações subsequentes tais como úlceras, cicatrizes e neovascularização corneana.[5,6]

O padrão ouro para o diagnóstico da MMP é a biópsia associada a técnica de imunofluorescência. A taxa de biópsias positivas varia de 20% a 67% dos casos, sendo que uma biópsia negativa não exclui a doença.[4]

O estadiamento da doença ocular é feito de acordo com o sistema de classificação de Foster: presença de conjuntivite crônica com fibrose subepitelial, (estágio I), encurtamento do fórnice conjuntival (estágio II), simbléfaro (estágio III) e anquilobléfaro (estágio IV).[3]

O objetivo desse artigo é ilustrar o MMP a partir de um relato de caso um de paciente jovem, alertando para uma doença que, apesar de rara, atinge adultos ainda em idade produtiva, com alta taxa de morbidade, levando à amaurose e, inclusive, ao óbito nos casos mais avançados.

DESCRIÇÃO DO CASO

Paciente, 43 anos, sexo masculino, atendido no setor de urgência queixando-se de dor, secreção ocular e baixa acuidade visual em ambos os olhos, de início há cerca de três meses. Relatava que, nesse período, surgiram lesões em face, orelhas, membros superiores e inferiores. Negava trauma ou contato com produtos químicos na região dos olhos. Fez uso de colírios, os quais não sabia informar os nomes, prescritos em outro serviço. Ao exame físico, constatou-se anquilobléfaro importante em ambos os olhos, impedindo abertura palpebral do olho direito e possibilitando pequena abertura do olho esquerdo. Sua melhor acuidade visual era de movimento de mãos em ambos os olhos. Apresentava lesões úlcero-crostosas com exsudação muco-purulenta no pavilhão e conduto auditivo, na região mandibular direita, nos cotovelos, joelhos e no dorso (Figura 1).

Figura 1: A - Lesão auricular; B - Anquilobléfaro; C - Lesões no dorso e nos membros

Fonte: Acervo dos autores

O paciente foi encaminhado ao departamento de plástica ocular e foi aventada hipótese diagnóstica de MMP estágio IV de Foster, e infecção secundária das lesões dermatológicas. A infecção secundária foi tratada com cefalexina 500mg de 6/6 horas. Para a doença de base, optou-se por iniciar ministração de dapsona (100 mg/dia) e prednisona (80 mg/dia), sendo realizada revisão laboratorial e dosagem de G6PD antes do início da medicação.

Foi realizada biópsia de lesão dermatológica, constatando-se clivagem dermoepidérmica com escamocrosta e leve infiltrado inflamatório na derme superficial com presença de eosinófilos e neutrófilos. A derme apresentava áreas de espessamento de colágeno, compatíveis com processo cicatricial. A imunofluorescência direta não pôde ser realizada uma vez que o hospital não possuía tal exame.

O paciente recebeu alta, após melhora do quadro geral e da infecção secundária, para acompanhamento ambulatorial com dermatologia e plástica ocular.

DISCUSSÃO

Comparando os dados epidemiológicos de outros países, a idade do início dos sintomas no paciente em análise foi mais precoce (paciente: 43 anos, França: 60 anos e Alemanha: 65 anos).[7] Além disso, o paciente é do sexo masculino, apesar da epidemiologia apresentar uma maior prevalência feminina da doença.[5]

Um estudo canadense, utilizando a classificação de Foster, apresentou os estágios dos pacientes com MMP no atendimento terciário: estágio I: 7,8%; estágio II: 21,8%; estágio III: 65,6% e estágio IV: 4,6%. O paciente desse trabalho teve acesso ao serviço terciário em estágio ainda mais avançado do que a média internacional, estágio IV de Foster.[8]

Os achados da biópsia de pele realizada no paciente foram indistinguíveis do pênfigo bolhoso (PB). Para a confirmação laboratorial MMP, seria necessário uma imunofluorescência direta que não pôde ser realizada. A imunofluorescência direta do tecido perilesional é importante para o diagnóstico de MMP, pois revela a presença de finos depósitos homogêneos lineares de IgG, C3 e, às vezes, IgA, sendo que a presença IgA nunca é vista no PB.[7] Entretanto, o paciente deste estudo está incluso dentro dos 25-30% dos pacientes com MMP que apresentam acometimento dermatológico e com maior possibilidade de ter uma autoimunidade às proteínas BP 180 (lesões dermatológicas) e β4 integrina (lesões oculares).[5] Percebe-se assim, que o quadro clínico, oftalmológico e dermatológico do paciente, é bastante característico de MMP, mesmo sem o acesso à imunofluorescência direta.

Com relação à terapêutica, o que a literatura nos mostra é que a dapsona e o metotrexato têm sido a primeira linha de tratamento em MMP leve a moderado. A ciclofosfamida oral diária combinada com prednisona em altas doses, também é um regime de tratamento muito utilizado. No caso apresentado, foi iniciado dapsona 100mg/dia e prednisona 80 mg/dia. Entretanto, o paciente possuía um acometimento grave da conjuntiva ocular, em estágio IV de Foster e já com perda importante da visão, o que torna importante avaliação de uma terapia complementar caso não haja resposta ao tratamento convencional. A terapêutica com imunoglobulina intravenosa (IgIV), atualmente, é restrita aos pacientes com refratariedade ao tratamento ou que tiveram efeitos colaterais graves.

Existem trabalhos avaliando também drogas anti-fator de necrose tumoral alfa (antiTNFα) no tratamento de MMP de pacientes que não responderam à ciclofosfamida ou IgIV, com o uso de 25 mg de etanercept subcutâneo, duas vezes por semana, ou monoterapia com infliximab 5 mg/kg por via intravenosa.[9]

Como o MMP é uma doença sistêmica, os medicamentos tópicos são usados apenas como uma medida temporária para aliviar os sintomas, até que a terapia sistêmica mantenha estável a inflamação ocular. Os corticosteróides tópicos e subconjuntivais, podem oferecer alívio de curto prazo dos sintomas, mas são ineficazes na prevenção da progressão da doença. Além dos corticosteróides tópicos, alguns estudos já tentaram avaliar a eficácia de medicações tópicas como inibidores da calcineurina, ciclosporina A e tacrolimus, para o tratamento do MMP ocular, mas notaram falha de resposta terapêutica adequada.[9]

Embora os medicamentos tópicos não tenham sido capazes de impedir a progressão ou induzir remissão do MMP ocular, eles podem ajudar no tratamento das cicatrizes conjuntivais. As aplicações tópicas e subconjuntivais da mitomicina C, droga que demonstrou ser capaz de alterar a cicatrização na cirurgia de glaucoma, também têm sido utilizadas no tratamento cirúrgico de casos avançados.[9]

A combinação de inflamação crônica e fibrose conjuntival levam à disfunção grave das glândulas meibomianas e anormalidades do filme lacrimal. Associado ao filme lacrimal inadequado, o trauma mecânico gerado pela queratinização das margens das pálpebras e a desorganização dos cílios, levam à erosão da córnea, úlceras e, consequentemente, neovascularização e conjuntivalização com perda da visão. Por isso, há necessidade de ampla lubrificação e tratamento da triquíase.[8] A triquíase pode ser tratada com depilação mecânica, eletrólise bipolar, ablação por radiofreqüência, ablação a laser ou crioterapia.[5]

No presente artigo, buscou-se demonstrar que o MMP é uma doença sistêmica rara e de apresentações variadas, o que dificulta seu diagnóstico precoce e aumenta o grau de morbidade gerado pela doença. Como o oftalmologista é, muitas vezes, o primeiro médico a ser procurado por esses pacientes, é essencial que o especialista fique atento aos sinais e sintomas da doença e, lembrando-se sempre desta patologia como diagnóstico diferencial em casos de conjuntivite crônica ou de simbléfaros sem causas aparente.

REFERÊNCIAS

1. Chan LS, Ahmed AR, Anhalt GJ, Bernauer W, Cooper KD, Elder MJ, *et al.* The first international consensus on mucous membrane pemphigoid: definition, diagnostic criteria, pathogenic factors, medical treatment, and prognostic indicators. Arch Dermatol. 2002 Mar;138(3):370-9.
2. Wang K, Seitzman G, Gonzales JA. Ocular cicatricial pemphigoid. Curr Opin Ophthalmol. 2018 Nov;29(6):543-551.
3. Foster CS. Cicatricial pemphigoid. Trans Am Ophthalmol Soc. 1986;84:527–663.
4. Kirzhner M, Jakobiec FA. Ocular Cicatricial Pemphigoid: A Review of Clinical Features, Immunopathology, Differential Diagnosis, and Current Management. Semin Ophthalmol. Jul-Sep

2011;26(4-5):270-7.

5. Broussard KC, Leung TG, Moradi A, Thorne JE, Fine JD. Autoimmune Bullous Diseases with Skin and Eye Involvement: Cicatricial Pemphigoid, Pemphigus Vulgaris and Pemphigus Paraneoplastica. Clin Dermatol. 2016 Mar-Apr; 34(2): 205-13
6. Brunner M, Lacoste K, Bernauer W. Control of Ocular Disease in Mucous Membrane Pemphigoid. Klin Monbl Augenheilkd. 2014 Apr;231(4):331-4.
7. Holubar K, Honigsmann H, Wolff K. Cicatricial pemphigoid: Immunofluorescence investigations. Arch Dermatol. 1973 Jul; 108(1): 50-2.
8. Goldich Y, Ziai S, Artornsombudh P, Avni-Zauberman N, Elbaz U, Rootman DS, *et al*. Characteristics of patients with ocular cicatricial pemphigoid referred to major tertiary hospital. Can J Ophthalmol. 2015 Apr; 50(2): 137-42.
9. Queisi MM, Zein M, Lamba N, Meese H, Foster CS. Update on Ocular Cicatricial Pemphigoid and Emerging Treatments. Surv Ophthalmol. 2016 May-Jun; 61(3): 314-7.

Artigo de Revisão

O uso do colírio de atropina como estratégia terapêutica para retardar o desenvolvimento de miopia em crianças

The use of atropine eye drops as a therapeutic strategy to delay myopia development in children

Isabella Barony Macedo[1], Henrique Dias Coelho Cunha[2], Julien Kraemer Bastos[2], Priscilla Sá de Carvalho Almeida [2], Reinaldo de Oliveira Sieiro[3]

1. Universidade Federal de Ouro Preto, Ouro Preto, MG.
2. Faculdade Ciências Médicas de Minas Gerais, Belo Horizonte, MG.
3. Professor adjunto da Faculdade Ciências Médicas de Minas Gerais, Belo Horizonte, MG.

Autor correspondente: Isabella Barony Macedo. Email: isabellabm19@gmail.com

RESUMO

Introdução: A miopia é o principal distúrbio refrativo e causa da perda visual para longe mundialmente. Estima-se que até 2050 metade da população mundial será míope, dobrando os atuais números relativos a condição.[1] Para combater a progressão dessa epidemia, discute-se a aplicação tópica de diferentes doses de atropina.[6,7,8,9] Objetivos: Evidenciar na literatura a eficácia do uso de colírio de atropina para retardar a miopia em crianças, considerando as diferenças nas dosagens. Métodos: Realizou-se uma revisão de literatura sistemática nas bases de dados PubMed e Lilacs com as palavras-chave "myopia AND atropine AND children AND treatment". Encontraram-se 103 artigos. Destes, excluíram-se revisões de literatura, meta-análises, estudos observacionais, artigos sobre a etiologia da doença específica pelo título. Incluíram-se estudos com estudo clínico randomizado. Além disso, artigos com até 5 anos de publicação foram aceitos, resultando em 4 estudos utilizados. Discussão: O uso do colírio de atropina é vantajoso por ser um tratamento não invasivo, indolor e de baixo custo.[6] O uso da atropina em diferentes concentrações foi testado nos três ensaios experimentais inclusos no presente trabalho. Neles, foram utilizadas as respectivas concentrações da substância no colírio, sendo: 0,5%, 0,1%, 0,01% no estudo de Chia *et al* (2016), 0,05%, 0,025% e 0,01% no estudo de Yam *et al* (2019), 0,01% no estudo de Diaz- Llopis *et al* (2018) e de 0,5% no estudo de Polling *et al* (2016). O primeiro ensaio clínico demonstrou que a média de progressão da miopia foi de -1,38+0,98 D para 0,01%, sendo menor do que em 0,1% e 0,5% de atropina. Já nos dados obtidos por Yam *et al* (2019), a concentração de 0,05% foi a considerada a melhor para redução do equivalente esférico (SE). Os dados obtidos por Yam (2019) concluíram que o melhor custo-benefício também está na concentração de 0,05%, ainda propondo a utilização de concentrações menores mais vezes ao dia. Diaz-Llopis (2018) provou que a diluição 0,01% reduziu a progressão da miopia para -0,14+0,35 D em relação ao controle, que foi de -0,65+0,54 D. Finalmente, Polling *et al* (2016) demonstraram que o uso de atropina a 0,5% por 1 ano reduziu a progressão para -0,1D/ano em relação ao grupo que abandonou o tratamento, que foi de -0,5D/ano. Conclusão: A atropina em baixas doses parece ser eficaz para retardar a progressão da miopia em crianças. Todavia, os estudos, ainda que cientificamente relevantes e que tenham amostras significativas, apresentam algumas limitações por não conseguirem abranger diversas populações. Portanto, são necessárias mais pesquisas para acessar resultados dessa substância em outros grupos.

Palavras-chave: Miopia. Tratamento. Atropina. Crianças.

ABSTRACT

Introduction: Myopia is the main refractive disorder and the main cause of visual loss worldwide. It is estimated that by 2050 half of the world's population will be nearsighted, doubling the current figures for the condition.[1] To fight against the progression of this epidemic, the topical application of different doses of atropine has been discussed.[6,7,8,9] Objective: To highlight in the literature the efficacy of using atropine eye drops to delay myopia in children, considering the differences in dosages. Methods. A systematic literature review was carried out in the PubMed and Lilacs databases with the keywords "myopia AND atropine AND children AND treatment". The search resulted in 103 publications in total. From these, literature reviews, meta-analyzes, observational studies, articles on the etiology of the disease were excluded, according to the title. Studies with a randomized clinical trial were included. In addition, articles with up to 5 years of publication were accepted, resulting in 4 studies used. Discussion: The use of atropine eye drops is advantageous because it is a non-invasive, painless and low-cost treatment.[6] The use of atropine in different concentrations was tested in the three experimental trials included in the present study. In them, the respective concentrations of the substance in the eye drops were used, being: 0.5%, 0.1%, 0.01% in the study by Chia *et al* (2016), 0.05%, 0.025% and 0.01% in the study by Yam *et al* (2019), 0.01% in the study by Diaz-Llopis *et al* (2018) and 0.5% in the study by Polling *et al* (2016). The first clinical trial demonstrated that the mean progression of myopia was -1.38 + 0.98 D to 0.01%, being less than 0.1 and 0.5% of atropine. In the data obtained by Yam *et al* (2019), the concentration of 0.05% was considered the best for reducing the spherical equivalent (SE). The data obtained by Yam (2019) concluded that the best cost-benefit ratio is also in the concentration of 0.05%, still proposing the use of lower concentrations more times a day. Diaz- Llopis (2018) proved that the 0.01% dilution reduced the progression of myopia to -0.14 + 0.35 D compared to the control, which was -0.65 + 0.54 D. Finally, Polling *et al* (2016) demonstrated that the use of 0.5% atropine for 1 year reduced the progression to -0.1D / year in relation to the group that abandoned treatment, which was -0.5D / year. Conclusion: The usage of low dose atropine seems to be efficient in slowing the progression of myopia in children. However, the studies, although scientifically relevant and with significant samples, have some limitations because they are unable to cover different populations. Therefore, more research is needed to access results of this substance in other groups.

Keywords: Myopia. Treatment. Atropine. Children.

INTRODUÇÃO

A miopia é o distúrbio refrativo mais comum do mundo. Ela gera uma focalização das imagens anterior à retina – seja por uma deficiência da córnea, seja pelo aumento exagerado do diâmetro do olho. Com isso, imagens distantes não são focalizadas adequadamente, em oposição às imagens próximas, que efetivamente o são.

A sua prevalência vem aumentando drasticamente com o tempo. No ano 2000 haviam 1.406 bilhão de míopes globalmente. Em 2010, 1.950 bilhão. O valor previsto para 2020, 2.620 bilhões, continua crescendo consideravelmente até 2050, com previsão de 4.758 bilhões de míopes. Proporcionalmente à população, a mudança também é significativa, acometendo 22,9% da população global em 2000 e 49,8% em 2050, segundo a mesma previsão.[1]

Mais preocupante que isso é a prevalência da "miopia alta", isso é, distúrbio refratário acima de 6,0D e que compromete seriamente a visão. Em 2000, 163 milhões de pessoas apresentavam esse distúrbio. Em 2050, são esperados 938 milhões.[1]

A sua epidemiologia varia conforme diferentes populações e conforme a idade de seus habitantes. Estudos mostram uma prevalência aumentada em asiáticos e diminuída em negros. A prevalência em crianças e adolescentes entre 6 e 17 anos em Hong Kong é de 62%, ao passo que nos EUA, em uma população com entre 12 e 17 anos, essa prevalência é de 25,7%. No Brasil, essa prevalência oscila entre 11 e 36%, podendo alcançar 50% até 2050.[2,3]

Três pontos se destacam na patogenia da miopia: A predisposição hereditária, a debilidade escleral e fatores ambientais. Destes, apenas os fatores ambientais são modificáveis. É sabido que o esforço visual para perto é fator desencadeante para o desenvolvimento da miopia. Da mesma forma, é sabido que a exposição à luz solar durante atividades ao ar livre desempenha papel protetor nessa doença.[4]

Para combater a progressão desta doença, há muito se discute o uso terapêutico "*off-label*" do colírio de atropina para retardar a progressão da miopia em crianças. Diferentes teorias explicam a efetividade da atropina nesse tratamento. A principal delas propõe que a atropina atue nos receptores M1/4 das células amácrinas da retina, promovendo uma cascata neuroquímica que resulta na liberação de dopamina. Esta, por retardar a elongação do globo ocular, diminui o desenvolvimento de miopia.[5]

O objetivo deste trabalho é evidenciar na literatura a eficácia do uso do colírio de atropina para retardar a miopia em crianças, considerando suas diferentes dosagens, efeitos colaterais, indicações e contraindicações.

REVISÃO DA LITERATURA

Foi realizada uma revisão sistemática de literatura. A pergunta PICO que guiou o presente trabalho foi: "Crianças míopes submetidas ao tratamento tópico com colírio de atropina em baixas concentrações apresentaram redução na progressão da miopia?". As seguintes palavras-chave foram utilizadas: "myopia AND atropina AND children AND treatment" nas bases de dado PubMed e BVS, sendo considerados artigos publicados entre 2015 e 2020

Foram encontrados 103 estudos, sendo 50 excluídos por: 9 apresentarem o texto em língua além da inglesa, espanhola ou portuguesa; 9 não apresentarem resumo disponível; 19 conterem algum termo da pesquisa, mas não ser relacionado com o tema do trabalho; 10 que combinavam o tratamento com colírio de atropina com outro tratamento ou medicação; 3 terem miopia especificada no título.

Restaram, assim, 53 estudos a serem avaliados. Destes, 49 foram descartados pelas seguintes características: 33 serem revisões; 4 serem estudos de coorte; 4 serem meta- análise; 3 serem protocolos de estudo; 2 serem caso-controle; 1 ser uma série de casos- controle observacionais; 1 ser relatório; 1 relato de caso.

Sendo assim, os 4 estudos eleitos foram incluídos por serem ensaios clínicos randomizados.

DISCUSSÃO

O uso do colírio de atropina é vantajoso por ser um tratamento não invasivo, indolor e de baixo custo.[6]

Diferentes concentrações de atropina foram avaliadas pelos trabalhos selecionados, sendo: 0,5%, 0,1%, 0,01% no estudo de Chia *et al* (2016), 0,05%, 0,025% e 0,01% no estudo de Yam *et al* (2019), 0,01% no estudo de Diaz-Llopis *et al* (2018) e 0,5% no estudo de Polling (2016), como compila a Tabela 1.

Polling e colaboradores, em seu trabalho de 2016, analisaram 77 crianças portadoras de miopia, das quais 60 completaram o estudo. Elas possuíam média de idade de 10.3±3,2 anos e foram distribuídas uniformemente por gênero. Dois-terços delas apresentavam ancestralidade europeia, e metade delas apresentava, ao início do estudo, miopia alta (>- 6,0D). 84,7% relatavam ao menos um dos pais com miopia. A média da progressão da miopia no ano anterior ao estudo era de -1,0D/ano.

As 60 crianças que permaneceram no estudo por 1 ano foram tratadas com atropina 0,5% e apresentaram progressão da miopia de -0,1D/ano contra -0,5D/ano naquelas crianças que abandonaram o estudo (P = 0,03). Quando divididas por idade, crianças menores de 9 anos apresentaram pior resposta ao tratamento (progressão de -0,49D/ano, intervalo de confiança de -0,9 a -0,08). Crianças entre 9-12 anos apresentaram resposta intermediária (progressão de -0,06D/ano, intervalo de confiança de -0,47 a +0,35) e, maiores de 12 anos, melhor, com+0,02D/ano, com intervalo de confiança entre -0,27 a +0,3. Das crianças que abandonaram o estudo, os motivos foram, principalmente, efeitos colaterais. Dentre eles, destacam-se a fotofobia, dificuldade de leitura e cefaleia, respectivamente.

Chia e colaboradores, no estudo publicado em 2016,

analisaram 400 crianças asiáticas míopes entre 6 e 12 anos, das quais 345 completaram o estudo. Elas foram randomizadas para receber atropina a 0,01%, 0,1% e 0,5%, nas proporções 1:2:2. Essas crianças foram submetidas a tratamento por 24 meses e avaliadas sem medicação por 12 meses. Àquelas que apresentaram uma progressão de mais de -0,5 dioptria (D) nesse ano foi administrada atropina 0,01% por mais 24 meses. As crianças que receberam atropina a 0,01% apresentaram, ao final dos 5 anos do estudo, uma progressão da miopia de -1,38±0,98 D, sendo comparativamente menor que a dos grupos que utilizaram a substância a 0,1% (- 1,83±1,16D) e 0,5%, (-1,98±1,10 D), P<0,001. O efeito rebote, que aponta para a necessidade de reintrodução do tratamento, foi também menor na população que recebeu a atropina a 0,01%, com 24,3% desse grupo necessitando de 2ª intervenção contra 58,9% e 68,4% nos grupos de 0,1 e 0,5%, respectivamente.

Ademais, as crianças que receberam esse 2º tratamento apresentaram uma progressão maior da miopia nos 24 meses finais (-0,38 a -0,52D/ano) do que as crianças que não tiveram o efeito rebote – e, portanto, não receberam medicação alguma nos 36 meses finais do estudo, e apresentaram uma progressão que variou entre -0,30 a -0,38D/ano.

Por fim, a progressão da miopia no grupo submetido a tratamento do efeito rebote com atropina 0,01% nos 24 meses finais (-0,86 a -0,90D, independente da dosagem inicial) foi semelhante à progressão desta doença nos 2 anos iniciais daquelas tratadas primariamente com atropina 0,01% (-0,77D), sugerindo que o tratamento do efeito rebote seja tão efetivo quando o tratamento primário.

Diaz-Llopis e colaboradores, no estudo publicado em 2018, avaliaram por 5 anos 200 crianças míopes entre 9 e 12 anos, divididas entre 2 grupos de 100 participantes: um tratado com atropina diluída a 0,01% e o outro sem nenhum tratamento. A taxa de progressão da miopia no grupo controle foi -0,65±0,54D/ano e, no grupo tratado com atropina, -0,14±0,35 D/ano.

Considerando uma progressão inferior a -0,25D/ano como sucesso, esse número foi atingido por 80% dos participantes do grupo da atropina e 12% daqueles do grupo controle.

Considerando uma progressão superior a -0,50D/ano como fracasso, esse número foi superado por 2% do grupo da atropina e 21% do controle.

Os efeitos colaterais que levaram a abandono do tratamento, como fotofobia, dificuldade de leitura e midríase foram sentidos por apenas 2% dos participantes

O estudo de Yam e colaboradores, de 2019, avaliou por 1 ano 438 crianças de idade entre 4 e 12 anos, proporcionalmente divididas entre 4 subgrupos e que receberam atropina a 0,05%, 0,025%, 0,01% ou placebo. Nesse período de 12 meses, elas passaram por 5 avaliações oftalmológicas. A taxa de progressão da miopia no grupo tratado com o placebo foi de - 0,81±0,53D/ano, -0,59±0,61D/ano naquele tratado com atropina 0,01%, -0,46±0,45D/ano no subgrupo com 0,025% e -0,27±0,61D/ano naquele com 0,05% (P<0,001). Dentre os efeitos colaterais apresentados pelos pacientes, o único com P<0,001 foi a fotofobia após 2 semanas de tratamento, manifestada por 5,5%, 18,5%, 31,2% e 12,6% das crianças tratadas com atropina a 0,01%, 0,025%, 0,05% e placebo, respectivamente. Após 1 ano de tratamento, essas porcentagens caíram para, respectivamente, 2,1%, 6,6%, 7,8% e 4,3%.

Dessa forma, Chia e colaboradores (2016) demonstraram que a média de progressão da miopia foi menor a com atropina a 0,01%, do que com 0,1% e 0,5%. Ademais, por apresentar as menores taxas de efeito rebote, essa concentração foi tida como de escolha. Já nos dados obtidos por Yam *et al* (2019), a concentração de 0,05% foi a melhor para redução da elongação do equivalente esférico (SE). Esse equivalente, que cresceu -0,27+0,61D/ano com essa concentração, aumentou -0,46+0,45, -0,59+0,61 e -0,81+0,53D/ano, respectivamente com 0,025%, 0,01% e no grupo controle. Foi, também, proposta a utilização de concentrações menores mais vezes ao dia. Já Diaz-Llopis *et al* (2018) também encontraram com o uso do colírio de atropina diluído a 0,01% um retardo satisfatório na progressão da miopia. Por fim, Polling *et al* (2016), testaram somente uma concentração de atropina – consideravelmente maior que as utilizadas por seus pares. Isso, todavia, se justifica pelo fato de seu estudo ter sido pioneiro, em uma época em que faltavam informações sobre as dosagens de atropina a serem utilizadas. Mesmo assim, ele concluiu que a atropina é efetiva para retardar a progressão da miopia em crianças, e que a melhor faixa de idade para se usar o colírio de atropina de 0,5% é em maiores de 12 anos.

Pode-se observar que tanto o efeito rebote quanto outros efeitos colaterais dependem da concentração da atropina, tornando assim ainda mais justificável a realização de mais estudos objetivando a concentração dessa substância mais idealmente possível.

O colírio de atropina tem um potencial considerável como tratamento a ser implementado clinicamente no futuro, já que a miopia é uma doença em franca expansão. Considerando a praticidade e facilidade no uso, além do baixo custo[6], essa pode se tornar uma alternativa de tratamento com grande aceitação mundial.

Tabela 1: As concentrações de atropina de 0,01%, 0,025%, 0,05%, 0,1% e 0,5% relacionadas com as respectivas taxas de progressão de miopia nos estudos selecionados.

Estudos	Amostra (n)	0,01%	0,025%	0,05%	0,1%	0,5%
Polling *et al* (2016)	77 crianças	----------	----------	----------	----------	-0,1D/ano (Tratamento incompleto: -0,5D / ano)
Chia *et al* (2016)	400 crianças	-1,38 D / 5 anos 24,3% efeito rebote	----------	----------	-1,83 D / 5 anos 58,9% efeito rebote	-1,98 D / 5 anos 68,4% efeito rebote
Diaz-Llopis *et al* (2018)	200 crianças	-0,14 D / ano (Controle -0,65 D / ano)	----------	----------	----------	----------
Yam TC *et al* (2019)	438 crianças	-0,59 D / ano (Controle 0,81 D / ano)	-0,46 D / Ano	-0,27 D / Ano	----------	----------

CONCLUSÃO

A atropina como tratamento alternativo para a redução da progressão da miopia, especialmente em baixas doses, como a de 0,01%, tem se mostrado promissora. Resultados apresentam uma clara redução no avanço da miopia em crianças asiáticas. Estudos como o CHAMP-UK[10] e o WA-ATOM[11], atualmente conduzidos na Inglaterra e na Austrália ocidental, são ensaios clínicos randomizados com um considerável número de pacientes inclusos. Estes são trabalhos promissores utilizando o colírio de atropina em populações além da população asiática. Para que esse tratamento seja cada vez mais seguro e eficaz, mais estudos devem ser feitos em mais populações de países diversos, objetivando observar o efeito da substância em cada uma delas.

REFERÊNCIAS

1. Holden BA, Fricke TR, Wilson DA, Jong M, Naidoo KS, Sankaridurg P, *et al*. Global Prevalence of Myopia and High Myopia and Temporal Trends from 2000 through 2050. Ophthalmology. 2016 May;123(5):1036-42.
2. Cunha RNP. Miopia na Infância. Arq. bras. oftalmol. 2000 Jun;63(3):231-4.
3. Ávila M, Alves MR, Nishi M. As condições de saúde ocular no Brasil. CBO. 2015.
4. Hoyle B. More time outdoors may reduce kids' risk for nearsightedness. American Academy of Ophthalmology [revista em internet] 2011. [acesso 31 de outubro de 2020] Disponível em: https://www.aao.org/newsroom/news-releases/detail/more-time- outdoors-may-reduce-kids-risk-nearsighte
5. Leo SW, Scientific Bureau of World Society of Paediatric Ophthalmology and Strabismus (WSPOS). Current approaches to myopia control. Curr Opin Ophthalmol. 2017 May;28(3):267–75.
6. Diaz-Llopis M, Pinazo-Durán MD. Superdiluted atropine at 0.01% reduces progression in children and adolescents. A 5 year study of safety and effectiveness. Arch Soc Esp Oftalmol. 2018 Apr;93(4):182–5.
7. Yam JC, Jiang Y, Tang SM, Law AKP, Chan JJ, Wong E, *et al*. Low-Concentration Atropine for Myopia Progression (LAMP) Study: A Randomized, Double-Blinded, Placebo-Controlled Trial of 0.05%, 0.025%, and 0.01% Atropine Eye Drops in Myopia Control. Ophthalmology. 2019 Jan;126(1):113-124.
8. Chia A, Lu QS, Tan D. Five-year clinical trial on atropine for the treatment of myopia 2: myopia control with atropine 0,01% eyedrops. Ophthalmology. 2016 Feb;123(2):391-9.
9. Polling JR, Kok RGW, Tideman JWL, Meskat B, Klaver CCW. Effectiveness study of atropine for progressive myopia in Europeans. Eye (Lond). 2016 Jul;30(7):998-1004.
10. Azuara-Blanco A, Logan N, Strang N, Saunders K, Allen PM, Weir R, *et al*. Low-dose (0.01%) atropine eye-drops to reduce progression of myopia in children: a multicentre placebo-controlled randomised trial in the UK (CHAMP-UK)-study protocol. Br J Ophthalmol. 2020 Jul;104(7):950-5.
11. Lee SSY, Mackey DA, Lingham G, Crewe JM, Richards MD, Chen FK, *et al*. Western Australia Atropine for the Treatment of Myopia (WA-ATOM) study: Rationale, methodology and participant baseline characteristics. Clin Exp Ophthalmol. 2020 Jul;48(5):569-79.

Artigo de Revisão

Atuação dos micrornas como biomarcadores na retinopatia diabética

Microrna as biomarkers in diabetic retinopathy

Ana Carollina Simão Diniz[1], Antonio de Pádua Gandra Santiago Filho[1], Beatriz Maria Monteiro Sousa[1], Clara Lopes de Lima[1]

1 - Faculdade Ciências Médicas de Minas Gerais, Belo Horizonte, MG - Brasil

Os autores declaram não haver conflito de interesses associado ao artigo em questão.

Autor correspondente:
Beatriz Maria Monteiro Sousa
E-mail:
beatrizmmonteiro25@gmail.com

RESUMO

Introdução: A retinopatia diabética (RD) é umas das principais complicações relacionadas à diabetes mellitus (DM) e é a principal causa de cegueira em pessoas com idade entre 20 e 74 anos. Atualmente, a RD pode ser diagnosticada apenas por especialistas treinados, fator que em muitos casos dificulta a identificação precoce do quadro. Estudos recentes revelam que os MicroRNAs (miRNAs) circulantes, grupo de sequências curtas conservadas de RNAs endógenos, desempenham papel significativo no desenvolvimento de DM. Objetivo: Analisar a relevância diagnóstica e prognóstica do microRNA na retinopatia diabética e seu papel na patogênese da doença. Metodologia de busca: Revisão de literatura nas bases de dados PubMed e Scielo entre os anos de 2015 e 2020, utilizando como descritores os termos em inglês ''MicroRna as biomarkers'' e ''diabetic retinopathy''. Discussão: A RD é caracterizada por lesões e por oclusões progressivas de vasos da retina. As modificações epigenéticas, incluindo regulação de miRNAs, contribuem para a patogênese da doença. Sob essa perspectiva, estudos demonstram que há expressão aumentada ou diminuída de determinados miRNAs durante a patogênese da RD, sendo o miR-200b, miR-29b, miR-21 e o miR-126 os mais estudados atualmente. Considerações finais: Os estudos mostram que níveis alterados de miRNA circulantes podem fornecer um novo biomarcador para a detecção e monitoramento da doença. Apesar dos grandes avanços relacionados ao tema nos últimos anos, a maioria dos estudos foram feitos em animais ou em uma pequena amostra de humanos, necessitando de novos estudos com maior amostra.

Palavras-chave: Retinopatia diabética. Biomarcadores. MicroRNAs.

ABSTRACT

Introduction: Diabetic retinopathy (RD) is one of the main complications related to diabetes mellitus (DM) and is the main cause of blindness in people aged between 20 and 74 years. Currently, DR can be diagnosed only by trained specialists, a factor that, in many cases, makes it difficult to identify the condition early. Recent studies reveal that circulating MicroRNAs (miRNAs), a group of conserved short sequences of endogenous RNAs, play a significant role in development of DM. Objective: To analyze the diagnostic and prognostic relevance of microRNA in diabetic retinopathy and its role in the pathogenesis of the disease. Search methodology: Literature review in the PubMed and Scielo databases between 2015 and 2020, using the terms 'English MicroRna as biomarkers' and '' diabetic retinopathy '' as descriptors. Discussion: DR is characterized by lesions and progressive occlusions of retinal vessels. Epigenetic changes, including regulation of miRNAs, contribute to the pathogenesis of the disease. From this perspective, studies show that there is increased or decreased expression of certain miRNAs during the pathogenesis of DR, with miR-200b, miR-29b, miR-21 and miR-126 being the most studied today. Final considerations: Studies show that altered levels of circulating miRNA may provide a new biomarker for the detection and monitoring of the disease. Despite the great advances related to the theme in recent years, most studies have been done on animals or on a small sample of humans, requiring further studies with a larger sample.

Keywords: Diabetic retinopathy. Biomarkers. MicroARNs.

INTRODUÇÃO

A retinopatia diabética (RD) é umas das principais complicações relacionadas à diabetes mellitus (DM) e é a principal causa de cegueira em pessoas com idade entre 20 e 74 anos. A RD afeta aproximadamente 150 milhões de pessoas em todo o mundo e o número deve dobrar até 2025, de acordo com a Organização Mundial da Saúde. Atualmente, a RD pode ser diagnosticada apenas por especialistas treinados, fator que, em muitos casos, dificulta a identificação precoce do quadro, principalmente em regiões onde esses profissionais são escassos. Além disso, os tratamentos disponíveis são destinados apenas à fase proliferativa da RD e apresentam diversos efeitos colaterais. A única estratégia terapêutica nos estágios iniciais da RD é um controle rígido da glicemia. Já os tratamentos para retinopatia diabética proliferativa são foto coagulação a laser panretinal e vitrectomia em casos selecionados, e injeções de anti-VEGF recentemente foram usadas como outra opção de tratamento. No entanto, efeitos colaterais sistêmicos graves podem se desenvolver e pode haver recorrência da neovascularização alguns meses após a injeção de anti-VEGF. Portanto, é necessário elucidar novos métodos diagnósticos e terapêuticos.[1,2]

Estudos recentes revelam que os MicroRNAs (miRNAs) circulantes, grupo de sequências curtas conservadas de RNAs endógenos que modulam a expressão gênica por meio de regulação transcricional e pós-transcricional, desempenham papel significativo no desenvolvimento de DM. Esses pequenos RNAs desempenham papéis vitais na proliferação, na migração e na apoptose de células humanas, incluindo células retinais. Os microRNAs devido a suas características estruturais, podem representar um importante biomarcador de triagem com alta sensibilidade e especificidade na identificação da RD, também podem revelar mudanças em uma via biológica associada à progressão da doença, ou mesmo ao risco de progressão da doença.[3]

REVISÃO DA LITERATURA

A pesquisa científica tem buscado desvendar a fisiopatologia de diversas doenças para o desenvolvimento de novos caminhos terapêuticos. Nesse âmbito, o miRNA (ou microRNA) vem ganhando a atenção da comunidade científica como um possível biomarcador e alvo terapêutico. Em 2008, quatro estudos independentes demonstraram a presença de miRNAs livres de células de forma estável no sangue, e que seus níveis séricos/plasmáticos poderiam ser correlacionados a condições patológicas e, portanto, potencialmente utilizáveis como biomarcadores não invasivos. Essas pequenas moléculas circulantes provaram ser altamente estáveis, resistindo a condições deletérias como ebulição, múltiplos ciclos de congelamento e descongelamento e pH alto ou baixo. Devido à sua importância em uma ampla gama de processos biológicos, miRNAs foram propostos como novos biomarcadores para o diagnóstico, para o monitoramento do tratamento e para o prognóstico de uma ampla gama de doenças, entre elas a retinopatia diabética.[4,5]

Diante do exposto, realizou-se uma revisão da literatura a fim de se organizar e discutir os principais estudos que investigam a relação dos miRNAs com a retinopatia diabética. As bases de dados consultadas foi o PubMed e o Scielo. Foram selecionados artigos, entre 2015 e 2020, realizados com humanos ou animais, redigidos na língua inglesa e utilizou-se como palavras-chave os descritores MeSH: microRNA AND Retinopathy diabetic, miRNA AND Diabetic Diseases.

DISCUSSÃO

A RD é caracterizada em duas principais fases: a retinopatia diabética não proliferativa e a proliferativa. A primeira possui pequenas áreas de inchaço conhecidas como micro aneurismas. Sabe-se que durante o estágio inicial da RD, células epiteliais da retina humana e as células epiteliais pigmentares da retina, que são componentes da barreira hemato-retiniana (BHR), são afetadas e prejudicadas pelos efeitos adversos da alta taxa de glicose, o que induz disfunção da BHR e contribui para a progressão da RD e a segunda fase da doença. Na retinopatia diabética proliferativa, os fatores de crescimento secretados pela retina estimulam a proliferação de novos vasos sanguíneos, que crescem ao longo da superfície interna da retina e entram no humor vítreo, um fluído semelhante a um gel que preenche o olho, provocando hemorragias.[1,2]

Figura 1: Retinopatia diabética proliferativa com neovascularização e hemorragia.

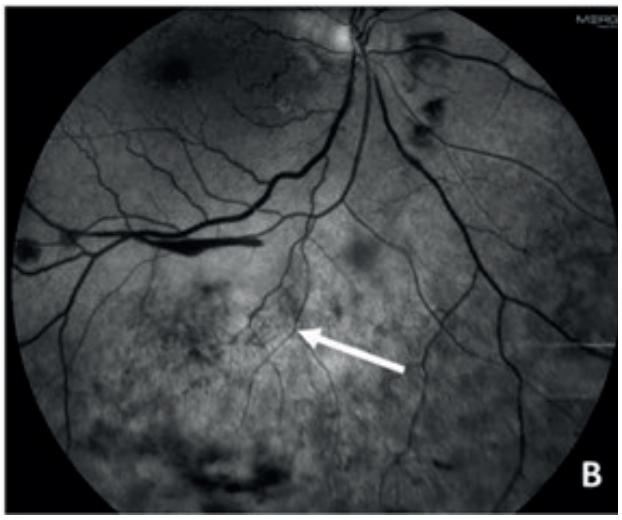

fonte: https://www.ncbi.nlm.nih.gov/pmc/articles/PMC6781632/

O estresse oxidativo e a produção aumentada de mediadores inflamatórios, bem como as modificações epigenéticas, incluindo modificações de histonas e regulação de miRNAs, contribuem para a patogênese e para a complexidade da doença. Mecanismos epigenéticos, como metilação do DNA, modificações pós-translacionais de histonas na cromatina e RNAs não codificantes, medeiam a interação entre fatores de risco genéticos e ambientais. A persistência de alterações epigenéticas pode contribuir para o fenômeno da memória metabólica e para o estresse oxidativo, inflamação e acúmulo de matriz extracelular, que levam ao desenvolvimento de RD. Os principais miRNAs envolvidos na RD e estudados atualmente são o miR-200b, o miR-29b, o miR-21 e o miR-126.[1,6]

miR-29b e miR-200b

Considerando o papel dos miRNAs na patologia da doença, sabe-se que o miR- 29b e miR-200b são desregulados na RD. Os autores de pesquisas anteriores demonstraram experimentalmente que o miR-200b pode aliviar o desenvolvimento da RD ao regular negativamente seu gene alvo que é o fator de crescimento endotelial (VEGF), proteína de sinalização capaz de promover o crescimento de novos vasos sanguíneos. Contudo, estudos mostram também que o miR-200b tem um importante papel na regulação do gene Oxr1 (resistência à oxidação 1), e a sua super expressão pode desregular o Oxr1, que protege as células da retina contra apoptose e estresse oxidativo. Já o miR-29b, microRNA com efeitos anti apoptóticos e anti fibróticos, se apresenta como um biomarcador da RD, uma vez que sua diminuição no plasma resulta em aumento da deposição de matriz e fibrose retinal. [2,6,7]

Uma pesquisa realizada por Li, *et al* 2017 mostrou que em comparação com pessoas saudáveis no grupo de controle, os pacientes com RD no grupo de caso diminuíram significativamente na expressão de miR-200b, e aumentaram significativamente na expressão de mRNA de VEGF.[7]

Resultados satisfatórios foram obtidos em camundongos Akita após 3 meses de injeção intravítrea de mir-200b, mostrando também o seu possível potencial terapêutico. Ademais, outro estudo caso-controle também mostrou que os níveis plasmáticos de miR-29b e miR-200b foram menores em pacientes com RD em comparação com aqueles sem RD em um hospital universitário terciário no sul do Brasil.[6]

miR-21

A respeito do mir-21, é importante evidenciá-lo, também, como alvo de estudos, posto que sua expressão se mostra positivamente relacionada ao curso da doença. Os resultados indicaram que esse microRNA estava associado ao processo patogênico de RD na DM tipo 2 e à gravidade da RD, estando em maior quantidade na retinopatia proliferativa em comparação com a não proliferativa. Diferentemente dos miR-200b e dos miR-29b, o miR-21 se manifesta na RD em super expressão, de tal forma a aumentar a quantidade de fator de crescimento endotelial vascular (VEGF) e, consequentemente, a angiogênese. Além disso, miR-21 é super expresso em resposta à alta glicose e protege as células endoteliais contra a apoptose. Ademais, tal miRNA em quantidades elevadas pode estar associado à fibrose retinal, o que indica uma alternativa sensível e com bom custo benefício para a detecção precoce da retinopatia diabética proliferativa. Perfis de expressão de mir-21 aberrantes foram associados ao desenvolvimento de DR, e a modulação da expressão de miRNA da retina pode fornecer um potencial tratamento para DR.[8]

miR-126

Em referência ao miR-126, revela-se sua importância como um biomarcador para o rastreamento de lesões endoteliais da retina e para o diagnóstico precoce de RD periférica, de modo a se apresentar em menores quantidades na retinopatia diabética proliferativa comparado a retinopatia diabética não proliferativa. Estudos em camundongos com retina isquêmica revelaram, assim como em pacientes com complicações decorrentes da RD, diminuição dos níveis de miR-126 e um aumento dos fatores angiogênicos, tais como o VEGF, a insulina, dentre outros. Outro estudo em retinas de ratos diabéticos mostrou que o tratamento com Niaspan pode regular a expressão do microRNA-126, que se provou ser um regulador positivo chave da sinalização angiogênica em células endoteliais e da integridade vascular. Assim, o Niaspan pode suprimir os níveis elevados de VEGF e, finalmente, superar a neovascularização retinal induzida por diabéticos, aumentando o miR-126. Por esse motivo, entende-se a associação do miR-126 com a patologia em questão e sua influência como um possível alvo terapêutico no tratamento contra a RD.[3,9,10]

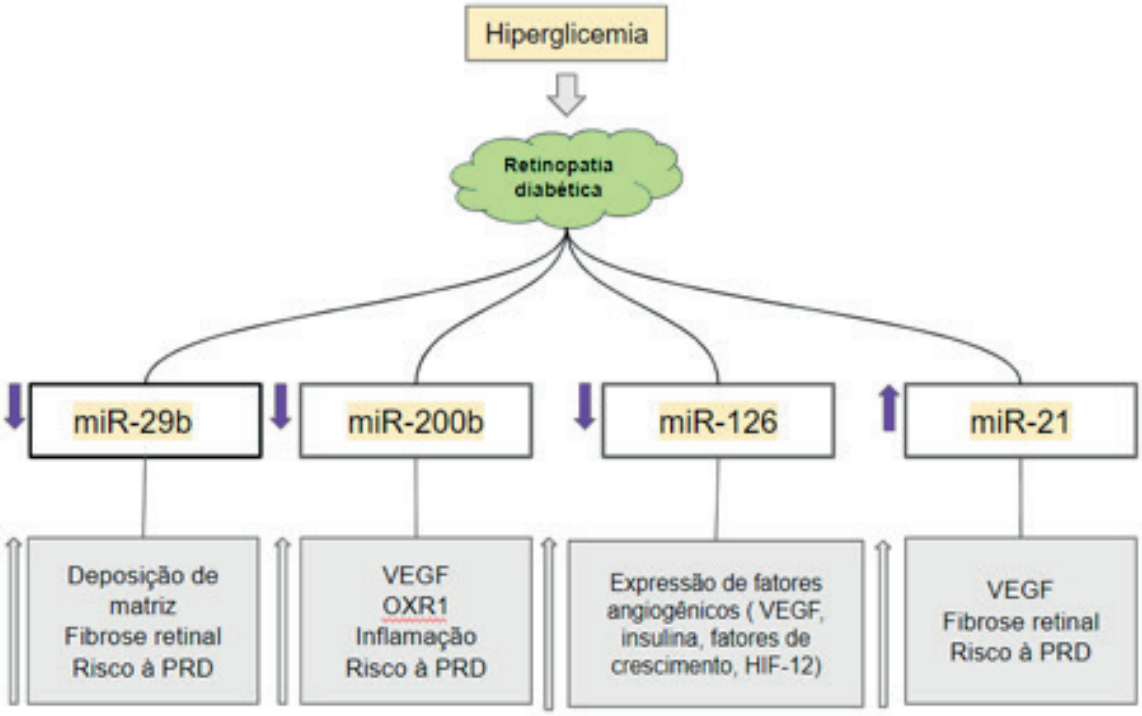

Quadro 1: Atuação dos MicroRNAS na retinopatia diabética.
Fonte: Autoria própria.

CONCLUSÃO

Os estudos mostram que níveis alterados de miRNA circulantes podem fornecer um novo biomarcador minimamente invasivo para a detecção da doença e para o monitoramento de sua progressão. A pesquisa sobre miRNAs teciduais e circulantes apresenta grandes desafios e complexidade, porém poderá auxiliar no desenvolvimento de marcadores circulantes de diagnóstico e de prognóstico mais acurados em comparação aos já utilizados, assim como novas estratégias terapêuticas para os diferentes estágios da RD.

Apesar dos grandes avanços relacionados ao tema nos últimos anos, a maioria dos estudos foram feitos em animais, ou somente em uma pequena amostra de humanos. Os estudos atuais sobre biomarcadores são limitados, pela necessidade de tamanhos de amostra maiores, de validação cruzada em diferentes populações e grupos étnicos, além de técnicas analíticas eficientes em termos de tempo e de custo. Portanto, ainda são necessários outros estudos com maior amostra, capaz de elucidar melhor o biomarcador e sua forma de atuação.

REFERÊNCIAS

1. Gong Q, Su G. Roles of miRNAs and long noncoding RNAs in the progression of diabetic retinopathy. Biosci Rep. 2017 Nov 29;37(6).
2. Martinez B, Peplow PV. MicroRNAs as biomarkers of diabetic retinopathy and disease progression. Neural Regen Res. 2019 Nov;14(11):1858-69.
3. Qin LL, An MX, Liu YL, Xu HC, Lu ZQ. MicroRNA-126: a promising novel biomarker in peripheral blood for diabetic retinopathy. Int J Ophthalmol. 2017 Apr;10(4):530–4.
4. Donati S, Ciuffi S, Brandi ML. Human Circulating miRNAs Real-time qRT-PCR-based Analysis: An Overview of Endogenous Reference Genes Used for Data Normalization. Int J Mol Sci. 2019 Sep;20(18):4353.
5. Ma J, Wang J, Liu Y, Wang C, Duan D, Lu N, *et al.* Comparisons of serum miRNA expression profiles in patients with diabetic retinopathy and type 2 diabetes mellitus. Clinics (São Paulo). 2017 Feb;72(2):111–5.
6. Costa e Silva MED, Polina ER, Crispim D, Sbruzzi RC, Lavinsky D, Mallmann F, *et al.* Plasma levels of miR-29b and miR-200b in type 2 diabetic retinopathy. J Cell Mol Med. 2019 Feb;23(2):1280-7.
7. Li EH, Huang QZ, Li GC, Xiang ZY, Zhang X. Effects of miRNA-200b on the development of diabetic retinopathy by targeting VEGFA gene. Biosci Rep. 2017 Mar;37(2).
8. Jiang Q, Lyu XM, Yuan Y, Wang L. Plasma miR-21 expression: an indicator for the severity of Type 2 diabetes with diabetic retinopathy. Biosci Rep. 2017 Mar;37(2).
9. Rezk NA, Sabbah NA, Saad MSS. Role of MicroRNA 126 in screening, diagnosis, and prognosis of diabetic patients in Egypt. IUBMB Life. 2016 Jun;68(6):452-8.

10. Wang Y, Yan H. MicroRNA-126 contributes to Niaspan treatment induced vascular restoration after diabetic retinopathy. Sci Rep. 2016 May;6:26909.
11. Joglekar MV, Januszewski AS, Jenkins AJ, Hardikar AA. Circulating microRNA Biomarkers of Diabetic Retinopathy. Diabetes. 2016 Jan;65(1):22-4.
12. Silva DCP, Carneiro FD, Almeida KC, Fernandes-Santos C. Papel dos miRNAs na Fisiopatologia das Doenças Cardiovasculares. Arq Bras Cardiol. 2018 Nov;111(5):738-46.

Relato de caso

Abordagem cirúrgica em casos refratários de hidropsia corneana – série de casos

Surgery approach in refractory cases of cornean hydropsy – case series

Isadora Vieira Menicucci Ferri[1], Camila Dias Medeiros[2], Guilherme Malta Pio[2], Carolina Serpa Braga[2], Frederico Bicalho Dias Da Silva[3]

1. Acadêmica de medicina da Faculdade Ciências Médicas de Minas Gerais.

2. Especializando em Oftalmologia no Instituto de Olhos Ciências Médicas - IOCM

3. Preceptor do setor de Córnea no Hospital São Geraldo - UFMG

Trabalho realizado na Santa Casa de Misericórdia de Belo Horizonte, MG - Brasil.

RESUMO

A hidropsia corneana aguda (HCA) é uma complicação rara do ceratocone (2,5 a 3%), que cursa com ruptura da membrana de Descemet e passagem de humor aquoso para o estroma e epitélio corneano. O tratamento cirúrgico da HCA não é bem estabelecido pela literatura e permanece como alternativa pouco utilizada. Paciente A, feminino, 38 anos, acuidade visual (AV) de conta dedos (CD) a 50 cm no olho esquerdo (OE). Houve piora durante tratamento clínico: AV de movimento de mãos (MM) (16º dia) e já não andava sem ajuda (33º). Tomografia de Coerência Óptica (OCT) com espessura corneana de 1,69mm (33º dia). Três dias após tratamento cirúrgico tinha 0,68mm à OCT, opacidade discreta, MD aderida e AV corrigida final de 20/400. Paciente B, feminino, 20 anos, ceratocone prévio e redução aguda da AV no olho direito: CD a 50cm. Sem melhora ao tratamento clínico, foi realizado tratamento cirúrgico com intervenção no 14º dia, sem melhora, OCT com espessura de 1,67mm. Acrescentou-se 4 pontos de suturas compressivas na córnea e após 5 dias OCT com 0,60mm, MD aderida e AV corrigida final de 20/150. O objetivo deste trabalho é apresentar, através de dois relatos de caso, o tratamento cirúrgico da HCA como método eficaz, alternativo e de resultados precoces. O tratamento clínico é usualmente eficaz, porém em caso de insucesso, o cirúrgico pode ser satisfatório. A adição de suturas de compressão corneana acelera ainda mais a recuperação e previne repetidas intervenções.

Palavras-chave: Ceratocone; Córnea; Hidropsia.

ABSTRACT

Acute corneal hydrops (HCA) is a rare complication of keratoconus (2.5 to 3%), which leads to the rupture of Descemet's membrane and passage of aqueous humor to the stroma and corneal epithelium. The surgical treatment of HCA isn't well established in the literature and remains an underused alternative. Patient A, female, 38 years old, visual acuity (AV) of fingers count (DC) at 50cm in the left eye (LE). There was worsening during clinical treatment: AV of hand movement (MM) (16th day) and no longer walked without help (33rd). Optical Coherence Tomography (OCT) with a corneal thickness of 1.69 mm (33rd day). Three days after surgical treatment, she had 0.68 mm at OCT, discreet opacity, adhered MD and final AV of 20/400. Patient B, female, 20 years old, previous keratoconus and acute AV reduction in the right eye: DC at 50 cm. Without improvement in clinical treatment, surgical treatment was performed with intervention on the 14th day, without improvement, OCT with a thickness of 1.67mm. Four stitches of compressive sutures were added in the cornea and after 5 days OCT with 0.60 mm, adhered MD and final corrected AV of 20/150. The objective of this work is to present, through two case reports, the surgical treatment of HCA as an effective, alternative and early results method. Clinical treatment is usually effective, but in case of failure, surgical treatment can be satisfactory. The addition of corneal compression sutures further accelerates recovery and prevents repeated interventions.

Keywords: Keratoconus; Cornea; Hydrops.

INTRODUÇÃO

A Hidropsia Corneana Aguda (HCA) consiste num quadro de edema corneano súbito devido a uma ruptura da Membrana de Descemet (MD) com a entrada de humor aquoso no estroma. É considerada uma alteração autolimitada, geralmente se resolve em 3 meses, mas pode durar de 5 a 36 semanas. Grandes descolamentos da MD ou fissuras estromais podem atrasar a resolução do quadro. [1,2,3,4]

Os sintomas característicos são redução súbita da acuidade visual (AV), dor, irritação ocular, lacrimejamento e fotofobia, sendo a opacidade corneana frequentemente vista a olho nú. Os principais fatores de risco são trauma (prurido ocular), tosse, ceratoconjuntivite vernal, atopia e síndrome de Down e ocorrem principalmente nos pacientes que possuem ectasias e espessura corneana reduzida. A melhora é lenta, muitos permanecem com cicatrizes que, dependendo do tamanho e opacidade, podem levar à intolerância às lentes de contato e quase 60% requerem ceratoplastia penetrante posterior para reabilitação visual. Apesar de raras, podem ocorrer complicações como infecção, perfuração, neovascularização corneana e fissura intraestromal. [1,3,5,6]

Em casos mais severos, com grandes áreas de descolamento da MD e múltiplas fissuras intra estromais, a conduta conservadora com colírios hiperosmóticos, hipotensores e corticóides não se mostra eficaz e, ainda, aumenta o risco de complicações. Nesses casos, a ceratoplastia penetrante é comumente indicada para melhorar a visão, porém apresenta risco de rejeição e neovascularização. Portanto, para fornecer uma recuperação mais rápida, intervenções cirúrgicas alternativas têm sido propostas. [4,6]

Nesse trabalho serão relatados dois casos de pacientes portadores de HCA que não obtiveram resposta ao tratamento clínico inicial (colírios hiperosmótico, hipotensor e corticoide) e que foram selecionados para tratamento cirúrgico visando reduzir a morbidade e as complicações de um seguimento prolongado.

DESCRIÇÃO DO CASO

A primeira paciente é do sexo feminino,com 38 anos, hígida, iniciou surto psicótico após demissão do emprego. O primeiro órgão-alvo do surto foram os dentes, em que vários foram quebrados por ranger e apertar fortemente. Iniciou tratamento psiquiátrico e obteve controle do quadro. Após 6 meses, foi reprovada em uma prova de concurso e teve novo surto psicótico, porém desta vez os órgãos-alvo foram os olhos, com prurido intenso e incontrolável. Foi admitida com queixa de redução aguda da AV no olho esquerdo: conta dedos (CD) a 50cm. Ao exame, verificou-se edema corneano intenso e diagnosticada com HCA. Iniciado tratamento clínico, porém sua AV piorou para movimento de mãos junto ao corpo no 16º dia e manteve-se no 33º, quando já não andava sem ajuda e a OCT apresentava uma espessura corneana de 1,69µc. Optou-se pelo tratamento cirúrgico e, após três dias, exame clínico com opacidade discreta e AV corrigida de 20/400, com OCT de espessura 0,68µc e MD aderida. (Figura 1)

A segunda paciente é do sexo feminino, com 20 anos de idade, portadora de ceratocone. Após episódio de prurido ocular intenso em ambos os olhos, principalmente no olho direito (OD), foi admitida com queixa de perda súbita da visão no OD apresentando AV de CD a 50 cm e intenso edema corneano. Foi diagnosticada com HCA e iniciado tratamento clínico. Sem resposta inicial, foi submetida ao tratamento cirúrgico, porém ainda no 7º dia continuava sem melhora, por isso foi realizada nova drenagem de líquido corneano. Retornou dois dias após (9º dia) sem melhora do edema e foi realizada OCT - espessura corneana de 1,67µc, com ruptura em fenda vertical da MD. No 14º dia optou-se por complementar o tratamento cirúrgico com quatro suturas corneanas verticais, de espessura total, com entrada e saída a 2mm do limbo. As suturas foram feitas após injeção de ar para aprofundar a câmara e proteger as estruturas internas. No quinto dia após as suturas, houve melhora significativa do edema, com boa transparência e um novo OCT revelou 0,60µc de espessura corneana, MD aderida. No pós operatório tardio apresentava pequenas cicatrizes no local das suturas e a AV com refração foi de 20/150 e com lente de contato rígida gás permeável foi de 20/40 (Figura 2).

O exame com lâmpada de fenda foi utilizado inicialmente para o diagnóstico da HCA nas duas pacientes, pois permite a visualização de edema estromal e epitelial acentuado, cisto ou fissura intraestromal. A OCT de segmento anterior demonstrou a presença do edema epitelial e estromal, com dimensões das fissuras estromais e das rupturas da MD, sendo ainda utilizada no acompanhamento seriado da resposta às intervenções.

A cirurgia inicial realizada em ambas as pacientes teve seu preparo cirúrgico realizado com nitrato de pilocarpina 2% uma hora antes do procedimento para evitar lesões do cristalino. O procedimento seguiu com anestesia tópica com proximetacaína, paracentese e injeção de gás na câmara anterior. Em seguida, foram realizadas 4 incisões corneanas na região das bolsas estromais, sendo a profundidade da incisão definida pelo momento de saída do líquido. Por fim, manteve-se posição supina por 10 minutos e, em seguida, removeu-se parcialmente, aproximadamente um terço do gás injetado para evitar o bloqueio pupilar. Foram mantidas as medicações tópicas e acrescentado antibiótico tópico.

DISCUSSÃO

Durante a fase aguda da HCA, o tratamento clínico com colírios de solução salina hipertônica e esteróides tópicos é considerado o tratamento de primeira linha e reduz a dor e a inflamação. A resolução do edema leva em média 3 meses, podendo se estender por tempo ainda maior. Períodos mais prolongados reduzem a qualidade de vida dos pacientes, dificultam a adesão ao tratamento e ainda propiciam risco de perfuração ou vascularização corneana. [3,7]

Pacientes com grandes fissuras e com edema grave e persistente podem se beneficiar de intervenções cirúrgicas. Eles têm o objetivo de proporcionar recuperação mais rápida e minimizar complicações. A injeção de gás de C3F8 11%, associada ou não a suturas compressivas da córnea, pode ser utilizada. Estudos demonstraram que a injeção intracameral de ar reduz o período de duração do edema corneano e também o tempo decorrido até a possibilidade do uso de lentes de contato. Isso se deve ao efeito de tamponamento gerado pelo ar que previne a entrada do humor aquoso no estroma e também a possibilidade do ar esticar as extremidades da MD que foram rompidas facilitando a cicatrização. No entanto, essas terapêuticas também apresentam limitações dependendo da localização e extensão da ruptura da MD e do envolvimento intraestromal. Além disso, suturas corneanas compressivas não fornecem transparência corneana. [3,8]

Assim, em casos mais graves ou com insucesso no tratamento clínico, intervenções cirúrgicas podem ser benéficas para a redução da duração da HCA e, consequentemente, da sua morbidade e seu risco de complicações. A adição de suturas de compressão corneana podem prevenir repetidas intervenções e corroboram, ainda, para uma redução de 1 a 2 semanas na resolução da hidropsia com

melhora na AV, apesar de gerar uma cicatriz corneana. Dessa forma, apesar de suas limitações e poucas pesquisas na área, é importante considerar as diversas modalidades de tratamento cirúrgico como opções terapêutica da HCA. [9,10,11]

REFERÊNCIAS

1. Maharana PK, Sharma N, Vajpayee RB, *et al*. Acute corneal hydrops in keratoconus. Indian J Ophthalmol. 2013; 61(8): 461-4. doi: 10.4103 / 0301-4738.116062
2. Vajpayee RB, Maharana PK, Kaweri L, *et al*. Intrastromal fluid drainage with air tamponade: anterior segment optical coherence tomography guided technique for the management of acute corneal hydrops. Br J Ophthalmol. 2013;97(7): 834-6. doi:10.1136/bjophthalmol-2013-303272
3. Grewal S, Laibson PR, Rapuano CJ. Acute hydrops in the corneal ectasias: associated factors and outcomes. Trans Am Ophthalmol Soc. 1999; 97:187-98; discussion 198-203.
4. Sharma N, Maharana PK, Jhanji V, Vajpayee RB. Management of acute corneal hydrops in ectatic corneal disorders. Curr Opin Ophthalmol. 2012;23(4): 317-23. doi:10.1097/ICU.0b013e328354a2a8
5. Miyata K, Tsuji H, Tanabe T, Mimura Y, *et al*. Intracameral air injection for acute hydrops in keratoconus. Am J Ophthalmol. 2002; 133.6: 750-752.
6. Rajaraman R, Singh S, Raghavan A *et al*. Efficacy and safety of intracameral perfluoropropane (C3F8) tamponade and compression sutures for the management of acute corneal hydrops. Cornea. 2009; 28(3): 317-320.
7. Srinivasan S, Rootman DS. Slit-lamp technique of draining interface fluid following Descemet's stripping endothelial keratoplasty. Br J Ophthalmol. 2007; 91(9): 1202-1205.
8. Basu S, Vaddavalli PK, Vemuganti GK, *et al*. Anterior segment optical coherence tomography features of acute corneal hydrops. Cornea. 2012; 31(5): 479-485.
9. Basu, Sayan, *et al*. "Intracameral perfluoropropane gas in the treatment of acute corneal hydrops." Ophthalmology. 2011; 118(5): 934-939.
10. Maranhão LVL, Ramalho NRL, Pinto WM P, Dantas PEC, Ventura CV. Descemet's membrane endothelial keratoplasty for acute corneal hydrops: a case report. Arq. Bras. Oftalmol. [Internet]. 2020 Sep [cited 2020 Nov 06] ; 83(5): 430-433. Available from: http://www.scielo.br/scielo.php?script=sci_arttext&pid=S0004-27492020000500430&lng=en. Epub Aug 07, 2020. https://doi.org/10.5935/0004-2749.20200085.
11. Pena FVS, Pena AS, Araújo PG. Estudo retrospectivo e comparativo de quarenta e três olhos com hidropisia aguda em quinhentos e sessenta e sete casos de ceratocone. Arquivos Brasileiros de Oftalmologia 66.1 (2003): 39-44.

ANEXOS

Figura 1 – Comparativo da primeira paciente entre pré-operatório e terceiro dia pós-operatório, por imagens de OCT e de lâmpada de fenda.

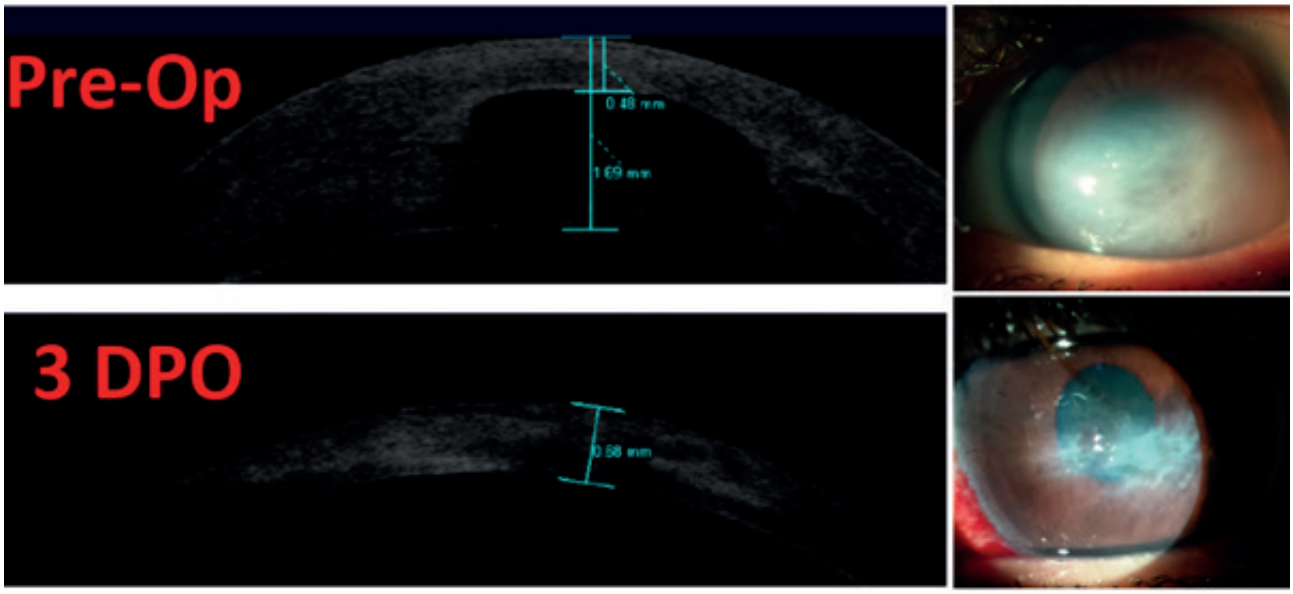

Figura 2 – Comparativo do segundo paciente entre pré-operatório e terceiro dia pós-operatório, por imagens de OCT e de lâmpada de fenda.

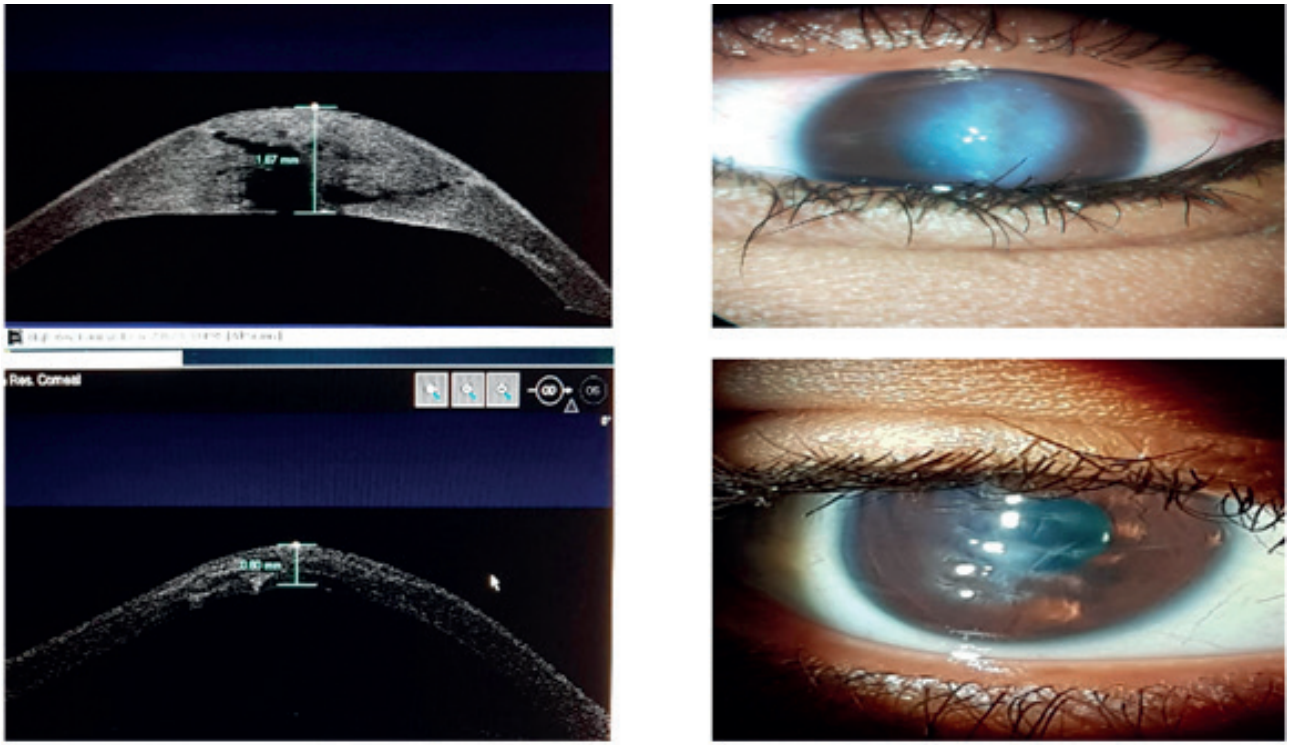

Relato de Caso

Luxação de cristalino para cavidade vítrea com posterior migração espontânea para câmara anterior: um relato de caso

Crystalline dislocation for vitreous cavity with spontaneous migration to anterior chamber: a case report

Marcos Henrique Hübner[1], Júlia Spolti[2], Caroline Thais Machry Finger[3]

1. Acadêmico de Medicina da UNISUL – Tubarão – Santa Catarina
2. Acadêmica de Medicina da ULBRA – Canoas - Rio Grande do Sul
3. Médica Residente de Oftalmologia do Hospital Regional de São José – Santa Catarina

RESUMO

O cristalino é tido como uma estrutura biconvexa, avascular e transparente, localizado entre a íris e o humor vítreo, em constante desenvolvimento ao longo da vida. Pacientes que sofrerem traumas no segmento anterior do olho podem comprometer algumas zônulas ali localizadas, sucedendo inclinações ou deslocamentos do cristalino em relação à sua localização usual. Este artigo apresenta o caso de um paciente atendido no setor de emergência do Hospital Regional de São José (SC) com quadro de luxação de cristalino em cavidade vítrea devido à trauma contuso, que após quatro meses migrou espontaneamente para câmara anterior, sendo então submetido à cirurgia de facectomia intra-capsular. Ainda que traumas graves na região ocular causem o deslocamento do cristalino para cavidade vítrea, em especial impactos contusos, não encontramos na literatura registros da associação de luxação de cristalino para cavidade vítrea com posterior migração para câmara anterior, inferindo que o caso aqui relatado teve caráter raro. Desejamos aprimorar conhecimentos e contribuir para bases literárias sobre luxação de cristalino, difundindo singularidades sobre essa ocorrência clínica.

Palavras-chave: Cristalino. Corpo Vítreo. Câmara Anterior

ABSTRACT

The crystalline is a biconvex, avascular and transparent structure, located between the iris and the vitreous humor, in constant development throughout life. Patients who suffer trauma in the anterior segment of the eye may compromise some zonules, resulting in inclinations or displacements of the lens in relation to their usual location. This article presents the case of a patient seen in the emergency department of the Regional Hospital of São José (SC) with a crystalline dislocation in the vitreous cavity due to blunt trauma who, after four months, migrated to the anterior chamber spontaneously, being submitted to facectomy intra-capsular. Although severe traumas to the eye region cause crystalline's displacement to the vitreous cavity, especially blunt impacts, we did not find in the current literature registries of the association of dislocation of the crystalline lens to the vitreous cavity with subsequent migration to the anterior chamber, inferring that the case reported here was rare. We wish to improve knowledge and contribute to literary bases about crystalline dislocation, spreading singularities about this clinical occurrence.

Keywords: Crystalline. Vitreous Body. Anterior Chamber

INTRODUÇÃO

O cristalino é tido como uma estrutura biconvexa, avascular e transparente, localizado entre a íris e o humor vítreo.[1] Suspende-se ao corpo ciliar através de um anel de fibras circulares, tendo entre 7 e 9 mm de comprimento no seu maior eixo e de 2 a 4 mm de espessura, estando em constante desenvolvimento ao longo da vida.[1,2] Pacientes que sofrerem traumas no segmento anterior podem comprometer algumas zônulas locais, sucedendo inclinações ou deslocamentos do cristalino em relação à sua localização usual, ficando este luxado anteriormente (na câmara anterior) ou posteriormente (no corpo vítreo).[3,4]

DESCRIÇÃO DO CASO

Masculino, 76 anos, sem histórico oftalmológico prévio, compareceu à emergência relatando baixa acuidade visual (AV) e dor ocular à esquerda por trauma contuso devido atividade laboral com roçadeira. Estava com AV à esquerda em conta-dedos a 30 cm e biomicroscopia esquerda com câmara anterior formada, córnea com edema de 1+/4+, laceração córneo-escleral parcial em forma de "V" às 2h, sem seidel espontâneo ou provocado, sem sinais de perfuração e afácico. Pressão intraocular (PIO) de 6 mmHg. À fundoscopia, hemorragia vítrea leve, retina aplicada e possível visualização de cristalino luxado em cavidade vítrea. Exames de imagem não evidenciaram corpo estranho intra-ocular, mas acusaram cristalino em topografia da região posterior do globo ocular, mantendo sua forma e densidade. Indicou-se Vitrectomia via Pars Plana e endofacofragmentação nesta ocasião. Contudo, paciente perdeu seguimento no serviço. Quatro meses depois, retornou com queixa de dor em olho esquerdo e com AV de vultos. Ao exame, notou-se cristalino luxado para câmara anterior (Figura 1), PIO de 60 mmHg e retina aplicada ao exame de ultrassonografia. Procedeu-se então com cirurgia de facectomia intracapsular, instituindo-se medicações para controle pressórico intraocular no pós operatório.

Figura 1. Cristalino luxado em câmara anterior. Fonte: Autores, 2020.

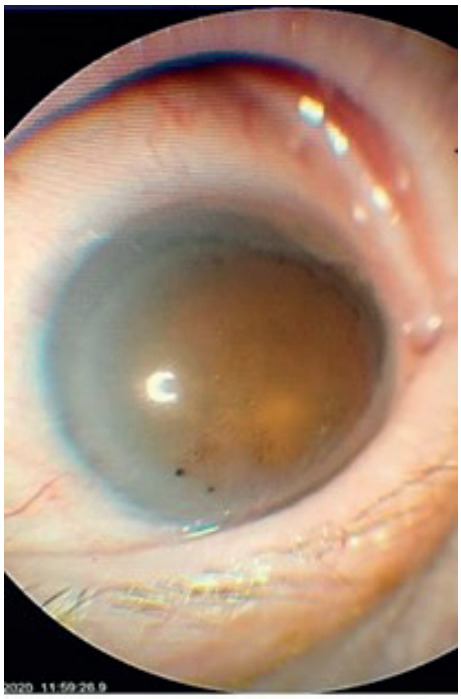

DISCUSSÃO

Sabe-se que traumas graves na região ocular podem causar deslocamento do cristalino para cavidade vítrea,[4,5] em especial impactos contusos, culminando em várias lesões cristalinianas, que incluem opacidade, subluxação, luxação e rupturas capsulares. As rupturas capsulares posteriores após trauma fechado são mais comum que as rupturas anteriores, uma vez que a cápsula posterior possui uma espessura mais fina e menor elasticidade, tornando-se mais vulnerável à avulsão por forças de compressão-expansão.[3,6,7]

A luxação de cristalino é desafiadora do ponto de vista terapêutico, principalmente ao se considerar os casos adquiridos por trauma, em que outras estruturas do segmento anterior podem estar acometidas.[4,5] Relatos clínicos anteriores evidenciaram que o material cristaliniano luxado possui propriedades antigênicas, havendo uma resposta inflamatória iniciada em 24 horas a 14 dias após ocorrida a lesão.[8,9] Diante deste fato, tem-se que a melhor abordagem terapêutica constitui-se da retirada do cristalino luxado para a cavidade vítrea através da vitrectomia associada a facofragmentação de todo material cristaliniano, evidenciando-se melhora efetiva na visão na maioria dos casos.[8,10,11] Após, opta-se pela realização de implante de lente intraocular.[8,10,11] Quanto mais cedo for a retirada do cristalino luxado, melhor a resolução do quadro e menores as complicações a longo prazo, tais quais glaucoma, uveíte, descolamento de retina e catarata.[4,8–10,12,13]

Ademais, ainda que traumas contusos sejam tidos como importantes causas de deslocamento do cristalino, atualmente sabe-se que a cirurgia de catarata é considerada a causa mais frequente desta apresentação clínica, sendo a facoemulsificação a técnica mais associada a este fato.[10,14]

CONCLUSÃO

Baseados em pesquisas em bancos de dados, não encontramos na literatura registros da associação de luxação de cristalino para cavidade vítrea com posterior migração para câmara anterior, inferindo que o caso aqui relatado teve caráter raro, visto que o mais comum é o deslocamento cristaliniano para cavidade posterior, ficando ali estagnado. Desejamos aqui aprimorar conhecimentos e contribuir para bases literárias sobre luxação de cristalino, difundindo singularidades dessa ocorrência clínica e expandindo discussões envolvendo tal assunto.

REFERÊNCIAS

1. Kanski JJ. Oftalmologia Clínica: Uma abordagem sistemática. 5th ed. 2004. 162 p.
2. Maia NC de F. Fundamentos básicos da oftalmologia e suas aplicações. Palmas; 2018. 19 p.
3. Liu X, Wang L, Du C, Li D, Fan Y. Mechanism of lens capsular rupture following blunt trauma: a finite element study. Comput Methods Biomech Biomed Engin. 2015;18(8):914–21.
4. Waiswol M, Kasahara N. Sistema de classificação de subluxação do cristalino : valor preditivo de resultados cirúrgicos em ectopia lentis Lens subluxation grading system : predictive value for ectopia lentis surgical outcomes. 2009;7:81–7.
5. Severo NS, Kleinert F, Kwitko S. Conduta cirúrgica na subluxação do cristalino. 2004;(5):9–12.
6. Hemalatha C, Norhafizah H, Shatriah I. Bilateral

spontaneous rupture of anterior lens capsules in a middle-aged woman. Clin Ophthalmol. 2012;6(1):1955–7.

7. Malik V, Jhalani R, Malik K, Gupta A. Spontaneous rupture of lens capsule with dislocation of nucleus in hypermature cataract. Nepal J Ophthalmol. 2014;6(1):95–7.
8. Ribeiro BB, Almeida GA e, Bastos MC, Figueiredo LP de, Násser LS. Facoanafilaxia por cristalino mergulhado na Síndrome de Marfan. Rev Bras Oftalmol. 2019;78(1):399–402.
9. Goel N, Nagar M. Spontaneous rupture of the lens capsule in hypermature cataract: Presentations and outcomes. Br J Ophthalmol. 2016;100(8):1081–6.
10. Lavinsky J, Fior O, Goldhardt R, Ricardi LMD. Complicações da luxação do cristalino para a cavidade vítrea. Arq Bras Oftalmol. 2002;(1):435–9.
11. De Novelli FJ, Neto TLG, Rabelo G de S, Blumer ME, Suzuki R, Ghanem RC. Net technique for intraocular lens support in aphakia without capsular support. Int J Retin Vitr. 2017;3(1):1–6.
12. Furtado VC, Furtado FC, Carneiro GJAM, Ciarlini LR, Mendes FALF. Spontaneous dislocation of the lens nucleus to the anterior chamber. Rev Bras Oftalmol. 2017;76(6):309–11.
13. Lambrou FH, Stewart MW. Management of Dislocated Lens Fragments during Phacoemulsification. Ophthalmology [Internet]. 1992;99(8):1260–2. Available from: http://dx.doi.org/10.1016/S0161-6420(92)31805-6
14. Rey A, Jürgens I, Dyrda A, Maseras X, Morilla A. Surgical outcome of late in-the-bag intraocular lens dislocation treated with pars plana vitrectomy. Retina. 2016;36(3):576–81.

RESUMOS

A IMPORTÂNCIA DO DIAGNÓSTICO DIFERENCIAL: RELATO DE CASO RETINOBLASTOMA / THE IMPORTANCE OF DIFFERENTIAL DIAGNOSIS: RETINOBLASTOMA CASE REPORT

Nathália Silveira Castelan[1]; Dandara Lucena Medeiros Madeiro[1]; Isabella Fernandes Ribeiro Melo[2].
[1] Graduandas em medicina pelo Centro Universitário de Belo Horizonte - Belo Horizonte - Brasil
[2] Especialização em Oftalmologia pela Santa Casa de Misericórdia de Belo Horizonte, Brasil.
Autor Correspondente: Nathalia Silveira Castelan
Instituição onde o trabalho foi desenvolvido: Centro Universitário de Belo Horizonte - UniBh - Av. Professor Mário Werneck, 1685, Buritis, Belo Horizonte - MG e Santa Casa de Misericórdia de Belo Horizonte - Av. Francisco Sales, 1111 - Santa Efigênia, Belo Horizonte - MG.

RESUMO
INTRODUÇÃO: O retinoblastoma é o tumor intra-ocular mais frequente da infância com rara incidência (3%) sendo unilateral em cerca de 60% dos casos. A forma mais comum de apresentação é a leucocoria seguida pelo estrabismo. Acomete 1 a cada 15.000 a 20.000 nascidos vivos, sendo 63% abaixo dos 2 anos de idade e 95% antes dos 5 anos. Após essa faixa etária o aparecimento do retinoblastoma é raro observando poucas descrições na literatura. Quanto mais precoce o seu diagnóstico, maiores são as chances de preservação da visão e sobrevida. Um importante diagnóstico diferencial é a Doença de Coats que trata-se de uma doença congênita, idiopática e não hereditária, caracterizada por telangiectasias retinianas e intensa exsudação. DESCRIÇÃO DO CASO: S.S.C, 2 anos e 10 meses, feminino, com procedência da Clínica dos Olhos Santa Casa de Misericórdia de Belo Horizonte, com relato da sua progenitora ter notado leucocoria em olho esquerdo (OE) há 3 dias. Criança com estado geral preservado, sem outras queixas. Ao exame: reflexo pupilar e movimento ocular preservados, pressão intraocular normotensa. OE calmo, câmara anterior formada, reação de câmara 2+, presença rubeosis iridis. Fundo de olho inviável em OE devido a leucocoria. Ecografia Ocular OE: descolamento de retina total em funil fechado, presença de ecos puntiformes, baixa e média refletividade subretiniana em toda a cavidade vítrea. Ausência de calcificação. Ressonância Magnética de encéfalo e órbita: formação expansiva heterogênea no interior do globo ocular esquerdo com perda do plano de clivagem com a parede posterior interna (face retiniana), assim como com a face posterior do cristalino (relato de retinoblastoma). Descolamento da retina e componente hemático no interior do humor vítreo à esquerda. Inicialmente foi questionado diagnóstico de Doença de Coats e Retinoblastoma, sendo o último a hipótese diagnóstica. Foi realizado enucleação de OE, sem intercorrências. DISCUSSÃO: O diagnóstico do retinoblastoma é clínico, e quando realizado de forma rápida e correta, é um importante fator na escolha do tratamento e, consequentemente, na qualidade de vida paciente. A abordagem terapêutica é escolhida analisando-se alguns fatores, como bilateralidade, tamanho e localização do tumor, hereditariedade e se há presença de riscos para a visão da criança. Entre as opções de tratamentos há quimioterapia, radioterapia de feixe externo, tratamento focal, enucleação ou extensão de extraocular. Como fator de importância na escolha do tratamento, há também o diagnóstico diferencial em relação a doença de Coats que, diferentemente do retinoblastoma, é mais rara, afeta mais crianças do sexo masculino e costuma ser diagnosticada após os dois anos de idade. CONCLUSÕES: Apesar de raro, o retinoblastoma corresponde a uma parcela importante dos tumores da infância. É de extrema importância que o diagnóstico diferencial e precoce seja realizado já que trata-se de uma neoplasia que pode ser fatal. Diante de um diagnóstico de Doença de Coats, a abordagem terapêutica é diferente incluindo a crioterapia, a diatermia, a fotocoagulação, drenagem de fluido subretiniano, retinopexia e vitrectomia.

PALAVRAS-CHAVE: Retinoblastoma; Doença de Coats; Enucleação.

ABORDAGEM DA RETINOPATIA DIABÉTICA PELO MÉDICO GENERALISTA NA ATENÇÃO PRIMÁRIA DE SAÚDE/ APPROACH OF DIABETIC RETINOPATHY BY PHYSICIANS IN PRIMARY HEALTH CARE

Pedro Saddi de Carvalho[1]; Pedro Henrique Elias dos Santos[1]; Luis Felipe Carneiro[2]
[1] acadêmicos de medicina da Faminas-BH, Brasil
[2] médico oftalmologista pela Santa Casa- BH, Brasil
Autor Correspondente: Pedro Saddi de Carvalho, pedrocarvalhosadi@hotmail.com.br
Instituição onde o trabalho foi desenvolvido: Santa Casa- Av. Francisco Sales, 1111 - Santa Efigênia, Belo Horizonte - MG

RESUMO
INTRODUÇÃO: O Diabetes Mellitus (DM) é uma doença cosmopolita que atinge mais de 370 milhões de pessoas em todo o mundo e sua principal complicação microvascular é a Retinopatia Diabética (RPD) em decorrência da hiperglicemia constante lesando vasos sanguíneos da retina, responsável pela maioria dos pacientes com baixa de visão em idade produtiva. Em vista disso, é necessário deslocar a triagem da RPD para a atenção primária com o objetivo de rastrear, prevenir e tratá-la em todo o país. OBJETIVOS: Avaliar a acurácia de médicos generalistas em reconhecer a RPD através da retinografia simples, diante de capacitação adequada, comparando com a eficácia de rastreio e classificação da doença feita pelo exame presencial com oftalmologista. MATERIAIS E MÉTODOS: Trata-se de um estudo experimental realizado na Santa Casa de Misericórdia de Belo Horizonte, em que foram escolhidos 14 médicos generalistas para avaliar sua acurácia no diagnóstico da RPD através da retinografia simples. Tal coleta de dados se deu em três momentos: avaliação pré curso, onde foram expostas 14 retinografias de pacientes, 7 com diferentes graus de RPD e outras 7 com ausência da patologia, curso de capacitação de 2 horas ministrado por oftalmologista especialista em retina e por último, avaliação pós teste, refazendo a avaliação pré-curso com imagens randomizadas de forma diferente, recurso utilizado para manter nível de dificuldade do primeiro teste. O exame de retinografia simples foi realizado com retinógrafo CF-1 midriático da Canon Inc. Na avaliação pré e pós-curso, foi utilizado projetor de imagens da marca Sony e um computador com o programa Microsoft Office Powerpoint. RESULTADOS: Antes da ministração do curso, os médicos generalistas foram capazes de detectar corretamente presença ou ausência de RPD em apenas 5,14 em um total de 14 retinografias. Após treinamento, a média de acerto passou para 12,79 para cada 14 retinografias. Houve significativa diferença entre ambas as médias, o que comprova a efetividade do curso de capacitação no aumento de sensibilidade e especificidade na triagem da RPD, atingindo níveis aceitos internacionalmente. CONCLUSÃO: Médicos generalistas são capazes de reconhecer a RPD através da retinografia simples, apresentando níveis satisfatórios de sensibilidade, especificidade e acurácia, no entanto, precisam de um treinamento prévio com médico especialista para atingir tais níveis, como observado no curso de capacitação de 2 horas que foi eficaz na melhora da detecção da RPD, tornando factível a proposta de realização da triagem feita pelo médico generalista na atenção primária através da retinografia simples. Contudo, há a necessidade de estudos em relação a viabilidade econômica de cada região para implantação de fluxograma de triagem.

PALAVRAS-CHAVE: Retinopatia Diabética, Diabetes Mellitus, Triagem.

ASPECTOS OFTALMOLÓGICOS DA SÍNDROME DE MARFAN: REVISÃO DE LITERATURA

Karina Fieldkircher Abreu[1]; Rafael Oliveira Vaz[1]
[1] Graduação em Medicina; UFMT; Cuiabá; Brasil
Autor Correspondente: Karina Fieldkircher Abreu; kari.fabreu@gmail.com
Instituição onde o trabalho foi desenvolvido: Universidade Federal de Mato Grosso- Avenida Fernando Correa da Costa, Nº: 2367, bairro Boa Esperança, Cuiabá, Mato Grosso

RESUMO
Introdução: Síndrome de Marfan (SM) é uma doença autossômica dominante, causada por mutações no gene FBN1 localizado no cromossomo 15q15-21 que codifica a glicoproteína fibrilina1. A SM acomete o tecido conjuntivo, com alto grau de variabilidade clínica e manifestações nos sistemas músculo-esquelético, ocular e cardiovascular. A incidência da SM é de 10 em 100.000. A presente revisão tem como objetivo discutir os aspectos oftalmológicos da SM. Metodologia de Busca: Para a elaboração desta revsão de literatura, selecionou-se artigos de revisão na língua inglesa retirados das bases online de dados Pubmed, com recorte temporal de 2016 a 2020. Os descritores utilizados foram: Ophthalmological findings in Marfan syndrome e Marfan ocular abnormalities. Após análise dos artigos, 4 foram selecionados para o estudo desta revisão. Discussão SM é uma doença causada por mutações no gene FBN1 que codifica a fibrilina-1, glicoproteína importante para a elasticidade e força do tecido conjuntivo. O diagnóstico clínico é feito com os critérios nosológicos de Gent, que avalia um conjunto de critérios maiores e menores de acordo com a história familiar e sistemas ocular, cardiovascular, esquelético, pulmonar, nervoso e pele. Devem ser preenchidos critérios maiores em dois sistemas, e um terceiro sistema deve estar envolvido. A luxação do cristalino ou ectopia lentis é a principal manifestação ocular da SM e é critério maior na nosologia de Gent. A causa consiste em ruptura de zônulas ciliares compostas por fibrilinas e responsáveis por sustentar o cristalino. A incidência da ectopia lentis na SM varia de 50% a 80% do casos, sendo normalmente bilateral. A subluxação do cristalino tende a evoluir entre 2 e 4 anos de idade ou no início da adolescência, entre 9 e 12 anos. Todo paciente com suspeita de SM deve ser submetido a um exame com biomicroscópio com a pupila completamente dilatada. Contudo, a indução da midríase torna-se prejudicada devido a hipoplasia do músculo ciliar típico de pacientes com SM. O tratamento de primeira escolha para ectopia lentis é a correção de erro refrativo com óculos ou lentes de contato. A correção cirúrgica é indicada para os casos mais graves, especialmente naqueles em que ocorre bissecção da pupila pelo equador do cristalino no eixo visual. Os critérios menores na nosologia de Gent incluem pelo menos dois dos seguintes: córnea anormalmente plana (medida por ceratometria), aumento do comprimento axial do globo (medido por ultrassom), e íris hipoplásica ou músculos ciliares hipoplásicos. Pacientes com SM podem apresentar comprimento axial do globo ocular alongado, que pode levar à miopia e ao descolamento de retina. A miopia é frequente e pode surgir na infância de forma severa. Outras desordens oculares incluem outros erros de refração, ambliopia, catarata e glaucoma. Considerações Finais O estabelecimento do diagnóstico precoce contribui para o tratamento efetivo da SM. Nesse contexto, o papel do oftalmologista torna-se fundamental na detecção precoce da SM.

PALAVRAS-CHAVE: Marfan ocular abnormalities.

RELATO DE CASO: ASTROCITOMA PILOCÍTICO COM APRESENTAÇÃO OFTALMOLÓGICA EM LACTENTE / PILOCYTIC ASTROCYTOMA WITH OPHTHALMOLOGICAL PRESENTATION IN A NURSLING

Edelweiss Faria de Oliveira[1]; Humberto Ferreira Pardini[2]; Nathália Stark de Almeida Delgado[2]
[1] Especialista em Oftalmologia; Universidade Federal de Minas Gerais; Divinópolis - Brasil
[2] Acadêmicos de medicina, Universidade de Itaúna; Divinópolis – Brasil;
Autor Correspondente: Nathalia Stark de Almeida Delgado; starknathalia@gmail.com
Instituição onde o trabalho foi desenvolvido: Universidade de Itaúna- Rodovia MG 431 - KM 45 (Trevo Itaúna/ Pará de Minas).

RESUMO
INTRODUÇÃO: Os tumores cerebrais primários representam os tumores sólidos mais comuns da infância. São classificados de acordo com a histologia e características moleculares. Dentre os gliomas, os atrocitomas são os mais frequentemente diagnosticados na população pediátrica. A apresentação inicial depende, em parte, da localização do tumor no sistema nervoso central, podendo ser oftalmológica a primeira queixa. DESCRIÇÃO DO CASO: J.L.G.M., sexo masculino, com 1 ano e 9 dias, compareceu a consulta oftalmológica em 08/07/2011, trazido por seus pais, devido a ptose de pálpebra superior esquerda (PSE) e limitação da movimentação do olho esquerdo (OE). Apresentava olho direito (OD) sem alterações e OE com midríase paralítica e com ausência completa da movimentação extrínseca. Tomografia Computadorizada (TC) de 11/07/2011 visualizou massa retro-orbitária à esquerda. Foi submetido a exérese cirúrgica da lesão sólida retrobulbar em órbita esquerda em 15/07/2011. Exame anatomopatológico da peça cirúrgica revelou tratar-se de neoplasia mesenquimal benigna de células fusiformes de baixo grau com fibrose e hialinização, compatível com astrocitoma pilocítico (AP). Em 05/08/2011 apresentou hipotropia em OE associada a ptose palpebral ipsilateral, com recuperação parcial dos movimentos extrínsecos do OE. Em 09/09/2011 presentou melhora da ptose de PSE e da midríase de OE, mantendo, no entanto, a redução da movimentação extrínseca do OE. TC de 10/01/2012 mostrou ausência de evidências de recidiva tumoral; proptose de globo ocular esquerdo secundária a redução da altura da cavidade orbitária devido a projeção da base do lobo frontal através de falha óssea decorrente da orbitotomia. Em 21/09/2012 foi submetido a cirurgia de reconstrução óssea. Em 31/10/2012 apresentava manutenção de hipotropia e de elevação limitada em OE. A família foi orientada a procurar serviço de plástica ocular e estrabólogo, havendo, posteriormente, perda de seguimento. DISCUSSÃO: Gliomas da via óptica ocorrem em metade dos casos de forma esporádica e metade associados a neurofribromatose tipo 1, sendo que 25% se localizam na cavidade orbitária. O AP é um tumor insidioso, o qual a idade de apresentação inicial encontra-se em geral entre 8 a 13 anos. J.L.G.M. apresentava um AP, bem circunscrito, onde foi possível a excisão completa. Casos como este têm um prognóstico relativamente favorável. Entretanto, em tumores da via visual, o resultado não é avaliado apenas pelo controle da doença radiográfica ou pela sobrevivência, mas também pelo resultado visual. O paciente em questão, apesar da ressecção completa da massa, manteve hipotropia e redução da movimentação ocular do OE até o momento em que houve perda de seguimento. Na literatura, observa-se que casos com melhor acuidade visual no diagnóstico, idade avançada no diagnóstico e presença de neurofibromatose do tipo 1 estão associadas a melhores resultados visuais. CONCLUSÃO: O caso em foco se destaca por suas peculiaridades: apresentação e diagnóstico com 1 ano e 9 dias de vida. Apesar de o AP ser tumor benigno, de prognóstico favorável, quando ocorre o comprometimento visual o resultado do tratamento leva também em consideração o resultado visual.

PALAVRAS-CHAVE: glioma; astrocitoma pilocítico; retro-orbitário; lactente

CELULITE ORBITÁRIA POR MRSA: UM RELATO DE CASO / ORBITAL CELULLITIS BY MRSA: A CASE REPORT

Clarice Espindola da Penha[1]; Allan Lôbo Quintino dos Santos [2]; Bruna Pereira de Mendonça[3]; Amanda Gomes[4]; Rodolfo Vieira Haack[5]
1- Graduanda em Medicina, Faculdade de Medicina de Petrópolis, Brasil.
2- Graduando em Medicina, Faculdade de Medicina de Petrópolis, Brasil.
3- Graduanda em Medicina, Faculdade de Medicina de Petrópolis, Brasil.
4- Graduanda em Medicina, Faculdade de Medicina de Petrópolis, Brasil.
5- Médico Oftalmologista pela Pontífica Universidade Católica do Rio de Janeiro -PUC, Brasil.
Autor Correspondente: Clarice Espindola da Penha; claricecncn@gmail.com
Instituição onde o trabalho foi desenvolvido: Faculdade de Medicina de Petrópolis - Av. Barão do Rio Branco, 1003 - Centro, Petrópolis - RJ– Brasil.

RESUMO
INTRODUÇÃO: Celulite orbitária é uma doença que ameaça a visão e à vida e que integra o topo da lista de preocupações da Oftalmologia. Associar methicillin-resistant Staphylococcus aureus (MRSA) ao conjunto de possíveis agentes etiológicos bacterianos aumenta ainda mais o nível de gravidade. MRSA tem se tornado uma causa relativamente prevalente de infecções oftalmológicas. A celulite pré-septal pode rapidamente evoluir para uma condição mais preocupante de celulite orbitária se não tratada de modo ágil e eficaz. DESCRIÇÃO DO CASO: Trata-se do relato de um paciente de 25 anos, obeso, trabalhador de lavanderia hospitalar que apresentou lesão nodular eritematosa, pruriginosa e indolor em pálpebra inferior, após trauma contuso em olho direito. Em atendimento médico inicial, foi diagnosticado e tratado como quadro de hordéolo, porém, não aderiu ao tratamento. A lesão evoluiu com dor, edema palbebral superior e drenagem espontânea de secreção purulenta, seguida de melhora parcial do quadro durante doze dias. Evoluiu com eritema, dor e edema importante em pálpebra superior, resultando em fechamento ocular. Em nova busca por auxílio médico apresentou-se com flogose e quemose em olho direito, leucocitose com desvio à esquerda e marcadores inflamatórios elevados. Diante do quadro infeccioso grave, foi iniciada antibioticoterapia de amplo espectro empiricamente com piperacilina-tazobactam 4,5g, de 6 em 6 horas e vancomicina 1g, 12 em 12 horas, além de prednisona 60 mg/dia, via oral. Exame de Ressonância Nuclear Magnética de Crânio com contraste do início da internação evidenciou celulite orbitária, presença de áreas abscedadas contíguas, miosite e neurite, descartando acometimento meníngeo e encefálico. Durante internação evoluiu com drenagem de secreção gelatinosa, esverdeada, proveniente da pálpebra superior através de erosão superficial. A partir desse momento, o paciente apresentou melhora evolutiva do quadro clínico inicial e resultado de cultura da secreção obteve resultado positivo para MRSA. Após 21 dias de antibioticoterapia de amplo espectro associada à corticoterapia sistêmica, o paciente evoluiu com melhora completa de sinais flogísticos e queixas álgicas e recebeu alta com encaminhamento para ambulatório de Oftalmologia. Exame oftalmológico pré-alta do olho direito: amaurose, ptose e midríase paralítica. Fundoscopia do olho direito: nervo óptico pálido e atrófico. DISCUSSÃO: A celulite orbitária é uma infecção pós septal e envolve os músculos e/ou gordura da órbita. Deve ser diferenciado da celulite pré-septal que é uma infecção da porção anterior da pálpebra. Nenhuma envolve o próprio globo ocular. A celulite orbitária geralmente pode ser diferenciada da celulite pré-septal por suas características clínicas (oftalmoplegia, dor com movimentos oculares e proptose) e por estudos de imagem; nos casos em que a distinção não é clara, os médicos devem tratar os pacientes como se tivessem celulite orbitária. Ambas as condições são mais comuns em crianças do que em adultos, e a celulite pré-septal é muito mais comum que a celulite orbitária, sendo a causa mais comum a rinossinusite aguda. CONCLUSÃO: A celulite orbitária é uma condição não habitual na faixa etária adulta e o acometimento por MRSA reforça a raridade do caso que, apesar do tratamento adequado, evoluiu para cegueira monocular irreversível.

PALAVRAS-CHAVE: Celulite Orbitária; Staphylococcus aureus Resistente à Meticilina; Cegueira/ Orbital Cellulitis; Methicillin-Resistant Staphylococcus aureus; Blindness.

CERATITE EPITELIAL HERPÉTICA E A IMPORTÂNCIA DO MANEJO CORRETO: UM RELATO DE CASO / HERPETIC EPITHELIAL KERATITIS AND THE IMPORTANCE OF THE CORRECT MANAGEMENT: A CASE REPORT

Clara Lemos Carneiro Trindade[1]; Luísa Machado dos Santos Rocha[1]; Vitória Caporusso Garcia da Silva[1]; Raquel Moreira Barra[2]; Paula Lemos Carneiro Trindade[2]
[1] Acadêmica de medicina, UFSJ, Divinópolis - Brasil
[2] Médica, R3 em Oftalmologia, Santa Casa de Misericórdia de Belo Horizonte, Belo Horizonte- Brasil
Autor Correspondente: Clara Lemos Carneiro Trindade, claralemos15@gmail.com
Instituição onde o trabalho foi desenvolvido: Clínica de Olhos da Santa Casa de Misericórdia de Belo Horizonte: Avenida Francisco Sales, 1221 - Santa Efigênia, MG 30150-221

RESUMO
INTRODUÇÃO: O vírus herpes simples (HSV) é um agente etiológico comum e importante das doenças externas oculares. O acometimento corneano decorrente dessa infecção pode ser classificado de algumas formas. A doença corneana decorrente da infecção pelo HSV tem múltiplas manifestações, primária e recorrente, infecciosa e imunológica, que requerem tratamentos específicos e diferentes entre si colocando, frequentemente, o oftalmologista frente a uma doença desafiadora. O pronto reconhecimento do acometimento corneano pelo HSV e a instituição imediata do tratamento podem contribuir para a diminuição significativa da morbidade da doença. DESCRIÇÃO DO CASO: Paciente de 19 anos, sexo masculino, comparece ao serviço de urgência oftalmológica relatando tratamento já instituído, em outro serviço, para úlcera corneana em olho direito (OD), já com uma semana de duração, apresentando piora progressiva. Relata que foi colhida cultura que não evidenciou presença de bactérias ou fungos até o momento e iniciado Vigamox de hora em hora. Queixa dor intensa e fotofobia. Ao exame, acuidade visual 20/40 em OD e 20/20 em olho esquerdo (OE). À biomicroscopia, apresentava OD hiperemiado, com úlcera geográfica corneana grande, sem aspecto infiltrativo, câmara anterior formada e sem reação de câmara. OE sem alterações. Fundoscopia de ambos os olhos sem alterações. Devido ao aspecto característico da lesão foi iniciado o uso de Aciclovir 2g/dia e lubrificantes em abundância. Após 14 dias, o paciente evoluiu para o fechamento completo da lesão, restando apenas algumas punctatas corneanas difusas, sendo optado pelo departamento de córnea a manutenção da dose profilática do Aciclovir (800mg/dia) por mais uma semana, quando houve resolução completa do quadro, sem sequelas. DISCUSSÃO: A doença herpética ocular é uma entidade muito comum no Brasil e de manejo relativamente simples se conduzido corretamente. Estudos renomados e com grande amostragem avaliaram os diversos aspectos clínicos e abordagens de tratamento da infecção pelo HSV. Foi demonstrado que o uso do Aciclovir, 2g/dia, apesar de não alterar o tempo de resolução da doença quando comparada ao placebo, apresentou uma melhor acuidade visual final após seis meses de acompanhamento. Também apontaram o uso do Aciclovir oral na dose de 800mg/dia como fator determinante na redução de recorrência de qualquer forma da doença herpética ocular. Apesar do tratamento simples e eficaz, se não reconhecida em tempo hábil, a infecção ocular pelo HSV pode ter um desfecho grave e desfavorável. Se mal conduzida, a ceratite herpética pode levar a perda visual decorrente da opacidade corneana ou, em casos mais graves, pode levar a uma perfuração da córnea decorrente de necrose tecidual. CONCLUSÃO: Devido sua alta prevalência, é importante e necessário o amplo conhecimento dos oftalmologistas acerca da apresentação clínica da ceratite herpética. Dessa maneira, possibilitar o diagnóstico e o tratamento precoce, diminuindo o risco de complicações e preservando a funcionalidade ocular desses pacientes.

PALAVRAS-CHAVE: ceratite herpética; úlcera corneana; aciclovir; herpes simples

CERATOCONE E ASPECTOS PSICOSSOCIAIS: UMA REVISÃO / KERATOCONUS AND PSYCHOSOCIAL ASPECTS: A REVIEW

Leonardo Alexandre do Amaral[1]; Ana Beatriz Barreto Marques[2]; Geraldo Antonio Roni Neto[3]; Malu Godoy Torres Alves Pereira[4]; Tiago César Pereira Ferreira[5].
[1] Graduando em Medicina, Universidade Federal de Ouro Preto, Ouro Preto, Brasil
[2] Graduanda em Medicina, Universidade Federal dos Vales Jequitinhonha e Mucuri, Diamantina, Brasil
[3] Especializando em Oftalmologia, Santa Casa de Belo Horizonte, Belo Horizonte, Brasil
[4] Graduanda em Medicina, Universidade Federal do Sul da Bahia, Teixeira de Freitas, Brasil
[5] Preceptor dos fellows Oftalmologia, Hospital São Geraldo da Universidade Federal de Minas Gerais, Belo Horizonte, Brasil
Autor Correspondente: Leonardo Alexandre do Amaral, leonardo.amaral@aluno.ufop.edu.br ,
Instituição onde o trabalho foi desenvolvido: Escola de Medicina-EMED/UFOP-Rua Dois ,Campus Morro do Cruzeiro, Ouro Preto - MG, 35400-000

RESUMO
INTRODUÇÃO: O ceratocone é uma doença crônica não-inflamatória associada à diminuição da acuidade visual e a acentuação da córnea, sendo atualmente uma das principais indicações para o transplante corneano. No início da doença, pode não haver sintomas e o médico oftalmologista pode observar a alteração simplesmente porque o paciente não pode ser refratado a uma visão clara e corrigida em 20/20. Os portadores de ceratocone normalmente são tratados com lentes de contato, óculos ou cirurgias. Os indivíduos acometidos por essa doença são comumente descritos como pacientes com características incomuns de personalidade e são impactados significativamente na vida social. OBJETIVOS: Realizar uma revisão crítica da literatura dos impactos psicológicos e sociais de pacientes com ceratocone. METODOLOGIA DE BUSCA: Uma pesquisa bibliográfica foi realizada nos bancos de dados SciELO e PubMed usando o termo "ceratocone" em combinação com termos como personalidade, psiquiatria, efeitos psicossociais da doença. Um total de 9 artigos referentes à personalidade e aspectos psicológicos em pacientes com ceratocone foram retidos e revisados. DISCUSSÃO: O ceratocone é uma doença com prevalência relativamente baixa e que raramente resulta em cegueira. Estudos de incidência relataram uma idade média de 25 anos entre os diagnosticados, como esses são anos de idade produtiva, importantes para a saúde financeira e social, a doença pode ter um impacto, mais severo do que seria de se esperar, na qualidade de vida e na percepção individual, dada sua condição clínica. Apesar da maioria dos profissionais relatarem individualidades atípicas, não foi possível atribuir uma personalidade específica ao paciente com ceratocone. Entretanto, análises apontaram menor autoconfiança, menor autocontrole e maior instabilidade emocional nos indivíduos acometidos pela doença, sendo que as piores evidências foram encontradas em pessoas mais jovens. Considerando que o impacto da doença nas características do indivíduo dependem do tempo e da natureza, quanto mais precoce for o diagnóstico, maiores serão os prejuízos psicossociais. Estudos mostraram que a acuidade visual não é o único fator que afeta a percepção da doença pelo paciente, tudo depende da forma como ele a enfrenta e o impacto causado na sua vida social. A maneira como ocorrem os processos de comunicação entre médico e paciente influem nas representações sociais que o indivíduo tem da doença e de si mesmo. Ademais, sob a ótica dos pacientes, as informações recebidas dos médicos são consideradas insatisfatórias e não atendem às suas necessidades globais. CONSIDERAÇÕES FINAIS: São necessárias mais análises longitudinais que permitam revelar as consequências psicossociais do diagnóstico por ceratocone e suas relações com o paciente e suas individualidades. O ceratocone influencia significativamente na qualidade de vida dos pacientes, porém seus impactos são, frequentemente, subestimados. Assim, ressalta-se necessidade de uma compreensiva abordagem médica durante examinação e no cuidado aos pacientes atingidos.
PALAVRAS-CHAVE: ceratocone; desenvolvimento da personalidade ; qualidade de vida; psiquiatria; efeitos psicossociais da doença.

CERATOGLOBO COM HIDROPSIA: RELATO DE CASO

Jonas Campos Cruz[1]; Lucas Vasconcelos Sallum[2]; Letícia Silva Guimarães[1]; Letícia Silveira Vasconcelos Rodrigues[1]; Lisandro Liboni Guimarães Rios[3].
[1] Acadêmico de Medicina; Universidade Federal de São João del-Rei; Divinópolis; Brasil
[2] Acadêmico de Medicina; Faculdade de Medicina de Barbacena; Barbadena; Brasil
[3] Médico Oftalmologista especialista em córnea e catarata; Araxá; Brasil.
Autor Correspondente: Jonas Campos Cruz; jonas_campos96@hotmail.com
Instituição onde o trabalho foi desenvolvido: Universidade Federal de São João Del-Rei - Campus CCO- Rua Sebastião Gonçalves Coelho, 400 - Bairro Chanadour - Divinópolis, MG - CEP.: 35.501-296

RESUMO
Introdução: O ceratoglobo é uma condição rara, caracterizada pela protrusão globular da córnea devido seu afinamento difuso, se associando à hidropsia em 11 a 13% dos casos. Acomete homens cerca de duas vezes mais em relação às mulheres e é frequentemente confundida com outras ectasias corneanas não-inflamatórias. Sua etiologia ainda não foi totalmente esclarecida. Pode ser uma condição congênita ou adquirida, a última mais rara e associada com o hábito crônico de coçar os olhos. As manifestações clínicas são miopia severa, astigmatismo instável, dor, fotofobia e lacrimejamento, acentuadas de forma abrupta quando ocorre hidropsia. O diagnóstico baseia-se principalmente em achados clínicos, no formato da córnea no exame da lâmpada de fenda e em exames de rotina oftalmológica. A paquimetria ultrassônica auxilia a diferenciar casos de ceratoglobo de outras ectasias.Descrição do caso: Paciente, 35 anos, sexo masculino, portador da Síndrome de Down, encaminhado ao serviço apresentando quadro de ceratoglobo com hidropsia. O acompanhante auxiliou no relato de perda progressiva da visão, fotofobia, lacrimejamento e dor esporádica. Relatou visão de movimento de mão, de evolução contínua e refratária às tentativas de tratamentos conservadores anteriores. Excluiu-se o ceratocone com a paquimetria ultrassônica e o exame da lâmpada de fenda. A pressão intraocular se encontrava dentro da normalidade. Paciente foi submetido ao transplante penetrante (ceratoplastia penetrante), método preferido pelo cirurgião para resolução completa do quadro e que evitaria uma abordagem emergencial em caso de perfuração da córnea. O transplante realizado de limbo a limbo pode evoluir com mais complicações pós-operatórias, mas foi bem sucedido neste caso. O paciente não rejeitou o órgão transplantado e apresentou melhora da visão.Discussão: Discute-se na literatura a relação de distúrbios genéticos com o ceratoglobo. Logo, a associação desta doença com a Síndrome de Down foi observada na condução do caso, embora sua etiologia ainda seja obscura. Entretanto, o paciente tinha o hábito de coçar os olhos, visível durante a consulta e relatado como crônico e intenso pelo cuidador. Seria assim mais provável se tratar da forma adquirida do ceratoglobo. A hidropsia e a idade do paciente condizem ao relatado na literatura. Tratamentos conservadores podem tratar hidropsia e diminuir a evolução do ceratoglobo. Porém, a correção com transplante penetrante de córnea também pode ser eficaz. Apesar do transplante de limbo a limbo ser uma técnica que desencadeia mais complicações, estudos mostram excelente prognóstico principalmente quando realizada por cirurgiões experientes, como no caso em questão. Além disso, a resolução definitiva evitaria perfuração da córnea, que demanda um atendimento de urgência altamente especializado, podendo trazer inclusive um prognóstico pior em relação à ceratoplastia programada.Conclusões: O tratamento foi bem indicado, pois já se descreveu sucesso desta terapia em casos semelhantes ao do paciente em questão, com edema de córnea progressivo e rupturas da membrana de Descemet. O relato deste caso tem um impacto positivo, por transmitir confiança aos profissionais oftalmologistas na condução de futuros casos de forma semelhante. Ademais, o ceratoglobo é raro e nem sempre tem a clínica exuberante como neste caso, tornando-o digno de nota.
PALAVRAS-CHAVE: ceratoglobo; ceratoglobo com hidropsia; hidropsia corneana; ceratoplastia penetrante; doenças da córnea.

COMPARAÇÃO ENTRE OS PROCEDIMENTOS DE CROSS-LINKING EPITÉLIO-OFF E EPITÉLIO-ON NO TRATAMENTO DO CERATOCONE: UMA REVISÃO NARRATIVA/ COMPARISON BETWEEN EPITHELIUM-ON AND EPITHELIUM-OFF CROSS-LINKING PROCEDURES IN THE TREATMENT OF KERATOCONUS: A NARRATIVE REVIEW

Igor de Freitas Melo[1]; Joana Paula Mendes de Moura[1]; Fabiana Oliveira de Araújo[1]; Ramon Bôa Almeida Pereira[1]; Tiago César Pereira Ferreira[2]
[1] Graduandos em medicina; Instituição: Universidade Federal de Ouro Preto (UFOP); Cidade: Ouro Preto; País: Brasil
[2]Especialista em oftalmologia e preceptor dos Fellows no Hospital São Geraldo da UFMG; Instituição: Universidade Federal de Minas Gerais (UFMG); Cidade: Belo Horizonte; País: Brasil
Autor Correspondente: Igor de Freitas Melo; igor.melo@aluno.ufop.edu.br
Instituição onde o trabalho foi desenvolvido: Universidade Federal de Ouro Preto (UFOP) Rua Dois, Campus Morro do Cruzeiro - Ouro Preto, Minas Gerais, CEP: 35400-000

RESUMO
INTRODUÇÃO: Ceratocone é uma distrofia da córnea, com uma grande prevalência na população em geral (acima de 1:375), que causa perda progressiva da acuidade visual, e o Cross-linking Corneano (CXL) é um método de tratamento utilizado para estabilizar a progressão da distrofia, evitando a necessidade de um posterior transplante de córnea. O CXL Epitélio-off (CXL Epi-off) é o procedimento cirúrgico convencional, em que ocorre a retirada do epitélio da córnea, enquanto o CXL Epitélio-on (CXL Epi-on) é uma variação cirúrgica inovadora que não envolve a retirada do epitélio, introduzida com o intuito de evitar possíveis efeitos colaterais pós-operatórios da técnica padrão. OBJETIVOS: Revisar os artigos da literatura selecionados, a fim de comparar as duas técnicas cirúrgicas de estabilização da progressão do Ceratocone, a CXL Epi-off e a CXL Epi-on, quanto à eficácia, à segurança e aos principais desafios práticos. METODOLOGIA DE BUSCA: Trata-se de uma revisão de literatura narrativa qualitativa e observacional, na qual foi realizada uma busca nas plataformas PubMed, SciELO e ScienceDirect com as palavras-chave "Córnea", "Ceratocone" e "Procedimentos cirúrgicos operatórios". Foram obtidos 287 resultados. Dessas opções, foram selecionados os artigos que realizaram testes clínicos e analisaram os dados obtidos a partir dos procedimentos CXL Epi-on e CXL Epi-off de forma comparativa. DISCUSSÃO: Em todos os estudos, ambas as técnicas de CXL apresentaram semelhanças na espessura da córnea, e a técnica Epi-on demonstrou menor desconforto ocular em relação à Epi-off, pois não há a retirada do epitélio. Isso é de extrema relevância no procedimento, visto que, em quatro dos cinco estudos, ambos os métodos apresentam semelhanças na eficácia em parar a progressão do ceratocone, na acuidade visual e na curvatura máxima da córnea. Contudo, algumas limitações foram observadas em tais estudos, como o pequeno número de olhos analisados e um curto tempo de observação. Assim, estudos que analisam uma gama maior de indivíduos em um maior período de tempo deverão ser feitos a fim de se obterem dados mais efetivos na comparação dessas duas técnicas. CONSIDERAÇÕES FINAIS: A técnica CXL Epi-on tem se mostrado promissora, com resultados equivalentes ao tradicional CXL Epi-off e menor desconforto ocular. Contudo, os estudos analisados possuem baixa amostragem de pacientes além de um curto período de tempo de acompanhamento, insuficientes para observar se há progressão da ceratocone após um longo período de tempo da realização do procedimento. Portanto, estudos mais amplos são necessários para analisar sua eficácia em relação ao CXL Epi-off.

PALAVRAS-CHAVE: Ceratocone, cross-linking, epi-on, epi-off

COROIDITE MULTIFOCAL POR ESPOROTRICOSE CONCOMITANTE À FORMA CUTÂNEA EM PACIENTE IMUNOCOMPENTETE – RELATO DE CASO DE UMA RARA CONDIÇÃO / DISSEMINATED CHOROIDITIS AND CONCOMITANT CUTANEOUS SPOROTRICHOSIS IN A IMMUNOCOMPETENT PATIENT – CASE REPORT OF A RARE CONDITION

MARINA NAKAO CALMETO[1]; LARISSA MAIA LEMOS BARRETO[2]; ROBERTA EVELYN FURTADO[2]; BETINA ALVES FERREIRA DE ANDRADE[2]; GRETCHEN GUIMARÃES GOMES BATISTELLA[3]
[1] GRADUADA EM MEDICINA PELA FACULDADE DE MEDICINA DE BARBACENA; FAME/FUNJOBE; BARBACENA, BRASIL
[2] ACADÊMICAS DE MEDICINA PELA FACULDADE DE MEDICINA DE BARBACENA - FAME/FUNJOBE: BARBACENA, BRASIL
[3] GRADUADA PELA FACULDADE FEDERAL DE MINAS GERAIS; UFMG; BELO HORIZONTE, BRASIL
Autor Correspondente: MARINA NAKAO CALMETO; marina.calmeto@live.com
Instituição onde o trabalho foi desenvolvido: FACULDADE DE MEDICINA DE BARBACENA; FAME/FUNJOBE- PRAÇA PRESIDENTE ANTÔNIO CARLOS, 8 - SÃO SEBASTIÃO, BARBACENA - MG, 36202-336

RESUMO
Introdução: A esporotricose é uma infecção causada pelo fungo Sporothrix schencki, com maior incidência em países de clima tropical e subtropical. A inoculação cutânea do fungo é geralmente associada ao trauma com material infectado, entretanto, a forma zoonótica tem aumentado, sendo principalmente associada ao contato com gatos infectados. A doença pode ser classificada em forma cutânea fixa, linfática ou disseminada e forma extracutânea, sendo esta última mais rara, acometendo indivíduos imunocomprometidos. A manifestação mais frequente da esporotricose extracutânea ocular é a conjuntivite granulomatosa, no entanto, manifestações atípicas como a coroidite multifocal já foram descritas. Este é um relato de caso atípico de coroidite multifocal por esporotricose em paciente imunocompetente, concomitate à forma cutânea da doença. Descrição do Caso: R.S.N, 60 anos, feminina, procurou serviço de oftalmologia queixando piora da acuidade visual em olho direito há três dias, associada à moscas volantes, astenopia e cefaleia. Há 30 dias, notou aparecimento de lesão pruriginosa em membro superior direito. Reside em área urbana de Minas Gerais, e possui gato doméstico com esporotricose. Refere retinopatia por toxoplasmose na juventude. Ao exame físico, presença de nódulo eritematoso em ombro direito, sem lesões satélites ou adenopatia associada. No exame oftalmológico do olho direito, mapeamento da retina demonstrou coroidite multifocal, sem vitreíte associada, além de lesões profundas e amareladas, cicatrizes antigas hiperpigmentadas, sem aspecto exsudativo ou sinais de atividade inflamatória. Biomicroscopia sem sinais de uveíte ou vitreíte anterior e pseudofáscia sem alterações. Olho esquerdo apresentou catarata nuclear densa à biomiscroscopia e cicatrizes antigas, sugestivas de toxoplasmose, sem sinais exsudativos. A sorologia para toxoplasmose foi positiva e o restante dos exames normais, incluindo anti-HIV e rastreio infeccioso e reumatológico. Foi formulada a hipótese de coroidite multifocal por esporotricose atípica em paciente imunocompetente, o paciente foi encaminhado à dermatologista, que confirmou o diagnóstico de esporotricose cutânea por biópsia, iniciando tratamento com Itraconazol 200mg por dia. Após 30 dias, a paciente retornou ao serviço de oftalmologia com melhora significativa das lesões, e novo tratamento com Itraconazol 200mg por dia foi proposto por seis meses. Discussão: Relatamos um caso de esporotricose extracutânea de apresentação atípica em paciente imunocompetente. A suspeita foi baseada na lesão ocular, associada à presença de lesão cutânea típica de esporotricose e contato com felino infectado. A maioria dos casos de esporotricose ocular relatam envolvimento da conjuntiva e tecidos periorbitais, sendo a apresentação intraocular rara e, geralmente, consequência da disseminação hematogênica de lesões. A coroidite multifocal é descrita desde o início da epidemia da Síndrome da Imunodeficiência Adquirida, e está relacionada a infecções oportunistas, indicando embolização endógena do agente infeccioso, principalmente em capilares da coroide. O Itraconazol é a droga padrão para o tratamento da doença, demonstrando mais de 90% de eficácia no tratamento. Conclusões: Esporotricose extracutânea pode ser uma condição de difícil diagnóstico, sendo necessária investigação da história clínica e epidemiológica, além da pesquisa de comprometimento imunológico, devido à sua alta prevalência em imunossuprimidos. Contudo, em raros casos ela pode ocorrer de maneira atípica em indivíduos previamente hígidos, demonstrando a importância de seu reconhecimento pelo médico assistente.

PALAVRAS-CHAVE: Coroidite multifocal, esporotricose, zoonose.

COROIDITE POR TUBERCULOSE / TUBERCULOSIS CHOROIDITIS

Rafael Soares Ribeiro[1]; Beatriz Covizzi Gomes da Silva[1]; Leandro Moreira Sanches[1]; Bruno de Senzi Germano[1]
[1] Faculdade de Medicina de Catanduva (UNIFIPA); Catanduva -SP Brasil
Autor Correspondente: Rafael Soares Ribeiro; rafaelsoares97@hotmail.com
Instituição onde o trabalho foi desenvolvido: Faculdade de Medicina de Catanduva (UNIFIPA)- Rua dos Estudantes, 225 - Parque Iracema, Catanduva -SP CEP: 15899144

RESUMO
INTRODUÇÃO: A tuberculose (TB) é uma infecção granulomatosa crônica geralmente causada em humanos pelo Mycobacterium tuberculosis. A cada ano ocorrem em média 73 mil casos novos de TB em nosso meio, com cerca de quatro mil óbitos. A TB é primariamente uma doença pulmonar, mas pode se espalhar pela corrente sanguínea para outros locais. O envolvimento ocular ocorre normalmente sem doença sistêmica clinicamente evidente. Um dos acometimentos oculares é a coroidite granulomatosa, normalmente multifocal e em disseminação centrífuga. DESCRIÇÃO DO CASO: K.F.S.N, 40 anos, feminino, relata baixa acuidade visual progressiva no olho esquerdo h á 3 meses. Nega sintomas associados e comorbidades. Acuidade visual: Olho Direito (OD): -0,75 -0,50 180º 20/25 e Olho Esquerdo (OE): -0,50 -0,50 15º 20/40 Biomicroscopia de ambos os olhos: sem alteraçõe s Tonometria de Aplanação: OD: 12mmhg e OE: 10mmhg Fundoscopia do OD : Vítreo límpido, disco óptico com limites nítidos, múltiplas lesões discóides branco-amareladas subrretinianas, confinadas á mácula. Fundoscopia do OE : Vítreo límpido, disco óptico com limites nítidos, lesões discoides branco- amareladas, subrretinianas de limites pouco precisos acometendo a região foveal e mácula. Aventou-se a hipótese fundoscópica de Síndrome dos Múltiplos Pontos Evanescentes (Coroidite Puntata Interna aguda - "PIC") em ambos os olhos. Realizado Angiofluoresceinografia, Tomografia de Coer ência Óptica (OCT), sorologias infecciosas e pesquisa reumatológ i c a . Na Angiofluoresceinografia notou-se em ambos olhos lesões discais hiperfluorescentes por transmissão, algumas por impregnação, cujo centro apresenta hipofluorescencia por bloqueio. Quantos as sorologia infecciosas, teve-se resultado de PPD reator de 15mm. Encaminhada ao infectologista, o qual solicitou IGRA- Quantiferon Gold e baciloscopia, cujos resultados vieram positivos. Realizado tratamento sist êmico com Rifamicina, Isoniazida, Pirimetamina e Etambutol com bom resultado. Paciente retorna após 40 dias com piora visual no OD com metamorfopsia. Ao exame de OCT, nota-se complexo fibrovascular subrretiniano e presença de coleção hiporrefletiva adjacente característica de líquido subrretiniano. Realizado terapia anti-angiogênica com Aflibercept em 3 doses com intervalos mensais resultando em melhora anatômica e funcional. Na OCT observamos uma cicatrização subrretiniana com absorção do conteúdo exsudativo. Paciente encontra-se em acompanhamento e desde entã o não apresenta mais complicações. DISCUSSÃO: Coroidite por tuberculose é uma formação granulomatosa que geralmente ocorre sem a sintomatologia sistêmica da infecção pelo Mycobacterium tuberculosis. A tuberculose ocular é encontrada em 1 a 2% dos pacientes infectados. O agente, apesar de não gerar nos olhos nenhuma lesão patognomônica, tem sido correlacionado com diversas patologias oculares, dentre as quais destaca-se o grupo das coroidites, com relevante importância para a coroidite multifocal/ PIC, o que torna a abordagem do tratamento mais complexa devido a suscetibilidade de comprometimento visual tardio. CONCLUSÕES: O caso relatado apresenta um quadro de PIC que apesar do tratamento sistêmico bem sucedido evoluiu com uma importante complicação tardia da doença que influencia o prognóstico visual final - membrana neo-vascular subrretiniana- responsiva ao tratamento anti-angiogênico.

PALAVRAS-CHAVE: Tuberculose; Coroidite Puntata Interna; Uveíte

COVID-19 E A OFTALMOLOGIA: O QUE SE SABE ATÉ O MOMENTO / COVID-19 AND OPHTALMOLOGY: WHAT IS KNOWN SO FAR

Giovanna Vieira Moreira[1]; Tiago Augusto da Silva Moura[1]; Paulo Henrique de Miranda Cordeiro[2]; Carolina Serpa Braga[3]; Frederico de Miranda Cordeiro[3];
[1] Fundação Hilton Rocha; BH/MG Brasil
[2] Universidade Federal de Ouro Preto; OP/MG Brasil
[3] Instituto de Olhos Ciências Médicas; BH/MG Brasil
Autor Correspondente: Frederico de Miranda Cordeiro; mcordeiro.fred@gmail.com
Instituição onde o trabalho foi desenvolvido: Instituto de Olhos Ciências Médicas- R. Pouso Alegre, 407 - Floresta, Belo Horizonte - MG

RESUMO
INTRODUÇÃO: O surto mundial e repentino da síndrome respiratória aguda grave (COVID-19) causada pelo coronavírus SARS-CoV-2 é atualmente o ponto focal de todas as discussões e em todos os meios. Apesar de seu amplo e incessante estudo, as implicações oftalmológicas ainda não foram bem elucidadas. Os olhos e principalmente as lágrimas foram considerados tanto como portas de entrada do vírus bem como fontes de contágio. OBJETIVOS: Resumir as evidências relatadas sobre o acometimento oftalmológico na doença COVID-19, visto sua importância em saude pública e epidemiológica atual. METODOLOGIA DE BUSCAS: Trata-se de uma revisão de literatura sobre os aspectos clínicos e epidemiológicos da doença pandêmica COVID-19 na oftalmologia. A base principal de dados consultada foi o Pubmed Central , com os termos de pesquisa "covid19, ophtalmology, eye". DISCUSSÃO: Uma série de casos, com maior número de pacientes avaliados, relatou sintomas oculares consistentes com conjuntivite folicular leve em 31,6% dos pacientes hospitalizados na província de Hubei, China. Desses, cerca de 30% apresentaram hiperemia conjuntival, quemose, epífora ou secreções aumentadas (em proporções variadas) como sintomas, sendo que, em um dos casos, o lacrimejamento foi o primeiro sinal da infecção. Uma revisão da literatura sugere que os sintomas oculares geralmente apresentavam-se em pacientes mais graves, com pneumonia em tratamento hospitalar, e com maiores alterações laboratoriais (leucocitose, elevação de PCR e LDH) em comparação com aqueles sem anormalidades oculares. Assim como ocorre com outras infecções virais, presume-se que as manifestações oculares do SARS-CoV-2 sejam autolimitadas e possam ser gerenciadas com cuidados sintomáticos. Em animais, principalmente felinos e murinos, tal infecção possui apresentações variáveis, assim como mecanismos fisiopatológicos distintos, incluindo vasculite subjacente à inflamação ocular, retininite e neurite óptica. Em maio de 2020, na cidade de São Paulo, 12 pacientes infectados pelo vírus SARS-CoV-2 apresentaram achados de OCT com lesões hiper-reflexivas no nível das células ganglionares e camada plexiforme interna, com maior destaque no feixe papilomacular de ambos os olhos, e quatro deles com manchas algodonosas e micro-hemorragias ao longo da arcada retiniana. Embora seja inconclusivo que o risco de transmissão viral através de secreções oculares seja baixo, pesquisas em larga escala ainda não foram realizadas para comprovação. Sabe-se que os CoVs são capazes de produzir um amplo espectro de manifestações oculares, desde patologias do segmento anterior, como conjuntivite e uveíte, até condições que ameaçam a visão, como retinite e neurite óptica, além de desenvolver mutações in vivo que alteram drasticamente as manifestações da doença. CONSIDERAÇÕES FINAIS: Como a conjuntivite é uma condição ocular comum, os oftalmologistas podem ser os primeiros profissionais médicos a avaliarem um paciente com COVID-19, colocando-os como agentes importantes de prevenção e diagnóstico precoce. À medida que a pandemia atual continuar, surgirá uma melhor compreensão do virus, sua capacidade de infecção, transmissão e mecanismos patogénicos. Esse entendimento não apenas ajudará a orientar as medidas de controle de infecção, mas também fornecerá informações sobre a viabilidade do uso de tecido ocular ou mesmo lágrimas como meio de diagnóstico.

PALAVRAS-CHAVE: COVID-19, SAR-CoV-2, coronavirus, ophtalmology, tear

DESAFIO NO DIAGNOSTICO DE CERATITE POR ACANTHAMOEBA: RELATO DE CASO

Sarah Barreto Pinheiro Souza Pinto[1]; Luan Geraldo Ocaña de Oliveira[2]; Diego Casagrande[3]; Tadeu Cvintal[4]
[1] acadêmica de medicina, Uniceplac, Brasília, Brasil
[2] médico, Instituto Hospital de Base- DF, Brasília, Brasil
[3] médico oftalmologista, Unifesp, São Paulo, Brasil
[4] médico oftalmologista, Instituto Tadeu Cvintal, São Paulo, Brasil
Autor Correspondente: Sarah Barreto Pinheiro Souza Pinto; barreto938@gmail.com
Instituição onde o trabalho foi desenvolvido: Instituto Tadeu Cvintal- Av. paulista, 91, quinto andar, Bela Vista, São Paulo

RESUMO
Introdução O trabalho em questão tem por objetivo relatar um caso raro de ceratite por acanthamoeba (CPA), de apresentação atípica e diagnóstico desafiador. Descrição do caso WVMR, 43 anos, masculino, admitido, no Instituto de Oftalmologia Tadeu Cvintal (IOTC), com queixa de olho direito (OD) vermelho e com fotofobia há três meses. Paciente, com tratamento prévio, em outro serviço, com tobramicina por 7 dias, seguido de aciclovir pomada e via oral, devido hipótese de ceratite herpética, por apenas 1 dia, e suspenso por conta própria. Submetido ao exame de cultura de raspado corneano e microscopia confocal em vivo (MCEV), em outro serviço, ambos com resultado negativo para Acanthamoeba. Inicialmente, no IOTC, foi prescrito Zypred colírio e aciclovir sistêmico. Em cinco dias, apresentou evolução desfavorável e baixa acuidade visual. Relatou ser usuário de lentes de contato (LC) há 10 anos- dado não informado até então, por miopia, cessou o uso há 3 meses desde o início do quadro. Paciente relatou tanto dormir e mergulhar com LC quanto conservação inadequada. A hipótese de CPA foi reconsiderada e uma nova MCEV foi solicitada. Ao exame, cistos de Acanthamoeba (CA) no epitélio corneano em: camada basal e membrana de Bowman, possível ceratoneurite radial em plexo nervoso subepitelial corneano, estroma anterior com septação irregular e hiperreflectividade de núcleos celulares disceratócitos ativados, estroma posterior e endotélio corneano preservados. Confirmado CPA, realizado tratamento clínico e posteriormente submetido ao transplante de córnea. Paciente segue em acompanhamento ambulatorial com boa evolução até o momento. Discussão A CPA é uma patologia rara e de difícil diagnóstico, cujo principal fator predisponente são o uso prolongado e a conservação inadequada das LC gelatinosas. O quadro clínico é inespecífico e os sintomas clínicos isolados não são suficientes para identificar o agente causador da infecção. O diagnóstico é difícil de ser realizado e pode ser obtido por meio da MCEV. Conclusões A CPA é uma patologia incomum e de diagnóstico desafiador que pode acarretar sérios danos à córnea se não diagnosticada e tratada precocemente. Sob esse contexto, uma história clínica detalhada em relação ao uso de LC e o exame de MCEV se configuram como ferramentas chave no diagnóstico precoce dessa patologia rara e de quadro clínico tão inespecífico, evitando possíveis desfechos desfavoráveis ao paciente.
PALAVRAS-CHAVE: ceratite; acanthamoeba; diagnóstico; microscopia confocal em vivo

DESAFIO DIAGNÓSTICO: DRUSAS DE DISCO ÓPTICO UNILATERAL SIMULANDO NEURITE ÓPTICA/ DIAGNOSTIC CHALLENGE: UNILATERAL OPTIC DISC DRUSEN MIMICKING OPTIC NEURITIS

Ciro Peixoto Vasconcelos[1]; Daniela Cássia Souza Alves[1]; Leonardo Provetti Cunha[2].
[1] Acadêmicos de Medicina; Faculdade de Medicina da Universidade Federal de Juiz de Fora; Juiz de Fora; MG- Brasil
[2] Doutor em Oftalmologia pela Universidade de São Paulo; Faculdade de Medicina da Universidade Federal de Juiz de Fora; Juiz de Fora Brasil
Autor Correspondente: Ciro Peixoto Vasconcelos; ciro.peixoto@medicina.ufjf.br
Instituição onde o trabalho foi desenvolvido: Faculdade de Medicina da Universidade Federal de Juiz de Fora- Campus Universitário, Rua José Lourenço Kelmer, sem número - São Pedro, Juiz de Fora - Minas Gerais, 36036-900

RESUMO
Introdução: O edema de disco óptico é um dos diagnósticos diferenciais mais desafiadores em Oftalmologia. Antes de considerarmos a possibilidade de uma afecção que leve ao edema de disco óptico, devemos afastar condições que simulem o edema. Dentre as causas mais comuns de pseudoedema de disco óptico, estão as drusas de disco óptico. Esta condição frequentemente é bilateral, o que remete ao diagnóstico diferencial do papiledema da hipertensão intracraniana, na maioria das vezes. Entretanto, quando unilateral, uma das condições que podem gerar confusão diagnostica, especialmente em pacientes mais jovens, é a neurite óptica. Nosso objetivo é relatar a presença das drusas de disco óptico unilateral em uma criança e chamar a atenção para aspectos importantes do seu diagnóstico. Descrição do caso: Paciente do sexo feminino, 10 anos, veio encaminhada do Neurologista após extensa avaliação prévia para um edema de disco óptico em olho direito. Ressonância nuclear magnética de encéfalo e exame do líquor foram normais. Na consulta oftalmológica, a acuidade visual era 20/20 em ambos os olhos, sem a presença de defeito pupilar aferente relativo. O exame de fundo de olho revelava disco óptico com suas margens borradas, mas sem sinais de sangue ou exsudação no olho direito e sem alterações no olho esquerdo. O exame de autofluorescência revelou a presença de hiperautofluorescência no disco óptico em olho direito. O exame de tomografia de coerência óptica revelou o sinal hiporrefletivo do disco óptico. Este achados são compatíveis com o diagnóstico de drusas de disco óptico do tipo oculta. Foi feito o acompanhamento da paciente, sem a necessidade de tratamento. Discussão: A hipótese diagnóstica de neurite óptica foi feita inicialmente no primeiro exame oftalmológico realizado em outro serviço. A hipótese neurite óptica poderia ter sido afastada devido a falta de sintomas como perda visual súbita, presença de defeito pupilar aferente relativo e presença de dor a movimentação ocular. As drusas de disco óptico, que são depósitos acelulares na cabeça do disco óptico que podem se calcificar com o tempo, podem ser expostas ou ocultas. As drusas ocultas representam, portanto, um maior desafio diagnóstico. As drusas, em geral, não causam sintomas visuais e são frequentemente diagnosticadas em consultas de rotina. Os métodos diagnósticos podem ser o exame de autofluorescência, a tomografia de coerência óptica e a ultrassonografia ocular. Apesar de muitos pacientes serem assintomáticos, o acompanhamento oftalmológico é importante para detectar possíveis defeitos no campo visual, que podem aparecer com o tempo, defeitos na camada de fibras nervosas da retina peripapilar, e causa de perda visual súbita tais como hemorragias, membrana neovascular subretiniana, neuropatia óptica aguda isquêmica anterior não arterítica e oclusões vasculares arteriais da retina. Conclusões: A hipótese diagnóstica de drusas de disco óptico deve ser sempre considerada diante de um paciente com edema de disco óptico, em especial, se a função visual estiver preservada. Reconhecer as características do exame fundoscópico, bem como os sinais e sintomas relacionados, e, em especial dos achados dos exames recomendados para o diagnóstico, podem ser de grande auxílio diagnóstico e evitar exames e tratamentos desnecessários.
PALAVRAS-CHAVE: Drusas de disco óptico; neurite óptica; edema de papila; tomografia de coerência óptica; papiledema

ESTUDO COMPARATIVO DA REDUÇÃO VETORIAL DO ASTIGMATISMO COM USO DOS ANÉIS DE 155º E 300º NO TRATAMENTO DO CERATOCONE / COMPARATIVE STUDY OF VECTOR REDUCTION OF ASTIGMATISM WITH THE USE OF 155º AND 300º RINGS IN THE TREATMENT OF KERATOCONE

Camila Dias Medeiros[1]; Guilherme Malta Pio[2]; Diego Bernardo de Deus[3]; Silvio Quites Pena Braga[4]; Frederico Bicalho Dias da Silva[5]
[1] Médica / Especializanda em Oftalmologia pelo Instituto de Olhos Ciências Médicas / BH/MG/Brasil
[2] Médico / Especializando em Oftalmologia pelo Instituto de Olhos Ciências Médicas / BH/MG/Brasil
[3] Médico / Residente em Oftalmologia pelo Hospital Padre Bento/ SP/Brasil
[4] Acadêmico do 6° ano do curso de Medicina na Universidade Federal do Triangulo Mineiro / Uberaba/MG/Brasil
[5] Médico Oftalmologista, preceptor do setor de Córnea do Hospital São Geraldo / BH/MG/Brasil
Autor Correspondente: Camila Dias Medeiros camila.dmedeiros@hotmail.com
Instituição onde o trabalho foi desenvolvido: HC- COOP (Cooperativa de Trabalho dos Médicos do Hospital das Clinicas da UFMG ltda): Rua Maranhao 774, Bairro Funcionarios, Belo Horizonte, Minas Gerais, Brasil.

RESUMO
INTRODUÇÃO: O ceratocone é uma patologia hereditária, geralmente bilateral e progressiva caracterizada por afinamento e ectasia do tecido corneano. O implante de segmento de anel intraestromal corneano é uma alternativa de tratamento para casos avançados, em que o uso de óculos ou lentes de contato rígidas não é suficiente. O implante tem como objetivo regularizar a curvatura corneana e diminuir erros refracionais decorrentes das ectasias corneanas. Os anéis disponíveis para inserção variam e ainda não existem estudos comparativos sobre a eficácia de correção vetorial do astigmatismo ceratométrico entre os implantes tradicionais de 155º e os de 300º. OBJETIVO: Comparar a eficácia dos implantes de segmento de anel de 300º em relação aos tradicionais de 155º na correção vetorial do astigmatismo ceratométrico em portadores de ceratocone. METODOLOGIA: Foi realizado estudo experimental com 47 pacientes portadores de ceratocone. Os selecionados foram divididos em dois grupos: o primeiro (Grupo A) foi submetido ao implante de um novo segmento de anel de 300º de arco; o segundo (Grupo B) recebeu dois segmentos de 155º de arco cada (técnica tradicional). Os anéis foram fabricados pela Visiontech Medical Optics Ltda (Belo Horizonte, Minas gerais, Brasil), em acrílico, com espessura de 250 microns. Dados de ceratometria e astigmatismo corneano foram coletados no pré-operatório e na última consulta pós-operatória (até no máximo 12 meses após o procedimento). As reduções obtidas nestes parâmetros foram analisadas através do "teste t de Student", considerando um nível de significância de 5% ("p"<0,05). RESULTADOS: Após a análise dos dados, foi observada que a redução no astigmatismo corneano do Grupo A (47,4%) foi maior que a do Grupo B (31,42%). Os valores obtidos na correção do astigmatismo no Grupo A (um segmento de 300° de arco) aproximam-se mais do valor ideal "zero". Além disso, os casos de hipercorreções foram mais frequentes no Grupo B (dois segmentos de 155° de arco). CONCLUSÃO: Os resultados permitem concluir que o segmento de anel corneano de 300º de arco é provavelmente mais eficaz para a redução do astigmatismo ceratométrico que os segmentos de 155º utilizados na técnica tradicional. Apesar de ser uma técnica mais difícil e demandar mais recurso tecnológico, o seu uso deve ser recomendado. Entretanto são necessários mais estudos acerca do tema abordado, com amostras maiores e acompanhamento dos pacientes por um período mais prolongado.
PALAVRAS-CHAVE: Ceratocone; Implante de anel; Anel intraestromal.

GLAUCOMA MALIGNO DE DIFÍCIL CONTROLE PÓS-FACOEMULSIFICAÇÃO COM IMPLANTE DE LIO: RELATO DE CASO / MALIGNANT GLAUCOMA WITH DIFFICULT POST-PHACOEMULSIFICATION CONTROL WITH IOL IMPLANT: CASE REPORT

Stephanie Araújo Marques[1]; Vitória Palazoni Viegas Mendonça[2]; Elisandra de Carvalho Nascimento[2]; Carolina Pinheiro Machado Teles[2]; Alexandre Lima Cardoso[1].
[1] Hospital de Olhos de Sergipe; Aracaju; Brasil
[2] Universidade Tiradentes; Aracaju; Brasil
Autor Correspondente: Stephanie Araujo Marques; ste.am@hotmail.com
Instituição onde o trabalho foi desenvolvido: Hospital de Olhos de Sergipe- Rua Campo do Brito, 995

RESUMO
INTRODUÇÃO: O glaucoma maligno corresponde a uma condição rara e de manejo desafiador, devido à resistência ao tratamento clínico ou cirúrgico, e ao seu enorme potencial de causar perda visual. Inicialmente caracterizado por von Graefe em 1869, é resultante do mau direcionamento do humor aquoso para a cavidade vítrea, tradicionalmente ocorrendo em pacientes operados de glaucoma primário agudo, mas podendo ocorrer após qualquer cirurgia, incluindo a facoemulsificação. Quando não há resposta ao tratamento conservador, outros tratamentos têm sido recomendados, incluindo opções de laser e intervenções cirúrgicas. Em casos refratários, ciclofotocoagulação com laser tem sido relatada como opção, como no presente relato. DESCRIÇÃO DO CASO: Paciente do sexo feminino, 54 anos, sem histórico de trauma, buscou atendimento ambulatorial em junho de 2019. Ao exame oftalmológico apresentava pressão intraocular (PIO) de 19 mmHg e catarata total somente em olho direito, sem fator desencadeante. Foi realizada uma facectomia no olho direito, com implante de LIO e sem complicações. Houve boa evolução nos primeiros cincos dias, em que a paciente se apresentava assintomática, porém ao quinto dia foi evidenciada uma câmara anterior rasa e pressão intraocular muito elevada, cuja hipótese diagnóstica foi de glaucoma maligno com bloqueio ciliar. A partir disso, foi efetuada uma hialoidotomia anterior com YAG-laser, sem reversão do quadro ou redução da PIO. Em seguida, foi feita uma vitrectomia anterior, que também não surtiu efeito. Como evolução, foi continuado o tratamento farmacológico (com medicamentos orais e colírios) para reduzir a pressão intraocular e a inflamação, sendo realizada, em sequência, uma vitrectomia posterior. O procedimento também não desencadeou melhora na PIO, que também não foi regulada com o ajuste das medicações. Após isso, foi executada uma trabeculectomia, que obteve inicial melhora do caso durante um mês, porém retornou a valores altos em seguida. Por fim, foi optado por uma ciclofotocoagulação transescleral. Hoje a paciente se situa com uma visão 20/200, tendo a pressão controlada por medicamentos. DISCUSSÃO: Segundo diversos autores, o glaucoma maligno possui alguns fatores de risco como sexo feminino, presença de câmara rasa, hipermetropia, cirurgia de catarata com implante de LIO e uso de mióticos, fatores estes em comum com o caso descrito. Na literatura, o GM após cirurgia de glaucoma anterior representa 2% dos casos, sendo que a maior parte dos casos ocorre nos primeiros dias de pós-operatório, embora também possa ocorrer vários anos após a causa insulto. O tratamento pode ser realizado inicialmente com uso de agentes hiperosmóticos, inibidores da anidrase carbônica, betabloqueadores e ciclopégicos, sendo descritos como efetivos em 50% dos casos. Em caso de falha, tratamentos cirúrgicos podem ser associados ao tratamento medicamentoso como YAG-laser, trabeculotomia, quando bem indicada e ciclofotocoagulação. CONCLUSÕES: O glaucoma maligno é uma condição rara, mas grave, com alto risco de dano visual permanente. Assim, faz-se necessário seu devido diagnóstico e tratamento precoces, incluindo intervenção clínica imediata, assim como intervenção cirúrgica ou à laser, a fim de prevenir repercussões importantes na qualidade de vida do paciente.
PALAVRAS-CHAVE: glaucoma maligno; facoemulsificação; fotocoagulação; catarata total; hialodoitomia

GLAUCOMA MALIGNO PÓS TRABECULECTOMIA: UM RELATO DE CASO / MALIGNANT GLAUCOMA AFTER TRABECULECTOMY: A CASE REPORT

Mariana Lopes de Queiroz[1]; Amanda Arantes Borges[1]; Bruna Castanheira Camargos[1]; Diego Tebaldi de Queiroz Barbosa[2]
[1] Estudante de medicina pela Unifenas BH- Belo Horizonte, MG, Brasil
[2] Fellowship em glaucoma pela University of California, San Francisco, CA Estados Unidos da America
Autor Correspondente: Mariana Lopes de Queiroz; mariana.queiroz@aluno.unifenas.br
Instituição onde o trabalho foi desenvolvido: Santa Casa De Misericórdia De São Paulo- R. Dr. Cesário Mota Júnior, 112 - Vila Buarque, São Paulo - SP, 01221-010

RESUMO
Introdução: Trabeculectomia é a cirurgia antiglaucomatosa padrão ouro, que consiste em produção de uma fístula permitindo o fluxo de humor aquoso da câmara anterior (CA) para o espaço subtenoniano, reduzindo a pressão intraocular (PIO). Tem como uma possível complicação o glaucoma maligno (GM), condição relativamente rara caracterizada pelo achatamento das porções central e periférica da CA, acompanhadas de aumento da PIO com iridectomia ou iridotomia patente. Relato: Paciente, sexo masculino, 53 anos diagnosticado com glaucoma de ângulo fechado, controlado com medicação. PIO 17/22mmHg em uso de latanoprosta, timolol, dorzolamida e brimonidina. Foi submetido a facoemulsificação e trabeculectomia no olho direito em janeiro/2020, evoluindo com PIO 16mmHg sem uso de medicações nesse olho. Houve piora e descontrole da PIO do olho esquerdo, apresentando PIO de 29mmHg mesmo em uso de medicação máxima. Submetido a trabeculectomia no olho esquerdo em julho/2020, apresentando no primeiro dia pós operatório, câmara rasa com toque periférico da íris, bolha pouco elevada, sem Seidel mesmo com depressão, PIO 22mmHg. Orientado a usar atropina de 12/12 horas. No terceiro dia de pós operatório manteve mesmo aspecto, com midríase média, sem melhora da PIO, sem aumento da CA, sem apresentar Seidel. Foi submetido a nova abordagem cirúrgica, sendo feita ressutura do flap, nova iridotomia e reconstrução sem sucesso da CA. Apresentou melhora do quadro após cinco dias, com diminuição da PIO e aprofundamento da CA. Discussão: Diversos artigos demonstram a ocorrência de GM após realização de cirurgia de catarata com implante de lente intraocular, iridectomia, uso de mióticos, ciclofotocoagulação, esclerotomia a laser e após trabeculectomia. Olhos com CA rasa, raio de curvatura menor e diâmetro ântero posterior do globo ocular reduzido apresentam risco de sofrer desta condição, que acontece, geralmente, após cirurgia intraocular. A patogênese do GM não é totalmente esclarecida, tendo sido propostos diversos mecanismos: aprisionamento do humor aquoso por trás ou dentro do vítreo, acúmulo de fluido na câmara posterior devido ao bloqueio direto pela lente, diferença de pressão entre os compartimentos anterior e posterior por rotação dos processos ciliares ou bloqueio anterior da face hialóide. A trabeculectomia visa criar uma fístula na região limbar superior, protegida por um retalho da esclera, que permite o fluxo de humor aquoso da CA para o espaço subtenoniano, diminuindo a PIO. É indicada para pacientes em uso de medicação antiglaucomatosa em dose máxima tolerada, mas que ainda assim tem progressão do dano ocular causado pela doença, olhos com PIO muito superior à pressão desejável em uso de doses máximas da medicação, pacientes sem condições de manter o tratamento medicamentoso . Conclusão: A trabeculectomia é uma importante abordagem para o tratamento de glaucoma, devendo-se atentar para suas complicações. O período pós-operatório da trabeculectomia é tão importante quanto o procedimento em si, e seu adequado manejo tem relação direta com o sucesso da cirurgia. Quando esta se complica com GM, pode ser realizado tratamento medicamentoso ou mesmo uma segunda abordagem cirúrgica na tentativa de normalização da PIO.
PALAVRAS-CHAVE: glaucoma; trabeculectomia; pressão intraocular

HEMANGIOMA CAPILAR DE RETINA - A IMPORTÂNCIA DOS EXAMES CLÍNICO E OFTALMOLÓGICO PARA O DIAGNÓSTICO DA DOENÇA DE VON HIPPEL-LINDAU / RETINAL CAPILLARY HEMANGIOMA - THE IMPORTANCE OF CLINICAL AND OPHTHALMOLOGIC EXAMINATIONS FOR THE DIAGNOSIS OF VON HIPPEL-LINDAU'S DISEASE

Gabriela Guimarães Nogueira[1]; Kenya Menezes Brasileiro[2]; Luíza Araújo Diniz[2]; Sofia Lannes Tolentino[1].
[1] Acadêmica de Medicina - Centro Universitário de Belo Horizonte - Belo Horizonte - Brasil
[2] Acadêmica de Medicina - Universidade Federal de Ouro Preto - Ouro Preto - Brasil
Autor Correspondente: Gabriela Guimarães Nogueira - gabign2007@gmail.com
Instituição onde o trabalho foi desenvolvido: Instituto de Olhos Ciências Médicas (R. Pouso Alegre, 407 - Floresta, Belo Horizonte – MG) e Centro Oftalmológico de Minas Gerais (R. Santa Catarina, 941 - Lourdes, Belo Horizonte – MG).

RESUMO
INTRODUÇÃO: A doença de Von Hippel-Lindau (VHL) é uma síndrome hereditária autossômica dominante com manifestações tumorais variáveis. A anormalidade do gene VHL para a síndrome está presente em cerca de 1:36000 indivíduos e se apresenta, em média, inicialmente aos 26 anos. Hemangioblastomas Capilares da Retina (HCR) têm de 30 a 58% de sua frequência associada à VHL e são encontrados em até 70% dos pacientes com doença de VHL aos 60 anos de idade. O HCR se dá pela proliferação anormal de capilares retinianos, substituindo o tecido neuroretiniano normal e comprometendo a funcionalidade ocular. DESCRIÇÃO DO CASO: Paciente masculino, 38 anos, encaminhado para avaliação de hemorragia vítrea em olho esquerdo. Identificou-se tumores vasculares retinianos em ambos os olhos no exame de mapeamento de retina, correspondendo a HCR. Foi submetido a cirurgia prévia de remoção de tumor de suprarrenal. Solicitada avaliação clínica. A Ressonância Nuclear Magnética encefálica demonstrou hemangioma cerebelar. Foi diagnosticado como portador da doença de VHL e relatou história familiar positiva para a doença. Seu filho de 11 anos foi encaminhado para avaliação clínica e oftalmológica para análise da suspeita da doença de VHL, sendo identificados HCR em ambos os olhos. DISCUSSÃO: Geralmente, os HCR acometem a retina periférica e / ou a região justapapilar e a perda visual se dá por exsudação do tumor, com possível edema retiniano e efeitos tracionais consequentes. Os HCR podem causar hemorragia, levando ao descolamento de retina, ao glaucoma e à perda de visão. A fotocoagulação à laser e a crioterapia são eficazes em mais de 70% dos casos e são os métodos mais usados para tratamento, porém, a braquiterapia e termoterapia transpupilar também resultam em melhora da acuidade visual e reduzem o exsudato. A vigilância de rotina para o HCR é recomendada para pacientes com doença de VHL devido a sua alta frequência, devendo-se também pesquisar hemangioblastomas do sistema nervoso central, feocromocitomas e Carcinomas de Células Renais (CCR) de células claras. CONCLUSÕES: Embora o diagnóstico de CCR seja raro na doença de VHL antes de 20 anos, recomenda-se início do rastreio aos 10 anos de idade. Logo, o presente relato mostra a importância da avaliação clínica e oftalmológica em pacientes com HCR para excluir alterações sistêmicas, sendo que todo paciente com HCR deve ser submetido a análise completa para pesquisa dessa síndrome, investigando também demais tumores.
PALAVRAS-CHAVE: Carcinoma de Células Renais; Diagnóstico; Hereditariedade; Tumores; Visão Ocular

INOVAÇÃO NO TRATAMENTO DO CERATOCONE: IMPLANTE ESTENOPEICO XTRAFOCUS / INNOVATION IN TREATING KERATOCONUS: XTRAFOCUS PINHOLE IMPLANT

Bruno Araujo Brant[1]; Ana Carolina Lopes Pereira[2]; Davi Fernandes do Carmo[1]; Isadora Vieira Menicucci Ferri[1]; Bruno Lovaglio Cançado Trindade[3];
[1] Acadêmico de Medicina; Faculdade de Ciências Médicas de Minas Gerais; Belo Horizonte; Brasil
[2] Graduada em Odontologia e Acadêmica de Medicina; Faculdade de Ciências Médicas de Minas Gerais; Belo Horizonte; Brasil
[3] Doutor em Oftalmologia e Chefe do Departamento de Córnea do Instituto de Olhos Ciências Médicas; Belo Horizonte; Brasil.
Autor Correspondente: Bruno Araujo Brant, baraujobrant@gmail.com
Instituição onde o trabalho foi desenvolvido: Faculdade de Ciências Médicas de Minas Gerais- Alameda Ezequiel Dias 275 - Santa Efigênia.

Introdução: O ceratocone é uma patologia ocular causada pelo afinamento das camadas da córnea, podendo evoluir com astigmatismo irregular, miopia, diplopia, entre outros. O tratamento normalmente é feito por lentes Rígidas de Gás Permeável (RGP), mas alguns pacientes não se adaptam a essas lentes. Nesse caso, recomenda-se um transplante de córnea, cuja técnica de escolha atual é a Ceratoplastia Lamelar Anterior Profunda (DALK). Entretanto, esse procedimento pode apresentar complicações e, por isso, estamos sugerindo uma nova abordagem que oferece melhores resultados, o implante do pinhole intraocular XtraFocus. Descrição de caso: O primeiro paciente é um homem de 28 anos, comerciante, apresenta ceratocone nos dois olhos e utiliza RGP no olho direito(OD), mas não tolera lentes de contato(LC) no olho esquerdo(OE). Apresenta visão 20/200 (J16) sem correção(SC) no OD e 20/800 (<J16) SC no OE, com ceratometria de 54.1 por 56.8 dioptrias(D) com K máximo(Kmáx.) de 65.8D no OD e 55.8 por 59.8D com Kmáx. de 67.5D no OE. Foi feito a DALK no OE do paciente, um ano depois apresentava 20/80 SC e 20/40 com correção. O segundo paciente é um homem de 28 anos, vendedor, apresenta ceratocone estável nos dois olhos e não consegue usar LC. Visão de 20/400 (<J16) SC no OD e 20/40 (J7) SC no OE, com ceratometria de 50.6 por 57.0D com Kmáx. de 64.6D no OD e 43.4 por 46.0D com Kmáx. de 53.9D no OE. Foi feito primeiramente a extração do cristalino do OD com implantação de uma lente intraocular ZCT800 +10D e, na sequência, foi implantado a XtraFocus, um diafragma de pequena abertura, sem poder refracional e de material acrílico hidrofóbico preto, diretamente no sulco ciliar. Esse novo implante tem um desenho côncavo-convexo para evitar contato com a lente intraocular primária, alças longas e polidas que não causam distúrbios uveais e uma angulação posterior que evita o contato com a face posterior da íris. No dia seguinte o paciente já apresentava visão de 20/25 (J4) SC no OD. Discussão: O principal mecanismo de ação do implante é bloquear raios periféricos e diminuir as aberrações visuais, sendo mais eficaz quanto maior for a abertura pupilar do paciente. Ademais, a natureza do implante possibilita a passagem de luz infravermelha(IV), permitindo a análise das estruturas posteriores a ele por equipamentos baseados em IV. Nesse contexto, a partir dos relatos é possível demonstrar a melhor eficiência dessa nova abordagem em relação ao transplante de córnea. Ambos casos apresentados possuíam ceratocone em estágios semelhantes. O tratamento usual, embora bem-sucedido, teve uma recuperação mais lenta e com melhora parcial da visão. Em contrapartida, o pinhole intraocular possibilitou atingir visão muito mais próxima da normalidade já no primeiro dia de pós-operatório. Além disso, essa opção evita várias complicações da DALK, como perfuração da membrana de Descemet e rejeição do enxerto. Conclusão: Em suma, a nova técnica do implante de pinhole intraocular chega para inovar no tratamento do ceratocone, pela melhor eficiência e recuperação rápida. Dessa forma, espera-se que mais casos sejam feitos com essa nova abordagem nos próximos anos.

PALAVRAS-CHAVE: Ceratocone; Cornea; Lentes Intraoculares; Keratoconus; Córnea; Lenses; Intraocular.

MANEJO DE EMERGÊNCIAS OFTALMOLÓGICAS POR MÉDICOS NÃO OFTALMOLOGISTAS / MANAGEMENT OF OPHTHALMOLOGIC EMERGENCIES BY NON-OPHTHALMOLOGIC PHYSICIANS

Malu Godoy Torres Alves Pereira[1]; Geraldo Antônio Roni Neto[2]; Yago Soares Fonseca[1]; Calila Oliveira Alves[1]; Grasiely Faccin Borges[3]
[1] Acadêmicos de Medicina na Universidade Federal do Sul da Bahia
[2] Especializando em Oftalmologia pela Santa Casa de Belo Horizonte
[3] Professora Adjunta da Universidade Federal do Sul da Bahia
Autor Correspondente: Malu Godoy Torres Alves Pereira - malu.godoy@cpf.ufsb.edu.br
Instituição onde o trabalho foi desenvolvido: Universidade Federal do Sul da Bahia - Praça Joana Angélica, 250, Teixeira de Freitas - Bahia

RESUMO
INTRODUÇÃO: Emergências oftalmológicas podem representar doenças potencialmente graves e fatais, podendo ser sistêmicas e irreversíveis; têm a capacidade de levar à perda permanente da função visual, se não tratadas. É importante que o médico seja capaz de reconhecer os sinais e sintomas, tratar ou encaminhar com urgência a fim de melhorar o prognóstico e evitar prejuízos ao paciente. OBJETIVOS: Realizar uma revisão não sistemática das recomendações sobre o reconhecimento e manejo das emergências oftalmológicas por médicos não oftalmologistas. METODOLOGIA DE BUSCA: Foi realizada uma revisão crítica da literatura nas bases de dados SciELO, PubMed e Scholar Google. Os descritores utilizados foram 'ophthalmology', 'ocular', 'emergency' e o operador booleano "AND". Foi definido como critério de inclusão artigos em inglês ou espanhol. Um total de 14 artigos referentes à emergências oftalmológicas foram retidos e revisados. DISCUSSÃO: O ônus das doenças oftalmológicas recebidas pelos serviços de emergência depende do contexto social e do ambiente de saúde em que estão inseridas. É relevante que médicos não oftalmologistas reconheçam sinais e sintomas associados às emergências oculares e averiguem componentes urgentes da investigação e tratamento, e, reconheçam pacientes que necessitam de intervenção precoce. É importante estar ciente de doenças sistêmicas que podem ter manifestações oftálmicas; condições sistêmicas comuns que afetam os olhos incluem diabetes, doenças da tireóide, hipertensão, doenças auto-imunes e inflamatórias, doenças infecciosas e doenças malignas. Os diagnósticos oftalmológicos comuns em pacientes que procuram auxílio em pronto-socorro são devido a doenças de gravidade relativamente menor, como conjuntivite, abrasões da córnea, olho seco e blefarite. As emergências como glaucoma agudo, úlceras de córnea, traumatismos oculares, oclusões da artéria central da retina bem como as queimaduras e picadas de insetos precisam ser precocemente diagnosticadas e devidamente tratadas ou encaminhadas de modo a diminuir prejuízos. Algumas das chaves para o médico não oftalmologista realizar um bom exame é procurar assimetria entre os olhos, realizar o teste de acuidade visual, sendo este o elemento de medição mais fácil da função visual, que deve ser sempre inspecionada inicialmente. Os campos visuais devem ser avaliados através de teste de confrontação com dedos ou mãos do examinador; a visibilidade agudamente diminuída é frequentemente relacionada a retina, como por exemplo no descolamento e em doenças neurológicas. A coleta da história deve incluir o início dos sintomas, características da dor, a alteração visual, presença de secreção e episódios anteriores. Em função de exame oftalmológico ser muito especializado, o encaminhamento para um oftalmologista é necessário especialmente quando há dificuldade na interpretação dos resultados. CONSIDERAÇÕES FINAIS: Para os profissionais médicos não oftalmologistas é importante a obtenção de um relato completo do ocorrido, a acurácia de sinais e sintomas e intervenção precoce para preservação do sistema visual e funções do paciente bem como encaminhamento adequado, quando necessário. Um bom exame físico oftalmológico procurando assimetrias entre os olhos e realizando testes de acuidade visual devem ser sempre empregados. O tratamento de emergências oftalmológicas requer não apenas habilidade clínica, mas também conhecimento das opções de manejo para atendimento da melhor qualidade e resultado adequado das funções do paciente.

PALAVRAS-CHAVE: OFTALMOLOGIA; EMERGÊNCIA; EMERGÊNCIA OCULAR

MANIFESTAÇÕES OCULARES NA SÍNDROME DE STEINERT: UM RELATO DE CASO / OCULAR MANIFESTATIONS IN STEINERT SYNDROME: A CASE REPORT

Mateus Morum Machado[1]; Ilana Lages Rebelo de Carvalho[2]; Ludymilla Saraiva Martins[2]; Marcos Vinícios Almeida Santos[1]; Melissa Neumann Morum Simão Machado[3].
[1] UnB (Brasília, DF) graduando de medicina
[2] SESDF (Brasília, DF) médica residente
[3] médica oftalmologista
Autor Correspondente: Mateus Morum Machado - mateusmorum@gmail.com
Instituição onde o trabalho foi desenvolvido: HRT: St. C Norte Área Especial 24 - Taguatinga, Federal District, Brasilia - Federal District, 72120-970

RESUMO
Introdução: A distrofia muscular miotônica tipo I (DMI) ou síndrome de Steinert é uma doença multissistêmica, de herança autossômica dominante, sendo a distrofia muscular mais comum no adulto, com prevalência de 3 a 5 casos por 100.000 mil nascidos vivos. O objetivo desse trabalho é descrever o caso de um jovem com manifestações oculares da DMI. Descrição de caso: Paciente de 28 anos, portador de DMI, comparece ao ambulatório de oftalmologia encaminhado para avaliação de catarata. Tia do paciente nega que ele seja portador de outras patologias. Antecedentes familiares: mãe, irmã, tia e prima maternas portadoras de DMI. Exame oftalmológico: AV s/ correção: OD: 20/100, OE 20/80; fenda palpebral 2/4 mm; função do músculo elevador 7/7 mm; cover: exotropia grande com preferência por OE; versões: limitação de adução de OD 3+; Krimsky em PPO: XT 65; Refração estática: OD +4,50 -3,50 a 180º, OE +4,50 -3,50 a 180º; biomicroscopia: ptose palpebral acentuada, conjuntiva sem hiperemia, córnea íntegra, CAF, íris trófica, pupila fotoreagente, catarata incipiente; fundo de olho: dentro da normalidade. Discussão: A Distrofia Miotônica é causada pela expansão de repetições instáveis de trinucleotidios CTG na região 3' não codificante do gene DMPK. Esta doença apresenta uma correlação entre o tamanho da repetição e as suas manifestações clínicas com a gravidade variando desde efeitos letais até sintomas leves. A expansão varia de 80 a mais de 4000 repetições de CTG em pacientes com DM1 e em tecidos somáticos de alguns pacientes podem aumentar de 50 a 80 repetições por ano, o que explica o aparecimento variável dos sintomas ao longo da idade. As repetições são transcritas em mRNA que é traduzido numa expansão CUG e acumula-se em inclusões ribonucleares no núcleo, proteínas como Proteins like CUG binding protein, ETR3-like factors e muscleblind-like proteins ligam-se a essas inclusões. A diminuição da concentração de proteína muscleblind-like protein junto ao aumento da CUG binding protein leva ao splicing alterado de outros genes, como aqueles para o receptor do canal de cloreto (CLC1), o receptor de insulina, a troponina cardíaca, a subunidade NR1 do Receptor de N-metil-D-aspartato. A alteração na formação destes produtos leva a apresentação de sintomas como a miotonia, defeitos de condução cardíaca e alterações neurológicas, além de envolver as seguintes manifestações oculares: opacidades coloridas do cristalino, catarata pré-senil, ptose, dissociação do reflexo pupilar de acomodação, anormalidades pigmentares retinianas, ceratite, baixa pressão intraocular (PIO), oftalmoplegia externa, epífora e atrofia do nervo óptico bilateral. A catarata é a manifestação oftalmológica mais comum na DMI, seguida da ptose palpebral, diferentemente do que ocorre na maioria dos portadores dessa síndrome, o paciente possui uma catarata muito pequena e um estrabismo severo. Conclusão: A DMI é uma patologia incapacitante que pode levar a morte e certamente leva a uma piora da qualidade de vida, logo deve-se atentar à todas as manifestações oftalmológicas nestes pacientes, para que caso necessário possa-se interferir e melhorar a qualidade de vida deles.
PALAVRAS-CHAVE: Síndrome de Steinert, ptose e estrabismo

MELANOMA DE COROIDE: RELATO DE CASO / CHOROIDAL MELANOMA: CASE REPORT

Rafaella Morés Artifon[1]; Beatriz Andrade Roquette Reis[1]; Juliana Vieira Figueiredo Urbano[1]; Ana Campos Pires[1].
[1] Acadêmica de Medicina da Faculdade de Ciências Médicas de Minas Gerais - Belo Horizonte, MG, Brasil
Autor Correspondente: Rafaella Morés Artifon rafaartifon@hotmail.com
Instituição onde o trabalho foi desenvolvido: Faculdade de Ciências Médicas de Minas Gerais - Av Alameda Ezequiel Dias, 275, Centro - Belo Horizonte, MG

RESUMO
INTRODUÇÃO: O melanoma ocular (MO) configura-se como a forma extra cutânea mais comum de melanoma. O MO do trato uveal é o tipo mais frequente, acometendo principalmente a coroide. Os melanomas de coróide (MC) são mais frequentes a partir da 6ª década de vida e possuem alto potencial metastático, sendo assim, o diagnóstico precoce é essencial para uma maior sobrevida dos pacientes. DESCRIÇÃO DO CASO: MJAS, sexo feminino, 68 anos, iniciou obscurecimento visual e visão de moscas volantes há 2 meses. Nega comorbidades e parentes com histórico similar. Apresentou exame do olho esquerdo (OE) sem alterações. No olho direito (OD) apresentou: acuidade visual com correção de 20/30, biomicroscopia mostrando massa temporal inferior por transiluminação, pressão intraocular normotensa, mapeamento de retina mostrou massa sólida acinzentada em quadrante temporal inferior, com descolamento de retina seroso adjacente, poupando mácula e disco óptico, Ecografia Modo B mostrando massa sólida com descolamento de retina adjacente, temporal inferior, grandes dimensões, poupando polo posterior, de dimensões 9,50 X 8,50mm. Devido à alta suspeita de MC solicitaram-se exames laboratoriais, mamografia e tomografia de tórax/abdome total para pesquisa metastática, que não mostraram alterações. A paciente foi submetida à enucleação devido à alta suspeita de MC. O exame anatomopatológico evidenciou melanoma de células fusiformes e epitelioides da coroide (tipo misto), medindo 11mm de maior diâmetro e 12mm de altura, sem invasão de corpo ciliar, invasão de vasos corticais ou extensão extra-ocular, confirmando diagnóstico de MC. DISCUSSÃO: O MC surge a partir da proliferação desordenada de melanócitos situados na coróide. Os fatores de risco são: idade avançada, raça branca, presença de nevos oculares congênitos ou adquiridos e melanocitose óculodermal. A exposição à radiação UV ainda não tem um papel esclarecido no desenvolvimento de MC. A apresentação clínica depende do tamanho e localização do tumor, embora a maioria dos pacientes sejam assintomáticos. Na presença de sintomas, os mais comuns são: visão turva, defeito de campos visuais, fotopsia, irritação e dor. O MC apresenta-se como massa sub-retiniana em forma de domo ou cúpula, quando ocorre ruptura da membrana de Bruch. Seu crescimento está relacionado ao descolamento de retina do tipo exsudativo com consequente perda visual. O diagnóstico é realizado através do exame oftalmológico por meio de biomicroscopia, fundoscopia e exames auxiliares como a ultrassonografia (US) e tomografia computadorizada (TC). O manejo depende da extensão local, localização e tamanho do tumor. A maioria dos pacientes são tratados com radioterapia e enucleação, mas existem outras opções como ressecção cirúrgica local, fotocoagulação a laser e termoterapia transpupilar. O MC se dissemina pela via hematogênica e acomete mais comumente o fígado, apesar de apenas 4% dos pacientes apresentarem metástases ao diagnóstico. Uma vez detectada as metástases, 80% dos pacientes morrem dentro de 1 ano. Porém, de maneira geral, as taxas de sobrevida variam de 69% a 81,6% em 5 anos após o diagnóstico. CONCLUSÕES: O MC, apesar de raro, é responsável por um número significativo de mortes nos pacientes afetados. Por esse motivo, melhorias nos tratamentos disponíveis são necessárias, a fim de aumentar a sobrevida desses pacientes.
PALAVRAS-CHAVE: Choroidal, eye, melanoma

OFTALMIA SIMPÁTICA: RELATO DE UM RARO CASO/SYMPATHIC OPHTHALMY: REPORT OF A RARE CASE

Iara Arruda dos Santos[1]; Luiza Mageste Costa[1]; Victor Ferreira Masson[2],
[1] Universidade Federal de Juiz de Fora, Governador Valadares, Brasil
[2] Doutor em Oftalmologia e Cirurgia, Universidade Federal de Juiz de Fora, Governador Valadares, Brasil
Autor Correspondente: Iara Arruda dos Santos; iara.santos@medicina.ufjf.br
Instituição onde o trabalho foi desenvolvido: Universidade Federal de Juiz de Fora- Rua São Paulo 745 - Centro - Governador Valadares

RESUMO

INTRODUÇÃO: A oftalmia simpática (SO) é uma uveíte granulomatosa difusa bilateral rara que geralmente ocorre após trauma ocular penetrante ou cirurgia envolvendo o tratto uveal. O diagnóstico é baseado na história clínica e sinais de inflamação intraocular. As investigações auxiliares são úteis para o diagnóstico, determinar gravidade e avaliar a resposta ao tratamento. RELATO DE CASO: Masculino, 76 anos, queixa baixa de acuidade visual em olho esquerdo em agosto de 2018. História de trauma ocular em olho direito há 40 anos com evisceração e colocação de prótese externa. Ao exame: prótese externa à direita, acuidade visual com correção de 20/150 no olho esquerdo, reflexo fotomotor direto preservado. Biomicroscopia com esclerose nuclear e câmara anterior sem células, sem alterações em íris ou face posterior da córnea. Tonometria de 14mmHg. Fundoscopia: vítreo transparente, presença de edema de disco óptico, com hemorragias peripapilares e presença de edema macular. Vasos retinianos sem embainhamentos, periferia retiniana sem sinais inflamatórios e sem presença de focos inflamatórios. Sorologias para HIV, Lues, Tuberculose, Toxoplasmose e Herpes vírus negativos. Exame neurológico com ressonância nuclear de órbitas e encéfalo normais, sem sinais de neuropatias ópticas ou doenças vasculares, expansivas ou desmielinizantes. Pesquisa de líquor (manometria, parâmetros bioquímicos e bacteriológicos) normal. Realizada angio-ressonância, com resultado normal, e sem sinais hipertensão intracraniana idiopática. Suspeitou-se, assim, de uveíte simpática, como diagnóstico de exclusão. Iniciado terapia com corticoides ocular tópico e sistêmico. Houve progressiva redução do edema de disco óptico, absorção das hemorragias peripapilares e acuidade visual em 20/80 em janeiro de 2019. Em maio de 2019 a acuidade visual já estava em 20/70, disco óptico com discreta palidez, rarefação difusa do epitélio pigmentado da retina, com despigmentação difusa, nódulos de Dallen Fuchs na periferia. Em outubro de 2019 a acuidade visual havia piorado para 20/100, com a evolução de catarata N2+ e subcapsular posterior 1-2+. Tonometria de 16mmHg. Foi programada cirurgia de facectomia com implante de Lio, realizada em janeiro de 2020. Em maio de 2020 o paciente apresentava: acuidade visual de 20/40, tonometria de 15mmHg e fundoscopia com disco óptico com discreta palidez e sem sinais de edema, rarefação difusa do epitélio pigmentado da retina. DISCUSSÃO: O diagnóstico de SO deve ser apoiado por achados sugestivos do segmento posterior, particularmente descolamento seroso de retina na fase aguda e nódulos de Dalen-Fuchs tardios. A angiografia fluoresceínica pode ser relevante quando tais alterações estão presentes, particularmente no início do curso da doença, quando múltiplos e progressivos vazamentos pontuais ocorrem no epitélio pigmentar da retina (EPR) CONCLUSÃO: Esse relato mostrou um diagnóstico de oftalmia simpática após investigação sistêmica extensa para outras patologias que cursam com edema no disco óptico. Diversas patologias neuroftalmológicas, vasculares, além das diagnósticos diferenciais para uveítes posteriores foram investigados e descartados. A história de trauma antigo com perda do globo ocular contralateral, a evolução da despigmentação do EPR e os achados fundoscópicos tardios como nódulos de Dallen Fuchs auxiliaram para o diagnóstico final, sempre de exclusão.

PALAVRAS-CHAVE: oftalmia simpática, uveíte, trauma ocular

PERDA VISUAL BILATERAL ASSOCIADA A UMA DIETA RESTRITIVA / BILATERAL VISUAL LOSS RELATED TO A RESTRICTIVE DIET

Mariana Sequetto Terror[1]; Thayná Sousa Nascimento[1]; Rafael Filgueiras[1]; Raphael Lucas Sampaio Defina[1]; Leonardo Provetti Cunha[2].
[1] Acadêmicos de Medicina; Faculdade de Medicina da Universidade Federal de Juiz de Fora; Juiz de Fora Brasil
[2] Doutor em Oftalmologia pela Universidade de São Paulo; Faculdade de Medicina da Universidade Federal de Juiz de Fora; Juiz de Fora Brasil
Autor Correspondente: Mariana Sequetto Terror; mari_terror@hotmail.com
Instituição onde o trabalho foi desenvolvido: Universidade Federal de Juiz de Fora - Campus Universitário, Rua José Lourenço Kelmer, s/n - São Pedro, Juiz de Fora - MG, 36036-900

RESUMO

Introdução: A Cobalamina atua como cofator para reações enzimáticas de síntese de DNA e formação da bainha de mielina. A deficiência desta vitamina pode levar ao desenvolvimento de neuropatias, que em alguns casos acometem o nervo óptico. Sua ausência ou diminuição crônica leva à morte de células ganglionares da retina (CGR). A vitamina B12 tem como principais fontes os alimentos de origem animal, portanto, dietas restritivas, muitos comuns nos dias atuais, reforçam o carácter ímpar do tema. Descrição do caso: Paciente do sexo masculino, 14 anos, previamente hígido, procurou atendimento oftalmológico com queixa de perda visual bilateral há um ano. Já havia passado em 5 consultas oftalmológicas prévias em outros serviços, sem diagnóstico para causa de perda visual. Foi investigado para causas auto-imunes, desmielinizantes, inflamatórias e infecciosas, sendo todos os exames prévios, incluindo de neuroimagem, normais. Ao exame apresentava acuidade visual 20/50-1 em olho direito (OD) e 20/50 em olho esquerdo (OE), pupilas isocóricas, reflexo fotomotor direto diminuído levemente em ambos os olhos (AO) e sem defeito pupilar aferente relativo. Ao teste de vião de cores, identificou apenas 1 placa em 10 testadas no teste de Ishihara. Os exames da motilidade ocular extrínseca e a biomicroscopia do segmento anterior não revelaram quaisquer achados dignos de nota. A pressão intraocular foi de 10 mmHg em OD e 12 mmHg em OE. O exame de fundo de olho revelou a presença de palidez temporal de ambos os discos ópticos. A perimetria computadorizado de 24 graus demonstrou uma redução geral da sensibilidade e escotomas centrais em AO. A Tomografia de Coerência Óptica (OCT) evidenciou redução da espessura da camada de fibras nervosas (CFNR) peripapilar localizada no setor temporal de ambos os disco ópticos, bem como redução da espessura do complexo de CGR, mais acentuada na região nasal a fóvea. Este padrão de perda é bastante sugestivo de neuropatias carenciais. Quando foi questionado sobre hábitos alimentares, o paciente referiu não comer carne vermelha e possuir intolerância a lactose. Foi solicitado então dosagem de vitamina B12, que estava reduzida (137 pg/ml, valores de referência de 187 a 883 pg/ml), confirmando assim do diagnóstico de neuropatia carencial. Foi introduzido Cianocobalamina 1000 mcg/dia intramuscular por 5 dias, seguido de 1 dose por mês. O paciente evolui com melhora visual discreta. Discussão: O presente caso destaca o impacto que as dietas restritivas podem causar. Dada a sua função essencial na replicação celular, a deficiência de vitamina B12 cursa normalmente com anemia megaloblástica. No entanto, neste caso, a perda visual foi a única manifestação. A avaliação do fundo de olho pode ser extremamente útil na identificação do padrão de perda típica que ocorre nestes casos. Conclusão: Diante de um paciente com perda visual bilateral e alterações típicas ao exame de fundo de olho, como a perda da CFNR no setor temporal de ambos os discos ópticos, devemos questionar a presença de restrições dietéticas. O reconhecimento e o tratamento precoce das neuropatias carenciais pode evitar quadros de perda visual, muitas das vezes grave e irreversível.

PALAVRAS-CHAVE: Vitamina B12, Neuroratia Carencial

PERSPECTIVAS ATUAIS E FUTURAS DO TRANSPLANTE DE RETINA: UMA REVISÃO DE LITERATURA / CURRENT AND FUTURE PERSPECTIVES OF RETINAL TRANSPLANTATION: A LITERATURE REVIEW

Davi Fernandes do Carmo[1]; Bruno Araujo Brant[1]; Ana Carolina Lopes Pereira[1]; Isadora Vieira Menicucci Ferri[1]; Fábio Borges Nogueira[2]
[1] Acadêmicos; Faculdade Ciências Médicas de Minas Gerais; Belo Horizonte/Brasil
[2] Médico; Centro Oftalmológico de Minas Gerais; Belo Horizonte/Brasil
Autor Correspondente: Davi Fernandes do Carmo; davifernandes2702@gmail.com
Instituição onde o trabalho foi desenvolvido: Faculdade Ciências Médicas de Minas Gerais- Alameda Ezequiel Dias, 275; Belo Horizonte/Brasil

RESUMO
Introdução: A retina é uma estrutura ocular com células predominantemente nervosas, que tem a função de conduzir o estímulo visual captado pelas estruturas anteriores e médias do globo ocular, até o nervo óptico e o lobo occipital. Dentre estas células, estão as células fotorreceptoras, que convertem o estímulo luminoso em condução elétrica. A deficiência visual consequente ao dano ou perda das células fotorreceptoras da retina é a principal causa de amaurose nos países industrializados. Diferente dos outros tipos de cegueira, como a catarata, até o momento ainda não há reversibilidade para o degeneração neuronal retiniana; no entanto, há muitos estudos em fase pré clínica em andamento, para resolução futura da oftalmopatia. Objetivos: Apresentar o resultado das pesquisas mais recentes sobre transplante de células fotorreceptoras da retina, bem como suas perspectivas futuras. Metodologia de busca: O trabalho consiste em uma revisão sistemática de literatura, utilizando a base de dados PubMed através do seu motor de busca MedLINE, e através da base de dados Scielo, utilizando as palavras chave Transplante; Retina, Células fotorreceptoras; Retinopatias; em inglês e português, contidas no título e/ou abstract. O critério de inclusão foi a seleção de artigos publicados apenas nos últimos cinco anos. Discussão: A disfunção do epitélio pigmentado da retina é a principal causa de doenças debilitantes da retina das quais a degeneração macular relacionada com a idade é a mais comum. O transplante autólogo do epitélio pigmentado da retina tem sido usado em alguns casos de degeneração macular relacionada com a idade,assim como os implantes de próteses retinais. Alguns estudos promissores estão relacionados a reprogramação de fibroblastos e células de Muller em células fotorreceptoras - cones e bastonetes - e nos humanos,existem os cones sensíveis às ondas de longo,médio e curto comprimento, que são especializadas em transformar a energia da luz em resposta neural,ou seja, na visão, sendo que esses testes já se encontram em fase de teste em animais. Há também estudos com uso das células-tronco embrionárias, umbilicais e óssea que possuem alto grau de especialização em diversas células, porém, possui alguns impasses. Considerações finais: Considerando o grande impacto da deficiência visual na vida de um indivíduo e na população como um todo, se faz necessário o desenvolvimento de um tratamento. Tendo em vista que a degeneração retiniana é a principal causa de cegueira nos países desenvolvidos, o trabalho pretende contribuir divulgando os conhecimentos presentes e as perspectivas futuras sobre o assunto, a fim de estimular novas pesquisas na área e aumentar o aprendizado.
PALAVRAS-CHAVE: Photoreceptors Cells ; Retinal Implants ; Retinal Transplantation ; Transpante ; Retina ;

RETINOSE PIGMENTAR UNILATERAL E SEGUIMENTO E ACOMPANHAMENTO POR 21 ANOS: UM RELATO DE CASO/ UNILATERAL PIGMENTARY RETINOSIS AND 21-YEAR FOLLOW-UP: A CASE REPORT

Luiza Mageste Costa[1]; Iara Arruda dos Santos[1]; Victor Ferreira Masson[2].
[1] acadêmica de medicina da Universidade Federal de Juiz de Fora - campus Governador Valadares, Minas Gerais, Brasil
[2] doutor em Oftalmologia e Cirurgia, Universidade Federal de Juiz de Fora, Governador Valadares, Brasil
Autor Correspondente: Luiza Mageste Costa; Luizamageste@gmail.com
Instituição onde o trabalho foi desenvolvido: Universidade Federal de Juiz de Fora - campus Governador Valadares

RESUMO
INTRODUÇÃO: Retinose Pigmentar (RP) é uma distrofia hereditária da retina, geralmente bilateral, com progressiva perda das células fotorreceptoras e alterações do epitélio pigmentado da retina. O primeiro sintoma, em geral, é a nictalopia, seguida de uma gradativa perda campimétrica. Com a evolução, há perda progressiva da discriminação das cores e da acuidade visual (AV). A percepção da luz pode ser mantida em estágios avançados, visto que a mácula apresenta alterações mais tardiamente. Apresentamos o caso de um paciente acometido pela forma unilateral da RP. RELATO DE CASO: Paciente sexo masculino, 39 anos, caucasiano, procurou serviço oftalmológico em 2009 para avaliação geral. Negava doenças de base ou uso de medicações sistêmicas. Sem história familiar oftalmológica de baixa de AV ou cegueira. Exame na ocasião: AV em olho direito (OD) 20/20, olho esquerdo (OE) 20/20, reflexos pupilares normais, sem defeito pupilar aferente relativo, motilidade ocular extrínseca normal, biomicroscopia sem alterações, câmara anterior profunda, íris sem alterações. Tonometria 11 mmHg em ambos os olhos. Fundoscopia OD normal, OE com disco óptico levemente pálido, atenuação vascular e lesões em "espiculas ósseas" em toda a média periferia retiniana, poupando a região foveal. Paciente trouxe campimetria computadorizada realizada há 10 anos, mostrando normalidade no OD e constrição campimétrica com campo tubular no OE. Foram repetidos os exames de imagem, que permaneceram normais no OD e campo tubular no OE, com ilha de visão central. Prescrito Vitamina A oral 5.000 UI e acompanhamento a cada 4 meses, com realização de campimetria e retinografia para seguimento. O paciente perdeu seguimento entre 2013 e 2020, retornando para exame em maio de 2020 com queixa de dificuldade para visão de perto. Ao exame, AV com correção OD 20/20 e OE 20/25, biomicroscopia sem alterações, tonometria 13 mmHg em ambos os olhos. Fundoscopia OD normal, OE mantinha lesões em "espículas ósseas" na periferia retiniana, e ligeira alteração da pigmentação foveal. Campimetria normal em OD e OE mantendo ilha de visão central, sem maior constrição em relação à realizada há 7 anos. DISCUSSÃO: A RP decorre de mutações que resultam em disfunções dos fotorreceptores da retina. Pacientes com RP podem se queixar de dificuldade de adaptação entre ambientes com luz para ambientes escuros. O estreitamento do campo visual pode se manifestar mais tardiamente. A idade média de início dos sintomas depende do tipo genético, mas cerca de 75% recebe o diagnóstico por volta dos 30 anos de idade. Achados esperados são as alterações em espícula óssea, com estreitamento vascular e palidez do disco óptico. Nosso paciente apresentava lesão unilateral compatível com distrofia tapetorretiniana do tipo RP, mantendo a perda campimétrica acompanhada nos últimos 21 anos. Não há cura para a RP, sendo, entretanto, feita a suplementação com Vitamina A. CONCLUSÃO: É essencial avaliação oftalmológica completa e continuada dos indivíduos com suspeita de RP, para determinar a progressão e o prognóstico do quadro, bem como realização de exames para descartar diagnósticos diferenciais, como infecções coriorretinianas, inflamações sistêmicas, traumas, deficiência de Retinol e forma bilateral assimétrica da RP.
PALAVRAS-CHAVE: Retinose pigmentar, doenças retinianas, nictalopia, retinose pigmentar unilateral

SÍNDROME DE MARFAN E TRATAMENTO CIRÚRGICO DA SUBLUXAÇÃO DO CRISTALINO: UM RELATO DE CASO / MARFAN SYNDROME AND SURGICAL TREATMENT OF CRYSTALLINE SUBLUXATION: A CASE REPORT

Luísa Machado dos Santos Rocha[1]; Caio Godinho Caldeira[1]; Vitória Caporusso Garcia da Silva[1]; João Vitor Nunes Alves[1]; Thaís Godinho Caldeira[2].
[1] Acadêmicos de Medicina; Universidade Federal de São João del Rei/ CCO; Divinópolis-MG; Brasil
[2] Residente em Oftalmologia; Centro Oftalmológico de Minas Gerais - COMG; Belo Horizonte- MG; Brasil
Autor Correspondente: Luísa Machado dos Santos Rocha - luisamsrocha@gmail.com
Instituição onde o trabalho foi desenvolvido: Centro Oftalmológico de Minas Gerais – COMG - R. Santa Catarina, 941 - Lourdes, Belo Horizonte - MG

RESUMO
INTRODUÇÃO: A Síndrome de Marfan (SMF) é uma doença do tecido conjuntivo que acomete principalmente os sistemas esquelético, cardiovascular e ocular. Trata-se de uma doença de herança autossômica dominante e tem o gene FBN-1 (fibrilina-1) como responsável pelas manifestações fenotípicas. A subluxação do cristalino, ou ectopia lentis, é a manifestação mais comumente encontrada nessa síndrome, sendo que em 77% dos casos o cristalino encontra-se deslocado para cima, nasal superior ou temporal superior. O objetivo desse estudo é apresentar o seguimento de um paciente submetido a tratamento cirúrgico para correção da subluxação do cristalino associada à SMF. DESCRIÇÃO DO CASO: Paciente do sexo masculino, 22 anos, com diagnóstico prévio de SMF, apresentou-se com diminuição progressiva da acuidade visual há 8 anos, com piora no último ano. Ao exame oftalmológico, a acuidade visual corrigida foi de conta dedos (CD) a 1 metro no olho esquerdo (OE) e CD a 30 centímetros no olho direito (OD). A biomicroscopia revelou subluxação de cristalino temporal superior. A proposta de tratamento foi cirurgia do OD primeiro, devido a pior visão, a ser realizada em dois tempos. O primeiro ato cirúrgico consistiu em vitrectomia via pars plana (VVPP), lensectomia e endolaser. No segundo tempo, realizou-se implante secundário de lente intraocular (LIO) por fixação escleral devido à fragilidade zonular característica dos pacientes com SMF. O paciente evoluiu com quadro de hemorragia vítrea (HV) no pós-operatório imediato com resolução espontânea. No sétimo dia pósoperatório, observou-se discretas hemorragias nas arcadas temporais superiores e inferiores próximo ao nervo óptico, sem descolamento de retina e sem roturas. Após 7 meses de segmento, paciente apresenta acuidade visual de 20/30 em OD com lente intraocular centrada. Aguarda avaliação para cirurgia do OE também em dois tempos. DISCUSSÃO: Entende-se que a abordagem terapêutica da subluxação do cristalino em pacientes portadores de SMF é complexa, pois a doença de base prejudica a integridade estrutural dos olhos. Estudos recentes consagraram a abordagem anterior como técnica segura e de resultados consistentes para remoção de lentes subluxadas nesses pacientes. Ademais, a técnica minimiza as tensões e os traumas da zônula e da íris, o que é especialmente importante no contexto da SMF na qual existe maior risco para descolamento de retina. Em relação ao implante da LIO, devido à deficiência de fibrilina e outras anormalidades anatômicas inerentes à doença, está indicada a fixação escleral com extrema cautela. Essa técnica bem-sucedida tem sido relatada em vários estudos atuais. Entretanto, na maioria deles falta acompanhamento a longo prazo. CONCLUSÕES: A partir do conhecimento da técnica cirúrgica e dos recursos disponíveis para o tratamento desta patologia é possível oferecer uma opção segura na reabilitação visual do paciente. Além disso, é preciso manter o acompanhamento desses pacientes por mais tempo, a fim de elucidar o desfecho em relação a acuidade visual e qualidade de vida desses indivíduos a longo prazo.
PALAVRAS-CHAVE: Síndrome de Marfan, Oftalmologia, Cirurgia

SÍNDROME DE TOLOSA-HUNT: UM RELATO DE CASO DE DOENÇA RARA/ TOLOSA-HUNT SYNDROME: A CASE REPORT OF RARE DISEASE

Ana Beatriz Motta de Azevedo Rocha[1]; Juliana Maria Gurgel Guimarães de Oliveira[1]; Manuela Maria Albuquerque Borges Dantas[1]; Fabrísio Morais de Macena[2].
[1] Estudante de medicina Universidade Potiguar (UnP); Natal/RN; Brasil.
[2] Oftalmologista; Clínica dos Olhos; Natal/RN; Brasil.
Autor Correspondente: Ana Beatriz Motta de Azevedo Rocha; anaazevedorocha@gmail.com;
Instituição onde o trabalho foi desenvolvido: Universidade Potiguar (UnP) - Avenida Senador Salgado Filho, 1610, Lagoa Nova, Natal - RN

RESUMO
INTRODUÇÃO: A Síndrome Tolosa-Hunt (STH) é uma condição patológica rara. Em 1954, foi descrita pelo neurocirurgião Dr. Eduardo Tolosa, o qual relatou em 1961 um caso clínico de cefaleia severa retro-orbital unilateral e limitação do movimento ocular. Sua incidência corresponde a um caso por milhão de pessoas, a cada ano (1/1.000.000). Além de sua condição incomum, há diversos aspectos científicos ainda desconhecidos, logo, é relevante relatar casos para otimizar o manejo clínico e terapêutico dos pacientes, além de enriquecer o conhecimento acerca de uma patologia oftalmológica pouco abordada. DESCRIÇÃO DO CASO: Paciente feminina, 36 anos de idade, refere cefaleia retro-orbital unilteral direita de forte intensidade e caráter pulsátil de início nos 15 dias prévios ao momento da consulta. Ainda, apresentou ptose palpebral unilateral direita associada à diplopia e fotofobia. Ao avaliar a motilidade extrínseca do olho direito, constatou-se estrabismo divergente (exotropia), sem demais anormalidades ao exame físico e microscópico. Sob a ótica diagnóstica da STH, recomendou-se 60 mg/dia de Prednisona por 15 dias, com melhora clínica em 10 dias. Foram solicitados encaminhamento ao neurologista e ressonância magnética (RMN) de crânio, que demonstrou espessamento das paredes do seio cavernoso, quadro esse normalizado em exame de imagem subsequente ao tratamento implementado. DISCUSSÃO: A STH é uma inflamação granulomatosa crônica do tecido conjuntivo no seio cavernoso, com proliferação fibroblástica e infiltração de linfócitos e células plasmáticas. Sua etiologia é ainda desconhecida, restrita à localização intracranial, caracterizada pela estenose da porção cavernosa da artéria carótida interna, espessamento da dura-máter local e compressão dos nervos oculomotores presentes na região (III, IV e VI). Ainda, pode comprometer o nervo óptico (II) e uma porção do nervo trigeminal (V). Os sintomas consistem em cefaleia retro-orbital, oftalmoplegia referente ao nervo acometido e alterações visuais, coerentes com a cefaleia relatada com características típicas da síndrome, oftalmoplegia do III nervo craniano (oculomotor) identificada a partir da ptose palpebral e exotropia, e alteração visual marcada pela diplopia. Comumente, as anormalidades são unilaterais, corroborando com o diagnóstico. Entretanto, geralmente a STH ocorre em pacientes jovens (20 anos de idade), e nesse caso, houve relato em faixa etária superior à esperada. A paciente apresenta os critérios diagnósticos estabelecidos pela International Headache Society (IHS): cefaleia de localização orbital unilateral; paralisia de nervo oculomotor; inflamação granulomatosa identificável na RMN ou biópsia; evolução clínica com glicocorticóides; exclusão de diagnósticos diferenciais. Recomenda-se tratamento com altas doses de corticoide, nesse caso foi utilizada Prednisona, em dosagem padrão ainda desconhecida pela literatura. A resolução dos sintomas costuma ocorrer entre 2 a 8 semanas, sendo válido destacar a melhora clínica desse caso em tempo prévio ao esperado, ratificando a eficácia terapêutica da estratégia utilizada. As recorrências caracterizam 40% dos casos, assim, é necessário acompanhamento com RMN de crânio a cada seis meses, por até dois anos, para detectá-las precocemente. CONCLUSÃO: A STH é uma patologia rara ainda desconhecida por muitos, portanto, de difícil diagnóstico. É imprescindível fomentar o conhecimento entre a comunidade médica, de forma a alcançar uma abordagem clínica segura e conduta terapêutica eficaz ao bem estar dos pacientes.
PALAVRAS-CHAVE: Tolosa-Hunt; Síndrome; Oftalmoplegia; Cefaleia retro-orbital; Relato de caso

SÍNDROME DE VOGT-KOYANAGI-HARADA: RELATO DE CASO/VOGT-KOYANAGI-HARADA: CASE REPORT

João Gabriel Oliveira de Souza[1]; Sarah Barreto Pinheiro Souza Pinto[2]; Mateus Morum Machado[1]; Luan Geraldo Ocaña de Oliveira[3]; Ana Cristina de Oliveira Santos Sampaio[3].
[1] Universidade de Brasília, Brasília, Brasil
[2] UNICEPLAC, Brasília, Brasil
[3] Instituto Hospital de Base, Brasília, Brasil
Autor Correspondente: João Gabriel Oliveira de Souza; joaogabrieloliveiradesouza7@gmail.com
Instituição onde o trabalho foi desenvolvido: SMHS – Área Especial, Q. 101 – Asa Sul, Brasília – DF, 70330-150

RESUMO
INTRODUÇÃO: A síndrome de Vogt - Koyanagi - Harada (SVKH) é uma entidade rara, de acometimento multissistêmico e autoimune, mais prevalente no sexo feminino entre a segunda e quarta década de vida. Este trabalho tem o objetivo de descrever um caso de SVKH e ressaltar a importância do diagnóstico clínico e o tratamento precoce para melhor prognóstico visual dos pacientes. RELATO DO CASO: Feminina, 25 anos, procurou atendimento quadro de febre associada a cefaleia em peso, retrorbitária bilateral, náusea, otalgia, zumbido, odinofagia, dor periorbitária bilateral, blefaredema, hiperemia conjuntival, quemose e fotofobia com evolução para metamorfopsia, diplopia e baixa acuidade visual. Ao exame, acuidade visual sem correção (ACSC) foi de 20/100 à direita e conta dedos a 1 metro à esquerda. À inspeção observou-se defeito pupilar aferente em ambos olhos (AO). À biomicroscopia, reação de câmara anterior de 3+/4+ AO. Fundoscopia, papilas hiperemiadas e descolamento de retina de aspecto seroso total em AO. Ecografia ocular: descolamento seroso da retina, com espessamento coroide bilateral. Líquor apresentou proteinorraquia e predomínio linfocitário. Sorologias não reagentes. Devido ao quadro vigente e hipótese de SVKH, foi realizado pulsoterapia apresentando no quinto e último dia uma acuidade visual de 20/50 AO, melhora do estado geral, da cefaleia, zumbido e cervicalgia. Em seguida foi prescrito prednisona 1 mg/kg/dia e encaminhada para acompanhamento ambulatorial. DISCUSSÃO: a VKH é mediada por resposta linfocitária Th1, cujos alvos são os melanócitos e é responsável por até 7% das uveítes em alguns países. A paciente do caso se enquadra no grupo epidemiológico mais atingido: mulheres de 20 a 50 anos. As estruturas comumente afetadas são olhos, meninges, ouvido interno e a pele. O quadro da paciente remete à transição da fase prodrômica para a fase aguda da doença, apresentando fotofobia, dor periorbitária, otalgia, caracterizando a fase prodrômica, e descolamento de retina de aspecto seroso (DRS) e espessamento de coroide, caracterizando a fase aguda. Os critérios diagnósticos são clínicos e incluem: excluir história de trauma ocular ou cirurgia anteriores, nenhuma evidência de outras doenças oculares anteriores, envolvimento bilateral, achados auditivos e neurológicos e acometimento de outras estruturas pigmentadas, como cabelo e pele. Os exames complementares apontaram perda visual bilateral, hiperemia papilar à fundoscopia, deslocamento seroso de retina à ecografia, presença de linfócitos no líquor e sorologia negativa, sendo levantada a hipótese de VKH, cujo diagnóstico diferencial principal seria oftalmia simpática. O tratamento proposto é baseado em corticoterapia e, em casos mais severos, em que há DRS, é utilizada a pulsoterapia que traz uma resolução mais rápida e com menos chances de recorrência, o que foi feito no caso relatado. A recorrência pode trazer complicações como glaucoma, catarata ou fibrose na retina. CONCLUSÃO: A SVKH é uma patologia autoimune rara cujo diagnóstico é, essencialmente, clínico. Portanto, este trabalho evidência a importância da propedêutica associada à epidemiologia nestes casos, cujo diagnóstico, por vezes, é desafiador. Além disso, alerta os especialistas quanto ao diagnóstico e tratamento precoce para viabilizar melhor prognóstico visual aos pacientes.

PALAVRAS-CHAVE: “Vogt-Koyanagi-Harada”; “Síndrome Uveomeningocefálica”; “Doenças Raras”; “Doenças Autoimunes”

TELEOFTALMOLOGIA NO RASTREIO DA RETINOPATIA DIABÉTICA: UMA ALTERNATIVA PROMISSORA? / TELEOPHTHALMOLOGY FOR DIABETIC RETINOPATHY SCREENING: A PROMISING ALTERNATIVE?

Victor Nascimento Vilas Boas[1]; Gabriela Paiva Grijó[1]; Giulia Longobardi[1]; Lucas Gomes Ribeiro[1]; Francisco Wellington Rodrigues[2]
[1] Universidade Federal de Minas Gerais, Faculdade de Medicina. Belo Horizonte, MG - Brasil;
[2] Universidade Federal de Goiás, Faculdade de Medicina. Goiânia, GO – Brasil.
Autor Correspondente: Victor Nascimento Vilas Boas; vilas.ufmg@gmail.com
Instituição onde o trabalho foi desenvolvido: Universidade Federal de Minas Gerais, Faculdade de Medicina- Av. Alfredo Balena, n°190; Belo Horizonte, MG - Brasil

RESUMO
INTRODUÇÃO: O Diabetes Mellitus (DM) é uma doença de prevalência mundial, sendo a Retinopatia Diabética (RD) uma de suas complicações microvasculares mais comuns. O sistema de rastreio atual é baseado em consultas presenciais com o oftalmologista, porém, o aumento na incidência da doença fez crescer a demanda pelo exame, dificultando a cobertura universal, além de sobrecarregar os profissionais da área. Recentemente, avanços tecnológicos no campo da teleoftalmologia, atraem o interesse dos especialistas por permitir a realização do exame da retina à distância. Apesar de ser um modelo ainda em desenvolvimento, sua aplicação revela grande potencial. OBJETIVOS: Descrever, por meio da análise de estudos, os benefícios e desafios para a realização do rastreio da retinopatia diabética através da teleoftalmologia. METODOLOGIA DE BUSCA: Revisão de literatura em artigos entre 2010 e 2020, usando como base os bancos de dados Medline - PubMed e Google Acadêmico. DISCUSSÃO: Estudos retrospectivos recentes evidenciam os benefícios da aplicação da teleoftalmologia no rastreio da RD, bem como as limitações e dificuldades apresentados por esse novo ramo da Oftalmologia. Atualmente, o método mais usado é o exame presencial que, além de onerar consideravelmente o Estado, limita o acesso para residentes de áreas remotas e de locais onde o fluxo de referenciamento não está adequado. A telemedicina aplicada ao rastreio da RD se mostrou uma alternativa para contemplar a população de maneira mais abrangente e melhorar a adesão ao rastreio periódico, preconizado na população com DM, além de permitir redução dos custos operacionais e melhoria na qualidade de vida. Estudos comparativos demonstram acurácia equivalente entre o método de rastreio por teleoftalmologia e o método tradicional. Ademais, se discute a possibilidade futura de integrar algoritmos de Inteligência Artificial (IA) à Retinografia Digital (RET) para auxiliar no diagnóstico. Embora apresente um bom custo-benefício a longo prazo, a aplicação da teleoftalmologia exige um alto investimento inicial para aquisição e manutenção dos equipamentos, o que pode ser um obstáculo na implementação de um programa a nível nacional. CONSIDERAÇÕES FINAIS: Diante da alta prevalência de DM e de suas complicações microvasculares, a teleoftalmologia se mostra como uma ferramenta potencial para rastreamento da RD, por facilitar o acesso da população distante de centros urbanos, reduzir os custos operacionais, diminuir o tempo de espera e aumentar a qualidade de vida dos pacientes. Entretanto tais benefícios se contrapõem aos desafios de implementação abrangente e de custos inerentes a esse sistema. Assim, torna-se necessária uma discussão aprofundada, além de mais estudos aplicados ao contexto brasileiro e ao sistema público de saúde, considerando-se o custobenefício para a sociedade como um todo.

PALAVRAS-CHAVE: Retinopatia diabética; Rastreio; Teleoftalmologia; Telemedicina.

TERAPIA ORAL COMO PRIMEIRA ESCOLHA PARA TRATAMENTO DE NECROSE RETINIANA AGUDA: UM RELATO DE CASO/ ORAL THERAPY AS THE FIRST CHOICE FOR TREATING ACUTE RETINAL NECROSIS: A CASE REPORT

Maria Luisa Lara Lanza Stabile[1]; Bárbara Nogueira Roberti[1]; Luis Gustavo Fernandes Dias[1]; Natália Rodrigues Gomes de Assis[1]; Gustavo Carlos Heringer[2].
[1] discentes da Pontifícia Universidade Católica de Minas Gerais; Betim, Brasil.
[2] MD, MBA, PhD Catarata, Retina e Vítreo, Uveites Clinica e Cirúrgica Centro Oftalmologico de Minas Gerais, Belo Horizonte, Brasil.
Autor Correspondente: Maria Luisa Lara Lanza Stabile; mariallls1408@gmail.com
Instituição onde o trabalho foi desenvolvido: Centro Oftalmológico de Minas Gerais: Rua Santa Catarina, 941 - Lourdes, Belo Horizonte, Minas Gerais

RESUMO
INTRODUÇÃO: A necrose retiniana aguda (NRA) é uma forma incomum e agressiva de uma doença inflamatória ocular com grande potencial de progressão para cegueira. A doença apresenta distribuição etária bimodal, com picos na quarta e sexta décadas de vida. Ainda que a principal etiologia seja viral, incluindo herpes simples, varicela-zoster/herpes-zoster, citomegalovírus e, possivelmente, Epstein-Barr, também pode estar associada a doenças autoimunes, como doença de Behçet, leucemia e linfoma. DESCRIÇÃO DO CASO: H.M.M.O, sexo masculino, 48 anos, admitido no dia 17 de março de 2020 no Centro Oftalmológico de Minas Gerais com relato de baixa acuidade visual e sensação de pressão em olho esquerdo (OE) há 10 dias. Nega comorbidades sistêmicas, alergias, uso de medicações e antecedentes oculares. História familiar negativa para patologias oculares. Ao exame oftalmológico, acuidade visual 20/70 em OE e 20/20 em olho direito (OD). Biomicroscopia em OE: hiperemia conjuntival +1/4+, córnea transparente, precipitados ceráticos (PKs) finos e difusos, reação de câmara anterior (RCA) +2/+4, cristalino translúcido. Mapeamento de retina em OE: Haze vítreo +1/4+, múltiplas lesões de retinite branco amareladas 360°, vasculite. Tonometria em ambos os olhos de 12 mmHg. Exames complementares sem alterações. Paciente diagnosticado com NRA e, devido à pandemia de Covid-19, optou-se por tratamento via oral com Valaciclovir 2g 8/8h e Prednisona 40 mg/dia associado a fotocoagulação a laser na periferia. Após 30 dias de tratamento, com redução gradual das medicações, paciente evoluiu com cicatrização total da lesão, porém apresentou descolamento de retina temporal inferior. Submetido à vitrectomia via pars plana (VVPP). Depois da primeira cirurgia, paciente ainda evoluiu por duas vezes com formação de proliferação vitreorretiniana pré e subrretiniano inferiores sendo submetido à mais duas VVPP, membranectomia e infusão de óleo de silicone. DISCUSSÃO: Os sintomas da NRA incluem vermelhidão, dor ocular, fotofobia, moscas volantes e visão turva, com apresentações comumente unilaterais. Pode haver uveíte anterior granulomatosa, vitreíte, periarterite periférica e necrose de retina como sinais clínicos, além de neovascularização e hemorragia vítrea secundárias. A infecção é tradicionalmente tratada com aciclovir intravenoso seguido de aciclovir oral por 6 a 12 semanas. O aciclovir oral não atinge concentrações vítreas capazes de inibir a ação dos principais causadores virais da doença. Contudo, antivirais mais recentes, como o valaciclovir e o famciclovir, tem demonstrado boa biodisponibilidade oral, permitindo mudança em direção ao tratamento ambulatorial. Há evidências de que valaciclovir oral 1g 8/8h diariamente pode ser tão eficaz quanto o aciclovir intravenoso. Essa nova opção de tratamento possibilita menor custo em comparação ao tratamento hospitalar, além de ser mais confortável ao paciente. No caso em questão, optou-se pela administração via oral do medicamento por conta da pandemia que dificultou o processo de internação e que poderia trazer maior risco de infecção por Covid-19. CONCLUSÃO: A terapia com valaciclovir oral se apresentou eficaz no tratamento da NRA, evitando a necessidade de tratamento hospitalar de alto custo e a exposição do paciente a outras infecções.
PALAVRAS-CHAVE: síndrome de necrose retiniana aguda; descolamento retiniano; tratamento oral; valaciclovir

TUMORES PALPEBRAIS: PERFIL EPIDEMIOLÓGICO E ANÁLISE DA RELAÇÃO ENTRE A HIPÓTESE DIAGNÓSTICA CLÍNICA E O DIAGNÓSTICO ANATOMOPATOLÓGICO/ EYELID TUMORS: EPIDEMIOLOGICAL PROFILE AND CLINICAL DIAGNOSTIC HYPOTHESIS ACCURACY

Bruno Hirt[1]; Marcos Bortoluzzi Worma[1]; Fernando Eiji Ogata[2]; Rodrigo Beraldi Kormann[3]
[1] Acadêmico de Medicina; Universidade Positivo; Curitiba; Brasil.
[2] Especializando de Oftalmologia; Hospital de Olhos do Paraná; Curitiba; Brasil.
[3] Médico Oftalmologista; Departamento de Oculoplástica do Hospital de Olhos do Paraná; Curitiba; Brasil.
Autor Correspondente: Bruno Hirt; brunohirt.med@gmail.com.
Instituição onde o trabalho foi desenvolvido: Hospital de Olhos do Paraná - Alameda Presidente Taunay nº483, Batel, Curitiba - PR.

RESUMO
Introdução: Tumores de pálpebra são frequentemente encontrados na prática oftalmológica, representando 5-10% de todos os tumores de pele e 15% dos tumores em face. As principais funções das pálpebras são proteger os olhos de radiações ultravioletas, proteger o filme lacrimal de evaporação excessiva e espalhar lágrimas sobre a porção anterior dos olhos. A conjuntiva, por sua vez, contribui para a composição do filme lacrimal produzindo muco, e o epitélio conjuntival e suas secreções formam uma barreira importante a corpos estranhos e infecções. Visto que a pálpebra compõe um mecanismo de proteção, tumorações que geram deformação na região palpebral são causa importante de dano ao mecanismo da visão. Objetivo: Traçar um perfil epidemiológico dos pacientes acometidos por tumores palpebrais, além de comparar o índice de acerto do diagnóstico clínico de tumores palpebrais ao exame histopatológico padrão-ouro, verificando os dados com a literatura. Método: Estudo retrospectivo com análise de prontuários de pacientes entre 2015 e 2019, submetidos a biópsia excisional das lesões como forma de tratamento definitivo com consequente classificação histopatológica da peça cirúrgica. Foram analisados a idade e sexo dos pacientes, localização, diagnóstico clínico e classificação histopatológica dos tumores. Resultado: Foram analisados 273 prontuários, totalizando 331 tumores palpebrais. O índice de acerto do diagnóstico clínico, comparado ao laudo anatomopatológico, foi de 88,2%. Dos tumores encontrados, 284 (85,8%) eram benignos; dentre os tumores malignos, o mais prevalente foi o Carcinoma Basocelular (80,6%), seguido pelo Carcinoma Espinocelular (8,5%) e Carcinoma Sebáceo (6,4%); dos benignos, foi o Papiloma (19,7%), seguido pelo Nevus (13,7%) e Hidrocistoma (13,4%). A idade média dos pacientes foi de 49,5 ±20,1 anos, com prevalência feminina de 56,4% (155). Dos pacientes, 42 (15,3%) apresentaram tumores com malignidade, sendo 23 (54,8%) mulheres. Os tumores acometeram 178 pálpebras inferiores e 125 superiores, 22 cantos mediais e 6 laterais. O lado mais acometido foi o direito com 169 tumores, e o esquerdo com 162; 19 dos pacientes tiveram acometimento bilateral. Conclusão: O exame histopatológico é uma ferramenta essencial no diagnóstico definitivo e no acompanhamento do paciente com tumor palpebral, os quais, em geral, mostram predomínio benigno, assim como preferência por idade próxima e/ou superior a 50 anos, sexo feminino, lado direito e pálpebra inferior. Esses fatos devem ser levados em consideração durante a consulta oftalmológica devido a probabilidade de malignidade de tumores palpebrais. O melhor tratamento continua sendo a excisão cirúrgica total com margens livres da lesão.
PALAVRAS-CHAVE: Neoplasias palpebrais; Patologia/histologia; Pálpebra

Normas de Publicação

1. A Revista Médica de Minas Gerais (RMMG) destina se à publicação de artigos originais, revisões, atualizações terapêuticas, relatos de casos, notas técnicas, comentários, pontos de vista e imagens inéditas das especialidades médicas e demais ciências da saúde.

2. A revista tem periodicidade continuada, a partir de 2016, com a seguinte estrutura: Editorial, Artigos Originais, Artigos de Revisão, Atualização Terapêutica, Educação Médica, História da Medicina, Relatos de Caso, Comentários ou Pontos de vista, Imagens, Cartas aos Editores, Comunicados das Instituições Mantenedoras e as Normas de Publicação.

2.1 Para efeito de categorização dos artigos, considera-se:
a) Artigo Original: trabalhos que desenvolvam crítica e criação sobre a ciência, tecnologia e arte da medicina, biologia e matérias afins que contribuam para a evolução do conhecimento humano sobre o homem e a natureza.
b) Artigos de Revisão: trabalhos que apresentam síntese atualizada do conhecimento disponível sobre medicina, biologia e matérias afins, buscando esclarecer, organizar, normatizar, simplificar abordagem dos vários problemas que afetam o conhecimento humano sobre o homem e a natureza.
c) Atualização Terapêutica: trabalhos que apresentam síntese atualizada do conhecimento disponível sobre a terapêutica em medicina, biologia e matérias afins, buscando esclarecer, organizar, normatizar, simplificar a abordagem sobre os vários processos utilizados na recuperação do ser humano de situações que alteram suas relações saúde doença.
d) Relato de Caso: trabalhos que apresentam a experiência médica, biológica ou de matérias afins em função da discussão do raciocínio, lógica, ética, abordagem, tática, estratégia, modo, alerta de problemas usuais ou não, que ressaltam sua importância na atuação prática e mostrem caminhos, conduta e comportamento para sua solução.
e) Educação Médica: trabalhos que apresentam avaliação, análise, estudo, relato, inferência sobre a experiência didático-pedagógica e filosófica, sobre os processos de educação em medicina, biologia e matérias afins.
f) História da Medicina: trabalhos que revelam o estudo crítico, filosófico, jornalístico, descritivo, comparativo ou não sobre o desenvolvimento, ao longo do tempo, dos fatos que contribuíram para a história humana relacionada à medicina, biologia e matérias afins;
g) Comentários ou Pontos de Vista: Apresentação de comentários, opiniões ou ponto de vista sobre assuntos de relevância em todos os campos da medicina, biologia e ciências da saúde em geral, a convite ou demanda espontânea;
h) Imagem: Flagrantes registrados de momentos, fenômenos, situações que descrevem alterações biológicas ou médicas de importância para a atualização, reciclagem de conhecimentos, revelados por sua aparência com a descrição e discussão sucinta do registro e indicação de referencias para estudo do assunto;
i) Cartas aos Editores: correspondências de leitores comentando, discutindo ou criticando artigos publicados na revista. Sempre que possível, uma resposta dos autores ou editores será publicada junto com a carta;

3. Os trabalhos recebidos serão analisados pelo Corpo Editorial da RMMG (Editor Geral, Editores Associados, Conselho Editorial, Revisores e Consultores Ad Hoc). Um trabalho submetido é primeiramente protocolado e analisado quanto a sua apresentação e normas, estando estas em conformidade, o trabalho é repassado aos Editores Associados que indicarão dois revisores da especialidade correspondente. Os revisores são sempre de instituições diferentes da instituição de origem do artigo e são cegos quanto à identidade dos autores e local de origem do trabalho. Após receber ambos os pareceres, os Editores Associados os avalia e decide pela aceitação do artigo, pela recusa ou pela devolução aos autores com as sugestões de modificações. Um manuscrito pode retornar várias vezes aos autores para esclarecimentos mas cada versão é sempre analisada pelos revisores, Editores Associados e/ou o Editor Geral, que detém o poder da decisão final, podendo a qualquer momento ter sua aceitação ou recusa determinada.

4. Para os trabalhos resultados de pesquisas envolvendo seres humanos, deverá ser encaminhada uma cópia do parecer de aprovação emitido pelo Comitê de Ética reconhecido pela Comissão Nacional de Ética em Pesquisa (CONEP), segundo as normas da Resolução do Conselho Nacional de Saúde - CNS 466/2012 , e para os manuscritos que envolveram apoio financeiro, este deve estar explicito claramente no texto e declarados na carta de submissão a ausência de qualquer interesse pessoal, comercial, acadêmico, político ou financeiro na publicação do mesmo.

5. Os trabalhos devem ser submetidos no sistema de submissão online, no site da RMMG <www.rmg.org>, inserindo o original e suas respectivas ilustrações, anexos e apêndices; Parecer do Comitê de Ética, quando houver; e carta de submissão do manuscrito, dirigida ao Editor Geral, indicando a sua originalidade, a não submissão a outras revistas, as responsabilidades de autoria, a transferência dos direitos autorais para a revista em caso de aceitação e declaração de que não foi omitido qualquer ligação ou acordo de financiamento entre o(s) autor(es) e companhias que possam ter interesse na publicação do artigo.

6. Os trabalhos devem ser digitalizados utilizando-se a seguinte configuração: margens esquerda e superior de 3cm e direita e inferior de 2cm; tamanho de papel formato A4 (21 cm X 29,7 cm); espaço entrelinhas de 1,5 cm, fonte Times New Roman, tamanho 12.
7.Para efeito de normalização adota-se o "Requerimentos do Comitê Internacional de Editores de Revistas Médicas" (International Committee of Medical Journal Editors)- Estilo Vancouver - disponível em: <http://www.icmje.org/>

8. As referências citadas no texto são numeradas consecutivamente, na ordem em que são mencionadas pela primeira vez, mediante número arábico, sobrescrito, sem parênteses, após a pontuação, quando for o caso, correspondendo às referências listadas no final do artigo. As referencias consequentemente são em ordem numérica e devem ser apresentadas

9. Os manuscritos devem ter a seguinte estrutura e ordem:
a. Primeira Página: Nome(s) completo do(s) autor(es) acompanhado(s) de sua(s) profissão, maior título, categoria(s) funcional(is) e respectivas(s) afiliação(ções); indicação da instituição onde o trabalho foi realizado; endereço para correspondência; indicação da categoria do artigo (ver item 2.1);
b. Segunda Página: Título em português e inglês; Resumo e Abstract (em formato semi-estruturado para os artigos originais)* do trabalho em português, sem exceder o limite de 250 palavras; Palavras-chave e Keywords, de acordo com Descritores em Ciências da Saúde-(DECS) da BIREME (http://bvsalud.org/);
c. Terceira Página: TEXTO> Introdução Material, Casuística e Método ou Descrição do Caso, Resultados, Discussão e/ou Comentários (quando couber) e Conclusões;
d. Agradecimentos (Opcional);
e. Referências como especificado no item 7 dessa norma;
i. *Normas: O resumo no formato semi-estruturado deverá ser adotado para os artigos da categoria "artigos originais", compreendendo, obrigatoriamente, as seguintes partes, cada uma das quais indicadas pelo subtítulo respectivo: Introdução; Objetivos; Métodos; Resultados; Conclusões.

10. As ilustrações são denominadas: TABELA (tabelas e quadros) e FIGURA (fotografias, gráficos e outras ilustrações). Dentro de cada categoria deverão ser numeradas sequencialmente durante o texto. Exemplo: (Tabela 1, Figura 1). Cada ilustração deve ter um título e a fonte de onde foi extraída. Cabeçalhos e legendas devem ser suficientemente claros e compreensíveis sem necessidade de consulta ao texto. As referências às ilustrações no texto deverão ser mencionadas entre parênteses, indicando a categoria e o número da tabela ou figura. Ex: (Tabela 1, Figura 1). As fotografias deverão ser enviadas conforme as instruções do sistema e não devem ser incorporadas no editor de texto; podem ser em cores e deverão estar no formato JPG, em alta resolução (300 dpi) e medir, no mínimo, 10cm de largura (para uma coluna) e 20cm de largura (para duas colunas). Devem ser nomeadas, possuir legendas e indicação de sua localização no texto.

11. As medidas de comprimento, altura, peso e volume devem ser expressas em unidades do sistema métrico decimal (metro, quilo, litro) ou seus múltiplos e submúltiplos. As temperaturas em graus Celsius. Os valores de pressão arterial em milímetros de mercúrio. Abreviaturas e símbolos devem obedecer padrões internacionais. Ao empregar pela primeira vez uma abreviatura, esta deve ser precedida do termo ou expressão completos, salvo se se tratar de uma unidade de medida comum.

12. Lista de Checagem: Recomenda-se que os autores utilizem a lista de checagem a seguir:
a. Página de Rosto com todas as informações solicitadas;
b. Resumo em Português com Palavras-Chave;
c. Resumo em Inglês – Abstract e Keywords
d. Texto (com citações numeradas por ordem de aparecimento indicadas por algarismos arábicos);
e. Referências no estilo Vancouver, numeradas em Ordem de aparecimento das citações no texto;
f. Tabelas Numeradas por Ordem de aparecimento
g. Figuras numeradas por ordem de aparecimento;
h. Legendas e fontes das Tabelas e figuras.

PATROCINADORES

APOIO

ORGANIZADORES

PARCEIROS