

Pneumotórax espontâneo em paciente jovem: relato de caso

Spontaneous pneumothorax in a young patient: case report

Glendha Stephanie Martins¹; Luana Turrissi¹; Amanda Oliva Spaziani^{1*}; Laura dos Reis Chalub¹; Cinthia Abílio¹; Talita Costa Barbosa¹; Leonardo Faidiga²; Raissa Silva Frota^{1,3}; Ana Carolina Borges Gorga⁴; Gustavo Faleiro Barbosa¹; Raulcilaine Érica dos-Santos¹; André Lanza Rizzo⁵; Nicolas Fernando Rocha⁵

RESUMO

O pneumotórax espontâneo é definido pelo acúmulo de ar na cavidade pleural, e é classificado de duas formas: pneumotórax espontâneo primário e pneumotórax espontâneo secundário. Sabe-se que o tabagismo está associado com as causas precipitantes de ambos os tipos, sendo que o pneumotórax espontâneo primário não necessita de uma doença de base do tipo pulmonar para acontecer, ao contrário do tipo secundário. O diagnóstico é de caráter clínico, mas para corroborar com a hipótese diagnóstica, exames de imagem podem ser solicitados, a exemplo o raio-X de tórax. O tratamento requer agilidade, na emergência é comum realizar a punção no 2º espaço intercostal com um cateter venoso curto ou drenagem de tórax em selo d'água, ambos são procedimentos de caráter provisório, sendo a resolução do caso por via cirúrgica (toracoscópica vídeoassistida ou toracotomia), caso as opções citadas não solucionem o caso. Neste artigo é descrito o caso de um paciente de 23 anos com pneumotórax espontâneo em pulmão direito, que apresentou clinicamente dor torácica à direita com piora na inspiração e dificuldade respiratória progressiva. O paciente respondeu bem ao tratamento escolhido - drenagem torácica. Além disso, o presente estudo objetivou discutir fatores tais como a etiologia e a conduta nesta condição, as quais estão associadas com o aumento da morbimortalidade.

Palavras-chave: Pneumotórax; Dispneia; Pulmão.

¹ Universidade Brasil, Medicina - Fernandópolis - São Paulo - Brasil.

² Hospital Ensino Santa Casa de Misericórdia de Fernandópolis, Medicina - Fernandópolis - São Paulo - Brasil.

³ Universidade de Rio Verde, Medicina - Goianésia - Goiás - Brasil.

⁴ Hospital Beneficência Portuguesa/São Francisco, Cirurgia Geral - Ribeirão Preto - São Paulo - Brasil.

⁵ Irmandade Santa Casa de Misericórdia de São Carlos, Cirurgia Geral - São Carlos - São Paulo - Brasil.

Instituição:

Universidade Brasil, Medicina - Fernandópolis - São Paulo - Brasil.

* Autor Correspondente:

Amanda Oliva Spaziani

E-mail: spazianimedica@gmail.com

Recebido em: 23/09/2019.

Aprovado em: 24/04/2020.

ABSTRACT

Spontaneous pneumothorax is defined by the accumulation of air in the pleural cavity, and is classified in two ways: primary spontaneous pneumothorax and secondary spontaneous pneumothorax. It is known that smoking is associated with the precipitating causes of both types, and the primary spontaneous pneumothorax does not need a basic lung-like disease to happen, unlike the secondary type. The diagnosis is of a clinical nature, but in order to corroborate the diagnostic hypothesis, imaging tests may be requested, such as a chest X-ray. The treatment requires agility, in the emergency it is common to perform the puncture in the 2nd intercostal space with a short venous catheter or drainage of the chest in a water seal, both are provisional procedures, and the case is solved surgically (video-assisted thoracoscopy or thoracotomy), if the options mentioned do not solve the case. This article describes the case of a 23-year-old patient with spontaneous pneumothorax in the right lung, who clinically presented chest pain on the right with worsening in inspiration and progressive breathing difficulty. The patient responded well to the chosen treatment - chest drainage. In addition, the present study aimed to discuss factors such as etiology and conduct in this condition, which are associated with increased morbidity and mortality.

Keywords: Pneumothorax; Dyspnea; Lung.

INTRODUÇÃO

O pneumotórax singulariza-se pelo aparecimento de ar no âmbito virtual – chamado espaço pleural – evoluindo para níveis de colapso pulmonar em virtude de uma somatória de princípios os quais simplificam a passagem do ar intra-alveolar para a cavidade pleural sempre que houver uma porta de continuidade na pleura visceral.¹

Caracteriza-se em uma doença rotineira e resulta em consequências ventilatórias e hemodinâmicas variáveis as quais podem, em alguns casos, levar a pessoa a óbito. Nesse contexto, o pneumotórax pode ser classificado com base em sua etiologia: pneumotórax espontâneo (primário e secundário) e pneumotórax adquirido (traumático ou iatrogênico). Assim, o pneumotórax espontâneo primário evidencia-se em pacientes jovens – cerca de 20 casos em 100 mil hab./ano.²

A incidência de pneumotórax espontâneo é de 24 casos por 100 mil por ano para homens e 9,8 casos por 100 mil por ano para mulheres. Cerca de metade das ocorrências dessa condição é de pneumotórax primário.¹⁹

Também, o pneumotórax espontâneo primário possui uma conexão com o tabagismo e há um risco computado de surgimento da enfermidade 12% maior em pacientes fumantes, comparado a um risco de 0,1% em pacientes não fumantes.^{3,19}

Podem ser associados à profissionais que tocam instrumentos de sopro, pois as aspirações dos tipos longas e agressivas que são necessárias para o manuseio do instrumento culmina com a diminuição do volume corrente e consequentemente flutuações das pressões das vias aéreas,

alterações importantes dos níveis de pressão expiratória final positiva (PEEP) e barotraumas. O pneumotórax espontâneo também pode estar associado a afecções do tipo pneumonite por hipersensibilidade, que são típicas nesse grupo de profissionais.²⁰

O pneumotórax faz-se equivalente como primário uma vez que há ausência de alguma doença pulmonar já estabelecida, diferentemente do pneumotórax espontâneo secundário no qual uma moléstia pulmonar sempre se associa com o quadro – exemplos: doença pulmonar obstrutiva crônica, infecção pelo fungo *Pneumocystis jirovecii* (geralmente em pacientes portadores do vírus da imunodeficiência humana ou imunodeprimidos), neoplasias, fibrose cística, síndrome de Marfan e granuloma eosinofílico.⁴

O diagnóstico compete de anamnese, exame físico e métodos de imagens. A história clínica compreende de dor torácica ventilatório-dependente associada a dispnéia de início súbito em paciente do tipo longilíneo e possivelmente tabagista, resultando normalmente em quadro de pneumotórax espontâneos primário e secundário. No entanto, o secundário possui um conjunto de faixa etária maior e está relacionado à uma doença principal. A radiografia pósterio-anterior em inspiração profunda é o método mais utilizado para confirmação de possível pneumotórax espontâneo primário ou pneumotórax espontâneo secundário além da posição em perfil.⁵

No que se refere ao pneumotórax espontâneo primário, ainda é discutido se sua única causa seria a rotura de lesões enfisematosas do pulmão (do inglês *emphysema-like changes* – ELC) as chamadas *blebs* (vesículas enfisematosas subpleurais) e *bullae* (bolhas enfisematosas subpleurais), pequenos sacos

de ar formados entre a pleura e o tecido pulmonar que ao sofrerem ruptura espontânea, conduzem o ar para a cavidade pleural causando o pneumotórax espontâneo primário.⁶

Nesse sentido, estudos feitos com técnicas de fluorescência durante toracoscopia demonstraram áreas de anormalidade distintas das zonas de ELC, caracterizadas por regiões porosas difusas produzidas por processos inflamatórios, que também permitem a passagem de ar.^{2,7}

Por fim, a tomografia computadorizada de tórax pode ser de suma importância para avaliar precisamente lesões do parênquima pulmonar e/ou mediastino. Há inúmeras alternativas terapêuticas para abordagem de pneumotórax espontâneo primário, podendo variar de acordo com os quadros clínicos encontrados, considerando as diferenças conforme a causa etiológica, volume e faixa etária.

O tratamento corresponde às variações de volume e dirige-se desde uma abordagem conservadora (expectante) até procedimentos cirúrgicos, dependendo da gravidade e das origens do cenário encontrado.

RELATO DE CASO

Paciente do sexo masculino, com 23 anos de idade, procurou um centro hospitalar no noroeste paulista e deu entrada com queixa de dor torácica à direita e dispnéia intensa há cinco dias. Relatou início do quadro alérgico torácico direito há dois meses, com piora gradual há quinze dias e evolução para dor de intensidade 10, pela escala

verbal-numérica, há cinco dias em região subcostal direita, do tipo pontada, em repouso, sem fatores de melhora ou piora, associada a náuseas e sem irradiação.

Julgou necessário procurar o pronto atendimento devido a dispnéia presente aos mínimos esforços e agravada ao decúbito, tosse produtiva e dor de costas persistente nos últimos cinco dias. Durante o atendimento, o paciente informou ser tabagista, etilista e usuário de drogas ilícitas, maconha e crack, de forma esporádica.

Ao exame físico o paciente encontrava-se lúcido e orientado em tempo e espaço, em regular estado geral, desidratado (1+/4+), hipocorado (2+/4+), anictérico, acianótico, eutrófico, afebril, nutrido, taquicárdico (frequência cardíaca = 28 irpm) e saturação de O₂ 84% em ar ambiente.

O aparelho cardiovascular apresentava bulhas rítmicas normofonéticas em dois tempos, sem sopros. O exame físico pulmonar apresentou expansibilidade diminuída à direita com murmúrio vesicular presente à esquerda com sensação de crepitação à palpação demonstrando enfisemas subcutâneos difusos pelo hemitórax direito.

O abdome encontrava-se atípico, flácido, normotenso, com ruídos hidroaéreos presentes, ausência de cicatrizes, ausência de massas palpáveis, ausência de visceromegalias, indolor à palpação superficial e profunda, percussão sem indicação de hepatomegalia, esplenomegalia e espaço de *traube* em local anatômico, sem sinais de macicez móvel e sem demais alterações clínicas.

Tabela 1. Relação entre os tipos de pneumotórax espontâneo e as condutas que devem ser tomadas.

Pneumotórax espontâneo	Conduta
Primário de pequeno volume com paciente estável	Conduta inicial: administrar analgésicos e repouso relativo. Observação clínica de 4 a 6 horas. Após esse período, repetir raio X; Se raio X inalterado, dar alta para o paciente e repetir raio X após 24 horas. Com orientação para retornar imediatamente a qualquer mudança dos sintomas. Caso alterado no período de 6 a 24 horas → aspiração ou drenagem pleural.
Primário de grande volume com paciente estável – risco de desenvolver uma insuficiência respiratória	Solicitar internação + opções de tratamento: 1. Aspiração com agulha fina introduzida no 2º ou 3º espaço intercostal, na face anterior torácica; 2. Drenagem com cateter fino (<14F) – pode ser usada a válvula unidirecional (Heimlich); Obs: indicada para aspiração contínua imediata se fístula.
Primário de grande volume com paciente instável	Internação + opções de tratamento: 1. Cateter fino (<14F) ou dreno 16F a 22F (intermediário); 2. Dreno calibroso (24F a 28F) nas fistulas ou em pacientes com ventilação mecânica. Obs.: indicada aspiração contínua imediata se fístula ou não expansão imediata. Válvula de Heimlich se paciente estável.
Qualquer volume com paciente clinicamente instável	Drenagem pleural imediata – cateter fino (14F) ou dreno mais calibroso (>22F), sendo necessária a utilização de drenos calibrosos nos casos de fistulas ou em pacientes em ventilação mecânica. Obs.: em situações de emergência, deve ser utilizada a toracocentese de alívio até que a drenagem definitiva seja instituída.

Apresentava leucocitose sem desvio de $12500/\text{mm}^3$ no hemograma, tendo sorologias e testes rápidos negativos.

No raio X de tórax apresentava pneumotórax de grande volume ($< 3 \text{ cm}$) à direita, além disso não apresentava doença pulmonar subjacente, caracterizando um pneumotórax espontâneo do tipo primário.

Foi instituída então analgesia, ofertado oxigênio em cateter nasal, $1\text{L}/\text{min}$, realizada drenagem torácica em selo d'água e internação hospitalar que evoluiu sem intercorrências, permitindo o paciente obter alta hospitalar em oito dias.

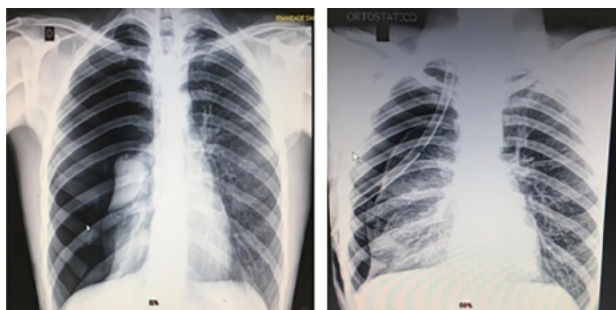


Figura 1. Radiografia de tórax: admissional (à esquerda); pneumotórax hipertensivo em região pulmonar direita (à direita).

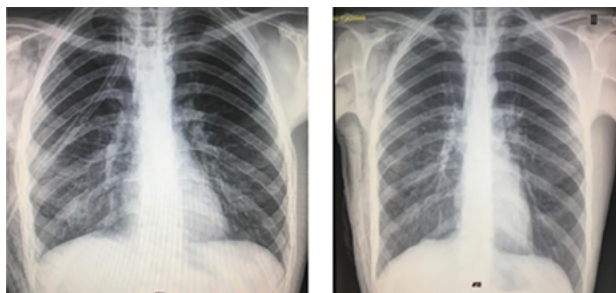


Figura 2. Radiografia de tórax: no 4º dia de evolução (à esquerda); evidenciando retirada do dreno de tórax em selo d'água posicionado no espaço pleural corroborando para alta hospitalar (à direita).

DISCUSSÃO

O alcance do pneumotórax é evidente diretamente em decorrência de sua possível gravidade, é uma das doenças do sistema respiratório mais diagnosticadas, com alta predisposição para uma evolução de insuficiência respiratória diferenciando-se em intensidade, podendo chegar a uma parada cardiorrespiratória ou em um edema ocasionado por expansão pulmonar devido a complicação grave da drenagem pós-pneumotórax.²

O pneumotórax espontâneo primário é predominante no sexo masculino e tem como principal fator de risco o tabagismo. Homens que fumam 20 cigarros/dia possuem até 100 vezes mais chances de desenvolver um pneumotórax do que os não fumantes. Isso se dá devido às modificações causadas pelo cigarro nas pequenas vias aéreas podendo desenvolver um enfisema com consequente formação de *bullae*.^{9,10}

O uso de drogas ilícitas como a maconha produz danos semelhantes àqueles atribuídos ao tabaco, e é responsável por gerar o desenvolvimento de grandes *bullae* na periferia do ápice dos pulmões. Contudo, o tempo de

exposição à Cannabis é capaz de gerar as alterações e levar ao pneumotórax, porém essas modificações causadas são menores quando comparadas ao tempo necessário de exposição ao tabaco, devido possuírem mecanismos distintos de inalação entre a maconha e o cigarro. É essencial que o usuário dessas substâncias interrompa o seu uso para evitar a recorrência do pneumotórax espontâneo primário.^{9,11,12}

Apresentam-se como outros fatores de risco para pneumotórax espontâneo primário, idade entre 15 e 34 anos e baixa massa corpórea. O fator hereditariedade também deve ser considerado. Normalmente a ocorrência é em estado de repouso, mas podem vir à tona casos precipitantes durante atividades físicas, em locais com altas altitudes e diferença de pressão. Além disso, mais estudos são necessários para definir melhor os grupos de risco e a real incidência de recorrência de pneumotórax espontâneo secundário na população.^{13,14}

O pneumotórax espontâneo primário, conforme sua definição, ocorre em pessoas sem doenças pulmonares pré-existentes. No entanto, o pneumotórax resulta de um processo patológico, uma vez que é comum encontrar anormalidades na pleura de pacientes acometidos por essa comorbidade. Tais anormalidades incluem *blebs* e *bullae*: pequenas bolhas de ar que ao se romperem, levam ar para dentro da cavidade pleural. É possível visualizar essas alterações em tomografias computadorizadas de alta definição na maioria dos pacientes de pneumotórax espontâneo primário, às vezes bilateralmente, e também essas anormalidades são visíveis macroscopicamente durante a toracoscopia.¹⁵

Os *Blebs* têm origem com ruptura alveolar, seguida pelo ar passando através do septo interlobular até a região subpleural, descolando-a e formando uma vesícula enfisematosa subpleural. Esse deslocamento provocado pelo enfisema intersticial subpleural é pequeno, diferentemente da *bullae*, que se trata de lesão enfisematosa pulmonar acinar distal ou parasseptal.

Em 1967, classificou-se o enfisema bolhoso, que origina as *bullae* em três tipos distintos: primeiro é formado por pequena quantidade de tecido pulmonar hiperinsuflado com base estreita sem parênquima pulmonar no interior; segundo por sua vez é constituído por hiperinsuflação relativamente menor com base larga, usualmente com parênquima no interior; terceiro corresponde a hiperinsuflação de uma grande parte do pulmão que alcança o hilo pulmonar, sem borda definida e com parênquima preenchendo toda a bolha.²

Em contrapartida, estudos demonstraram, através da análise de fragmentos ressecados de pulmões em casos de pneumotórax espontâneo primário, que não existiam pontos específicos de vazamento de ar para a cavidade pleural e sim áreas porosas difusas na pleura visceral nas quais ocorriam infiltração de células inflamatórias gerando um processo histopatológico e posterior formação de poros e zonas de fibrose, sendo que estas zonas geralmente não coincidiam com regiões de *blebs* ou *bullae*.

Uma toracoscopia realizada utilizando técnicas com fluorescência evidenciou que havia locais de vazamento de ar para o espaço pleural mesmo em áreas que pareciam sem alteração sob a luz branca comum. Desse modo, pode-se inferir que o processo patológico associado ao pneumotórax espontâneo primário vai além da presença das lesões enfisematosas do pulmão e a ruptura de um *bleb* ou *bullae* pode não ser a única causa nem o único local de vazamentos de ar para o espaço pleural.^{7,15,16}

O desenvolvimento de *blebs*, *bullae* ou porosidade da pleura podem estar relacionados com fatores como a inflamação das vias aéreas distais, geralmente causada pelo tabagismo.¹⁶

O pneumotórax espontâneo primário possui sintomatologia dependente do tamanho, sendo considerado pequeno um pneumotórax menor que 3 cm e grande um pneumotórax maior que 3 cm. Os sintomas mais comumente relatados são dor torácica de início súbito e dispneia e geralmente estão associados ao pneumotórax de maior tamanho. É possível encontrar ao exame físico redução ipsilateral da expansão torácica na inspiração, murmúrio vesicular ausente e percussão hiperressonante. Em alguns casos, pode ser assintomático.^{6,10}

Devido a variabilidade de sintomas, o diagnóstico de pneumotórax espontâneo primário é feito usualmente por meio de radiografia. A radiografia pósterio-anterior do tórax em inspiração profunda é a mais utilizada em pacientes com suspeita de pneumotórax, podendo ser solicitadas radiografias laterais nos casos mais complicados.

O achado radiográfico é caracterizado por espaço aéreo hipertransparente entre as pleuras com ausência de vasos. A tomografia computadorizada fornece uma imagem mais acurada que o raio-X para detectar o pneumotórax, mas na maioria das vezes a radiografia já é suficiente e evita que pacientes jovens se submetam a doses excessivas de radiação.¹⁰

O diagnóstico do pneumotórax é fundamentado no exame clínico e reflete normalmente pela dor pleurítica e/ou dispneia com confirmação de procedimentos de imagens.¹⁴

O pneumotórax espontâneo é inusitado e esporádico em pessoas durante o exercício físico, entretanto apresenta-se frequente em estado de repouso. A dor torácica é representada de forma aguda e ipsilateral com timpanismo à percussão. A radiografia simples do tórax habitualmente exprime uma banda de ar entre a parede torácica ou o diafragma e a pleura visceral. O exame de radiografia deve ser primordial para a avaliação diagnóstica, toda via um pequeno pneumotórax pode passar despercebido na radiografia simples do tórax.¹⁰

Em casos mais significativos como enfisema subcutâneo (condição clínica que ocorre quando o ar penetra nos tecidos sob a pele graças às rupturas aveolares), comum em pacientes na unidade de terapia intensiva, devido uma saída acidental de tubo de drenagem torácica e acomodação do ar em compartimentos extraaveolares, penetrando o tecido conjuntivo frouxo até chegar no mediastino, em doente com pneumotórax espontâneo secundário e fístula broncopleural.

A tomografia computadorizada de tórax é preferível para o diagnóstico, pois a radiografia contemplada no leito não salienta a presença de ar na cavidade pleural. Contudo, se porventura houver uma pressão intrapleural acima da pressão atmosférica pode ter consequência o pinçamento das veias cavas e obstrução do retorno venoso, diminuindo assim o débito cardíaco, resultando em um quadro de pneumotórax hipertensivo. A tomografia computadorizada de tórax torna-se benéfica para compreensão da dimensão do parênquima pulmonar em questão.^{1,18}

Estudos do Colégio Americano de Médicos Torácicos, da British Thoracic Society e da Sociedade Espanhola de Pneumologia e Cirurgia Torácica, afirmam que o melhor tratamento é conter o pneumotórax primário com remoção de ar do espaço pleural e impossibilitar qualquer recidiva. Assim, o tratamento consiste desde a observação simples

à drenagem torácica convencional, cirurgia toracoscópica videoassistida ou toracotomia.¹⁰

O paciente deve ser controlado periodicamente após a alta hospitalar, sendo necessários exames clínicos e radiológicos. Recomenda-se não realizar esforço físico no primeiro mês após a alta, já atividades profissionais e sociais que não envolvam o esforço citado previamente podem ser liberados após quinze dias de resolução total do quadro de pneumotórax, garantindo a inexistência ou surgimento de fístula aérea ou problemas relacionados à expansão total pulmonar.¹

É recomendado também que o paciente tabagista cesse o hábito, pois o tabagismo aumenta a chance de recidiva de pneumotórax espontâneo primário.¹⁹

REFERÊNCIAS

- Andrade Filho L.O; Campos J.R.M; Haddad R. Pneumotórax. J Bras Pneumol, 2006 [citado 2019 Set 17], 32(Supl 4):S212-6. Disponível em: <http://www.scielo.br/pdf/jbpneu/v32s4/31840.pdf>
- Lyra RM. A etiologia do pneumotórax espontâneo primário. J Bras Pneumol, 2006 [citado 2019 Set 17], 42(3):222-6. Disponível em: http://www.scielo.br/pdf/jbpneu/v42n3/pt_1806-3713-jbpneu-42-03-00222.pdf
- Zaitune MPA. et al. Fatores associados ao tabagismo em idosos: Inquérito de Saúde no Estado de São Paulo, 2012 [citado 2019 Set 17], 28(3):583-95. Disponível em: <http://www.scielo.br/pdf/csp/v28n3/18.pdf>
- Matos O. et al. Infecção por *Pneumocystis jiroveci*: em imunocompetentes com patologia pulmonar, em Portugal, 2006 [citado 2019 Set 17];19(1):121-6. Disponível em: <https://pdfs.semanticscholar.org/c14b/484e844d1b006aa1dbdd7869003252058eab.pdf>
- Pereira Â. Et al. Pneumomediastino espontâneo como apresentação de infecção por *Mycoplasma pneumoniae*, 2015 [citado 2019 Set 17];24(4):174-8. Disponível em: <http://www.scielo.mec.pt/pdf/nas/v24n4/v24n4a07.pdf>
- Choi WI. Pneumothorax. Tuberc Respir Dis, 2014 [citado 2019 Set 17];76(3):99-104. Disponível em: <https://www.ncbi.nlm.nih.gov/pmc/articles/PMC3982243/pdf/trd-76-99.pdf>
- Grundy S; Bentley A; Tschopp JM. Primary spontaneous pneumothorax: a diffuse disease of the pleura, 2012 [citado 2019 Set 17], 83(3):185-9. Disponível em: <https://www.karger.com/Article/Pdf/335993>
- Genofre EH. et al. Clínica médica: doenças cardiovasculares, doenças respiratórias, emergências e terapia invasiva. Barueri: Manole; 2009. Vol. 2. p. 479-92.
- Esmael HM, Radwan RA. Outcome of primary spontaneous pneumothorax: Could drug abuse have an effect? Egypt J Chest Dis Tuberc, 2017 [citado 2019 Set 17];66(3):441-4. Disponível em: <https://www.sciencedirect.com/science/article/pii/S0422763816301546/pdf?md5=cc4dcfd4e7ae6047db21851aaffc44e9&pid=1-s2.0-S0422763816301546-main.pdf>
- Vallejo FAG. et al. Primary spontaneous pneumothorax, a clinical challenge. In: Pneumothorax [working title] [Internet]. London: IntechOpen; 2019 [citado 2019 Set 17]. p. 1-14. Disponível em: <https://www.intechopen.com/chapter/pdf-download/65152>

11. Segraves JM, Dulohery MM. Primary spontaneous pneumothorax due to high bleb burden. *Respir Med Case Rep* [Internet]. 2016 [citado 2019 Set 17];19(2016):109-11. Disponível em: <https://www.sciencedirect.com/science/article/pii/S2213007116300806?via%3Dihub>
12. Ruppert AM. et al. Effect of cannabis and tobacco on emphysema in patients with spontaneous pneumothorax, 2018 [citado 2019 Set 17];99(7-8):465-71. Disponível em: <https://www.sciencedirect.com/science/article/pii/S2211568418300391/pdf?md5=b79913026e5a4b0a2724c970af0ff1ff&pid=1-s2.0-S2211568418300391-main.pdf>
13. Gomes CA. Pneumotórax. In: Sociedade Brasileira de Cirurgia Torácica, editora. Livro 01: tópicos de atualização em cirurgia torácica [Internet]. São Paulo: Sociedade Brasileira de Cirurgia Torácica; 2015 [citado 2019 Set 17]. [Disponível em: <https://www.sbct.org.br/wp-content/uploads/2015/04/pneumotorax.pdf>
14. Evangelista AR. et al. Intervenções fisioterapêuticas no tratamento e estabilização de pacientes com pneumotórax [Internet]. Anais do 13º Encontro de Extensão, Docência e Iniciação Científica; 2018, Quixadá. Quixadá: Centro Universitário Católica de Quixadá; 2018 [citado 2019 Set 17]. Disponível em: <http://publicacoesacademicas.unicatolicaquixada.edu.br/index.php/eedic/article/download/3123/2674>
15. Plojoux J. et al. New insights and improved strategies for the management of primary spontaneous pneumothorax. *Clin Respir J* [Internet]. 2019 [citado 2019 Set 17];13(4):195-201. Disponível em: <https://onlinelibrary.wiley.com/doi/epdf/10.1111/crj.12990>
16. Noppen M; Keukeleire T. Pneumothorax. *Respiration* [Internet]. 2008 [citado 2019 Set 17];76(2):121-7. Disponível em: <https://www.karger.com/Article/Pdf/135932>
17. Revista Portuguesa de Pneumologia, v.16 n.2 Lisboa abr. 2010. Disponível em: http://www.scielo.mec.pt/scielo.php?script=sci_arttext&pid=S0873-21592010000200010
18. MEDEIROS, Bruno José da Costa. Enfisema subcutâneo: uma forma diferente de diagnosticar. *Rev. Assoc. Med. Bras.* [online]. 2018, vol.64, n.2, pp.159-163. ISSN 0104-4230. <https://doi.org/10.1590/1806-9282.64.02.159>.
19. Fochesatto Filho L, Barros E. *Medicina Interna na Prática Clínica*. Porto Alegre: Artmed; 2013.
20. Hospital Getúlio Vargas. Procedimento Operacional Padrão. Serviço de Fisioterapia. Disponível em: http://www.hgv.pi.gov.br/download/201303/HGV15_814d59c90e.pdf. Acesso em 1 de fevereiro de 2020.