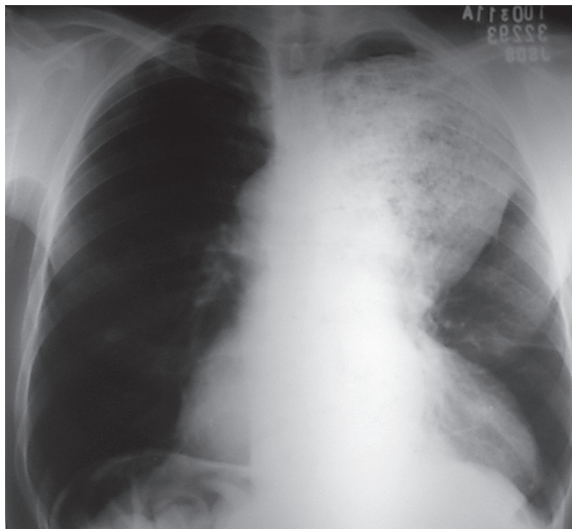


## Caso 4

Rafael Mattos Tavares<sup>1</sup>, Priscila Maria Goulart Ribeiro<sup>1</sup>, Glauber Coutinho Eliazar<sup>1</sup>, Manuel Schütze<sup>1</sup>, Fabiana Paiva Martins<sup>2</sup>, Luciana Dias Moretzsohn<sup>3</sup>

### CASO



**Figura 1** - Radiografia de tórax.

Homem de 38 anos, natural de Virgem da Lapa-MG, há dois anos iniciou quadro de dor torácica, tosse e disfagia inicialmente após ingestão de alimentos sólidos e nos últimos meses também de líquidos. Relata moderada perda de peso (4 kg) desde o início dos sintomas e dois episódios de pneumonia no último ano.

Analisando a imagem e os dados descritos, qual o diagnóstico mais provável:

- tumor de mediastino;
- neoplasia de pulmão;
- acalásia de esôfago;
- divertículo de Zenker.

- <sup>1</sup> Acadêmico do curso de Medicina da Faculdade de Medicina da Universidade Federal de Minas Gerais – UFMG. Belo Horizonte, MG – Brasil.  
<sup>2</sup> Professora Assistente do Departamento de Propedêutica Complementar Faculdade de Medicina da UFMG. Belo Horizonte, MG – Brasil.  
<sup>3</sup> Professora Adjunta Doutora do Departamento de Clínica Médica da Faculdade de Medicina da UFMG. Belo Horizonte, MG – Brasil.

*Recebido em:* 24/11/2011  
*Aprovado em:* 16/12/2011

*Instituição*  
 Faculdade de Medicina da UFMG.  
 Belo Horizonte, MG – Brasil

*Endereço para correspondência:*  
 Luciana Dias Moretzsohn  
 Av. Alfredo Balena, 190  
 Bairro: Santa Efigênia  
 CEP: 30130-100  
 Belo Horizonte, MG – Brasil  
 Email: lu18@uai.com.br

## ANÁLISE DA IMAGEM

Radiografia do tórax em incidência posteroanterior evidenciando imagem alongada no mediastino posterior, de limites bem definidos e contornos regulares, apresentando aspecto heterogêneo, predominantemente densa, porém com múltiplas pequenas áreas lucentes de permeio. Essa alteração estende-se para a direita da linha média em sua porção inferior e para a esquerda em sua porção superior, atingindo o ápice do hemitórax esquerdo. Nesse estudo radiológico, observa-se também cardiomegalia.

## DIAGNÓSTICO

As imagens e os dados sugerem o diagnóstico de acalásia de esôfago. Acalásia (“ausência de abertura”) é o distúrbio motor esofágico mais comum. Essa afecção pode ser primária (idiopática) ou secundária à doença de Chagas ou neoplasia. Em áreas endêmicas de doença de Chagas, essa é a causa mais comum. Com o evoluir da doença ocorrem dilatação do esôfago, disfagia esofágica e retenção de alimentos na luz do órgão, podendo verificar-se regurgitação e aspiração com pneumonia. Pode ser observada em qualquer faixa etária, com predomínio entre 20 e 40 anos.

## DIAGNÓSTICOS DIFERENCIAIS

Tumor de mediastino: a maioria dos pacientes com massas mediastinais é assintomática. Os sintomas mais comuns são dor torácica, tosse, rouquidão e dispneia, enquanto a disfagia é menos frequente. No mediastino posterior, onde se localiza o esôfago, os tumores neurogênicos são mais comuns e podem causar sintomas neurológicos.

Neoplasia de pulmão: os sintomas mais comuns devidos aos efeitos intratorácicos do câncer são tosse, hemoptise, dor torácica e dispneia. O diagnóstico é realizado por exame citológico. O tabagismo é o principal fator de risco para o desenvolvimento de câncer de pulmão.

Divertículo de Zenker: trata-se de disfunção do músculo cricofaríngeo, constituinte do esfíncter esofágico superior que se apresenta hipertônico e com relaxamento incompleto. O esforço da musculatura faríngea em transpor o alimento por meio do esfíncter hipertônico provoca protusão da mucosa através

da parede muscular, formando o divertículo. Esse divertículo pode tornar-se muito grande, o que determina disfagia orofaríngea e retenção de alimentos que podem ser regurgitados e até aspirados.

## DISCUSSÃO DO CASO

Esse paciente, procedente de Virgem da Lapa-MG era portador de doença de Chagas e apresentava acalásia de esôfago secundária a essa afecção. Os distúrbios motores na acalásia de esôfago são devidos a alterações da inervação intrínseca do órgão. Há perda da inervação, principalmente inibitória produtora de óxido nítrico, com preservação da inervação excitatória colinérgica.

A doença de Chagas resulta da infecção pelo protozoário *Trypanosoma cruzi*. Em áreas endêmicas, a primeira exposição ao *T. cruzi* é geralmente subclínica, sendo rara a manifestação de infecção sistêmica aguda. A doença de Chagas crônica envolve sequelas tardias em órgão específico, mas sem sintomas sistêmicos como febre e linfadenopatia. Há um período latente de até 20 anos do início presumido da infecção. Nenhum ou poucos parasitos são encontrados nos órgãos afetados. As principais manifestações clínicas da doença crônica são a cardiomiopatia (manifestação mais comum), megaesôfago e megacólon. Grande parte dos pacientes com doença de Chagas gastrintestinal também têm cardiomiopatia, o que não ocorre na acalasia idiopática. Quanto às manifestações gastrintestinais, o envolvimento esofágico é mais comum que o do cólon, sendo que outros órgãos podem ser acometidos, como estômago e intestino delgado.

O diagnóstico da doença de Chagas gastrintestinal baseia-se em testes sorológicos, sintomas, epidemiologia e achados radiológicos. Radiografias de tórax podem mostrar nível hidroaéreo e dilatação do esôfago. Estudo radiológico contrastado do esôfago mostra esôfago dilatado, com retardo de esvaziamento e afinamento de sua porção distal (imagem em “bico de pássaro”). O padrão-ouro para o diagnóstico de acalásia é a manometria esofágica que mostra, além de hipertonia e alterações do relaxamento do esfíncter esofágico inferior, totalidade das ondas em corpo esofágico simultâneas. A endoscopia digestiva alta deve ser realizada para excluir doença maligna, visto que esses pacientes têm alto risco de desenvolver o carcinoma de células escamosas do esôfago.

## ASPECTOS RELEVANTES

- as principais manifestações clínicas da doença de Chagas crônica são a cardiomiopatia, o megaesôfago e o megacólon, sendo a cardiomiopatia chagásica muito mais comum.
- o sintoma mais comum de acalásia é a disfagia, inicialmente para sólidos.
- pacientes com acalásia de esôfago têm risco aumentado de câncer nesse órgão.
- o diagnóstico da doença de Chagas gastrointestinal baseia-se em testes sorológicos, sintomas, epidemiologia sugestiva e achados radiológicos.

## AGRADECIMENTO

Dr<sup>a</sup>. Rosalia Morais Torres – Professora Adjunta do Departamento de Clínica Médica da Faculdade de Medicina da UFMG, que cedeu a imagem mostrada nesta seção.

## REFERÊNCIAS

1. de Oliveira RB, Rezende Filho J, Dantas RO, Iazigi N. The spectrum of esophageal motor disorders in Chagas' disease. *Am J Gastroenterol.* 1995;90:1119.
2. Kamiji MM, de Oliveira RB. Features of Chagas' disease patients with emphasis on digestive form, in a tertiary hospital of Ribeirão Preto, SP. *Rev Soc Bras Med Trop.* 2005;38:305.
3. Bern C, Montgomery SP, Herwaldt BL, *et al.* Evaluation and treatment of chagas disease in the United States: a systematic review. *JAMA.* 2007;298:2171.